Dr A. Chipault

Chirurgie Opératoire du Système Nerveux

Préface du Professeur Terrier

1

The University Library
Leeds



Medical and Dental
Library

Jan. 1895

#313

CHIRURGIE OPÉRATOIRE

DU SYSTÈME NERVEUX

Hist Store

DU MÊME AUTEUR :

TRAVAUX DE NEUROLOGIE CHIRURGICALE

1° Abcès cérébral otitique, trépanation (*Soc. anat.*, 1888, p. 856-862).

2° Du pied tabétique (*Rev. gén. Gaz hôp.*, 1889, p. 265). En collaboration avec *A. Souques*, chef de clinique du professeur Charcot.

3° Déformations tabétiques du pied (*Soc. anat.*, 1889, p. 480).

4° Désarticulation sous-astragalienne pour mal perforant (*Soc. anat.*, 1889, p. 577).

5° Ongle incarné. Arthrite phalango-phalanginienne, variété trophique (*Soc. anat.*, 1889, p. 579).

6° Etude sur la chirurgie des tabétiques (*Arch. gén. méd.*, 1889, t. II, p. 385). En collaboration avec M. *Tuffier*, professeur agrégé.

7° Panaris analgésique avec fracture spontanée. Syringomyélie avec maux perforants multiples (*Soc. anat.*, 1890, p. 32-34).

8° Fractures chez les tabétiques (*Gaz. hôp.*, 1890, p. 89). Leçon clinique du professeur *Verneuil*.

9° De la trépanation rachidienne (*Rev. gén. Gaz. hôp.*, 1890, p. 809, 969, 983).

10° Chirurgie rachidienne du mal de Pott (*Arch. gén. méd.*, 1890, t. II, p. 444, 560, 676).

11° Fractures expérimentales du rachis chez l'enfant (*Soc. anat.*, 1890, p. 371, 395).

12° Deux cas de trépanation rachidienne pour paraplégie pottique (*Soc. anat.*, 1890, p. 355, 371).

13° Chirurgie des lésions acquises du rachis chez l'enfant (*Rev. Mal. Enfance*, 1890, p. 509, 551).

14° Spina bifida, nouveau procédé autoplastique (*Rev. Mal. Enfance*, 1891, p. 365).

15° Quatre nouveaux faits de chirurgie rachidienne du mal de Pott (*Rev. Chir.*, 1891, p. 579).

16° Traitement chirurgical des arthropathies trophiques (*Rev. Chir.*, 1891, p. 637).

17° Le mal perforant (*Rev. gén. Gaz. hôp.*, 1891, p. 764)

18° Notes cliniques sur le mal perforant (*Arch. gén. de médecine*, 1891, t. II, p. 685). En collaboration avec M. *Tuffier*, professeur agrégé.

19° Chirurgie de la moelle et du rachis (*Rev. Chir.*, 1892, p. 685, et 1893, p. 212)

20° Note sur deux cas de chirurgie cérébrale (*Rev. neurologique*, 1893, p. 149). En collaboration avec le Dr *Chipault*, chirurgien en chef de l'Hôtel-Dieu d'Orléans.

21° Note sur un nouveau procédé de trépanation ostéoplastique (*Rev. neurologique*, 1893, p. 255).

22° De l'ostéoplastie cranienne (*Rev. gén. Gaz hôp.*, 1893, p. 786 et 813).

23° De l'ostéoplastie rachidienne (*Rev. gén. Gaz. hôp.*, 1893, p. 1143).

24° Notes iconographiques sur l'histoire de la trépanation (*Nouvelle Iconographie de la Salpêtrière*, 1893, p. 418).

25° Note sur un nouvel ostéotome cranien (*Revue neurologique*, 1894, p. 5).

26° La méthode curative des playes et fractures de la teste humaine, de A. Paré (*Nouvelle Iconographie de la Salpêtrière*, 1894, p. 118).

Obs. in Th. Tournadour (*Ostéomyélite vertébrale*, 1890), Krouchkoll (*Résections craniennes temporaires*, 1893).

Analyse des travaux français et étrangers de neurologie chirurgicale (*Revue neurologique*).

ÉTUDES DE CHIRURGIE MÉDULLAIRE, t. I. Historique, chirurgie opératoire, traitement. — Un vol. in-8°, de 400 p., avec 66 figures dans le texte et 2 planches en lithographie.

Sous presse pour paraître incessamment :

CHIRURGIE OPÉRATOIRE DU SYSTÈME NERVEUX, t. II. Moelle et rachis, nerfs. — Un vol. in-8°, avec plus de 450 figures (Rueff et Cie, éditeurs).

CHIRURGIE OPÉRATOIRE

DU SYSTÈME NERVEUX

PAR

A. CHIPAULT

Ancien interne, lauréat des hôpitaux, et Aide d'anatomie,
Lauréat de l'Académie de médecine,
Chargé des travaux d'Otologie et de Rhinologie à la Clinique chirurgicale de l'Hôtel-Dieu.

AVEC UNE PRÉFACE DE M. LE PROFESSEUR TERRIER

TOME PREMIER

CHIRURGIE CRANIO-CÉRÉBRALE

AVEC 431 FIGURES

dont 209 en couleurs.

PARIS

RUEFF ET Cie, ÉDITEURS

106, BOULEVARD SAINT-GERMAIN, 106

1894

Tous droits réservés.

UNIVERSITY OF LEEDS
MEDICAL LIBRARY.

A mes Maîtres :

MON PÈRE, Chirurgien en chef de l'Hôtel-Dieu d'Orléans.

MESSIEURS LES PROFESSEURS :

DUPLAY, FARABEUF, TERRIER et TILLAUX ;

MESSIEURS LES PROFESSEURS AGRÉGÉS :

BOUILLY, BRISSAUD, MARIE, POIRIER, SEGOND et TUFFIER.

Je remercie plus particulièrement Monsieur le **Professeur Terrier**, *qui a bien voulu écrire une préface pour ce travail ; Monsieur le* **Professeur Duplay**, *qui, en me confiant les malades otologiques et rhinologiques de la clinique de l'Hôtel-Dieu, m'a permis de mener à bien, d'après des documents personnels, le chapitre de ce livre ayant trait à la chirurgie de la base du crâne ; Monsieur le* **Professeur agrégé Brissaud**, *qui m'a si bienveillamment accueilli dans son service de la Salpêtrière.*

PRÉFACE

La chirurgie du système nerveux a fait depuis quelques années des progrès capitaux et a suscité un nombre considérable de tentatives opératoires. Les unes, formant ce qu'on pourrait appeler la thérapeutique chirurgicale indirecte de ce système, consistent en interventions variées (telles les ligatures des artères vertébrales dans l'épilepsie, la castration dans l'hystérie), interventions pour lesquelles suffisent les données de la chirurgie opératoire générale. Les autres s'attaquent directement au système nerveux lui-même : leur réunion peut et doit constituer une chirurgie opératoire spéciale, « la Chirurgie opératoire du système nerveux », dont l'étude d'ensemble n'avait pas encore été faite, ni en France ni à l'étranger.

C'est cette étude d'ensemble que M. Chipault a tentée dans l'ouvrage pour lequel il me demande une préface.

Ce travail forme deux gros volumes, le premier consacré au cerveau, le second à la moelle et aux nerfs, soit, en somme, trois parties précédées d'une courte, mais

importante introduction sur l'Anesthésie, l'Antisepsie, le Shock en chirurgie du système nerveux.

Chacune de ces parties est divisée en quelques chapitres, suivis chacun d'une bibliographie aussi complète que possible et la plupart de statistiques étendues et détaillées groupant les interventions les plus intéressantes ou les plus à l'ordre du jour. J'ai remarqué, parmi ces statistiques, celles qui réunissent les cas déjà nombreux de tumeurs cérébrales opérées, les tentatives toutes récentes faites pour traiter chirurgicalement la phlébite, d'origine auriculaire, du sinus latéral, les résections du ganglion de Gasser.

C'est dire qu'on trouvera traitées, dans le travail de M. Chipault, nombre de questions qui, tout en étant à l'ordre du jour en Angleterre ou en Amérique, sont, en France, peu ou pas connues. On verra, de plus, à la description précise des techniques, que l'auteur ne s'est point contenté des documents souvent vagues fournis par les mémoires publiés, et qu'il a tenu à contrôler et à modifier ce qui ne le satisfaisait pas. Aussi a-t-il pu, çà et là, apporter sa note personnelle ; je citerai : son ciseau pour la résection temporaire du crâne, son procédé proportionnel de cranio-topographie, ses procédés de découverte des nerfs, enfin ses techniques rachidiennes, dont il nous avait déjà parlé dans un livre précédent. D'autre part, divers points d'anatomie chirurgicale sont présentés avec des détails originaux et utiles : par exemple, l'anatomie de la mastoïde et du sinus latéral, celle de la fosse ptérygo-maxillaire, celle du ganglion de Gasser.

L'auteur a joint à son travail près de mille dessins, qu'il a faits lui-même et qui, par conséquent, indiquent exactement et uniquement ce qu'il veut dire. Ils permettent

souvent — et cela surtout pour les découvertes des nerfs, où parfois trois ou quatre sont consacrés à la même découverte — de suivre, sans presque recourir au texte, les divers temps des procédés étudiés.

Il serait à souhaiter qu'un travail analogue à celui de M. Chipault fût fait pour les diverses chirurgies viscérales ; cela éviterait bien des recherches fastidieuses ou même infructueuses, et permettrait d'avoir, pour les études qu'on voudrait entreprendre, une base sûre et facile à utiliser.

Professeur F. TERRIER.

Paris, 9 juin 1894.

AVANT-PROPOS

Ce travail, qui s'est de lui-même partagé en deux volumes : cerveau, d'une part, moelle et nerfs, de l'autre, contient, aux points de vue anatomique et opératoire, le résultat de mes recherches sur la chirurgie du système nerveux, recherches entreprises en 1887 et continuées depuis sans interruption. Systématiquement, j'en ai laissé ici de côté la partie thérapeutique proprement dite ; elle a fait, en effet, ou fera de ma part l'objet de travaux nécessités et autorisés par le nombre considérable d'observations inédites recueillies dans les services de mes maîtres : soixante d'entre elles ont été déjà publiées dans le premier volume de mes Études de Chirurgie médullaire ; *un nombre égal au moins sert de base au deuxième volume, actuellement sous presse, de ces études ; plus d'une centaine seront utilisées dans un travail que je prépare sur le* Mal perforant, *et une série très importante aussi dans le volume que je compte incessamment publier avec mon maître, M. Gilles de la Tourette, sur l'*Hystérie chirurgicale.

On ne devra donc point chercher dans ce livre, consacré à une médecine opératoire toute spéciale, l'exposé des questions qui, tout en faisant partie de la thérapeutique chirurgicale du

système nerveux, peuvent se résoudre, au point de vue manuel, par les données de la médecine opératoire générale : telles sont : le traitement des hémorragies cérébrales, des anévrysmes intra-craniens, de l'épilepsie par les ligatures carotidiennes ou vertébrales, la cure de l'hystérie par les interventions ovariennes, les opérations diverses pour troubles trophiques articulaires, tendineux ou cutanés. Je noterai seulement ces questions au passage, toutes les fois que l'occasion s'en présentera.

J'ai, au contraire, tenu à traiter aussi complètement que possible les sujets qui rentraient dans mon cadre, et n'ai épargné pour y réussir ni dessins, ni recherches ; les bibliographies, les statistiques des interventions à l'ordre du jour ont toutes été faites sur les documents originaux, aussi bien aux bibliothèques de Paris qu'aux bibliothèques étrangères ; c'était un labeur long et fastidieux, mais nécessaire, je crois, ce livre étant le premier où la chirurgie opératoire du système nerveux soit l'objet d'une description d'ensemble.

J'ai du reste complètement séparé de mon texte la partie documentaire qui l'eût singulièrement alourdi. Bibliographies et statistiques ont été rejetées à la fin des chapitres auxquels elles se rapportent et, de plus, une table analytique très étendue, placée à la fin du second volume, permettra au lecteur de trouver sans peine les indications auxquelles il désirera recourir.

J'ajoute que j'ai tenu à faire moi-même toutes les recherches cadavériques, sauf quelques-unes dues à Juvara, externe des hôpitaux ; toutes les traductions, sauf les traductions russes, que je dois au Dr Krouchkoll ; et, dussent-ils y perdre, tous les dessins, sauf quelques-uns faits sous mes yeux par le Dr Daleine. Je n'en dois pas moins toute ma reconnaissance à ces excellents élèves et amis pour leur collaboration, qu'il n'eût tenu qu'à moi de rendre beaucoup plus large.

Enfin, M. Rueff a droit à tous mes remerciements pour le soin avec lequel il a édité un ouvrage aussi long et aussi pénible à mettre sur pied que celui-ci.

INTRODUCTION

L'ANTISEPSIE, LE SHOCK, L'ANESTHÉSIE EN CHIRURGIE DU SYSTÈME NERVEUX.

Parler longuement d'antisepsie ou d'asepsie en tête d'une étude de chirurgie opératoire spéciale serait, aujourd'hui, croyons-nous, déplacé : la désinfection du champ opératoire, des mains des aides, des instruments, que tout chirurgien doit savoir bien faire, ne diffère pas, en effet, dans une intervention sur le système nerveux, de ce qu'elle est dans une intervention sur toute autre partie du corps ; l'incision des parties molles sus-jacentes au nerf cherché, l'ouverture du crâne ou du rachis, ne présentent non plus, à ce point de vue, rien de particulier. Les précautions spéciales ne deviennent importantes que lorsqu'on ouvre les méninges ; elles deviennent capitales lorsqu'on attaque le tissu du cerveau, de la moelle ou d'un nerf. Nous y insisterons dans le cours de ce travail toutes les fois que l'occasion s'en présentera, c'est-à-dire toutes les fois qu'un chirurgien, même sûr de lui d'ordinaire, nous a semblé pouvoir réclamer un supplément d'informations. Disons seulement ici, qu'à moins d'indication

particulière, aucun antiseptique ne doit être introduit dans le courant du liquide céphalo-rachidien, aucun agent chimique ou calorifique mis en contact avec le tissu du cerveau, de la moelle ou des nerfs, dont il pourrait altérer les éléments si délicats et si spécialisés.

L'antisepsie et l'asepsie ont, en chirurgie du système nerveux, permis beaucoup ; elles ont surtout permis beaucoup plus qu'on ne croît d'ordinaire, se fiant à des faits anciens dont elles ont annulé la valeur documentaire et physiologique ; mais elles n'ont pas tout permis, et, si la méningite suppurée n'est plus, comme autrefois, un obstacle insurmontable à toute opération sur le cerveau, si le tétanos n'est plus la terrible et fréquente conséquence des plaies des nerfs périphériques, il se dresse encore devant le chirurgien qui s'attaque au système nerveux quelques redoutables occurrences.

Ce sont d'abord — complications communes possibles de toute intervention chirurgicale — les anuries résultant de lésions rénales préopératoires, les syncopes et les embolies d'origine cardiaque, les incidents parfois troublants de l'hystéro-traumatisme ; ce sont aussi, plus spéciales aux opérations sur l'encéphale, les ruptures de vaisseaux cérébraux athéromateux; ce sont enfin et surtout les accidents qu'on désigne sous le nom de shock nerveux opératoire, accidents dont les allures cliniques sont les suivantes :

Tantôt l'opéré, le moment passé du réveil anesthésique, reste indifférent à ce qui l'entoure, insensible et sans mouvement, avec une respiration irrégulière et lente, un pouls faible et d'ordinaire ralenti, une peau pâle et couverte de sueurs froides, les sphincters en résolu-

tion, un facies grippé et sans expression; la chaleur décroît peu à peu sur toute l'étendue du corps, jusqu'à la mort, qui survient en quelques heures, d'ordinaire par diminution de l'amplitude des mouvements respiratoires; tantôt, tout au contraire, l'opéré anxieux et agité, avec un pouls excessivement rapide, meurt plus ou moins brusquement de syncope respiratoire. Ajoutons que ces accidents de dépression ou d'éréthisme, au lieu de s'aggraver progressivement, comme nous venons de le dire, peuvent s'aggraver par crises, avec des intermittences d'amélioration, ou bien, au contraire, s'atténuer peu à peu, pour disparaître en plusieurs heures ou en plusieurs jours.

Ces symptômes peuvent se produire après tous les traumatismes ou toutes les opérations, surtout lorsque les uns ou les autres s'attaquent à des individus à système nerveux très surexcité ou, au contraire, épuisé; surtout aussi lorsque traumatisme ou opération entraînent de graves lésions des terminaisons nerveuses sensitives, sympathiques ou sensorielles.

Mais le shock est encore plus fréquent et plus grave lorsque le traumatisme ou l'opération portent sur le système nerveux lui-même et surtout sur les centres nerveux.

Suivant Dercum, sa fréquence et son intensité seraient alors, en outre, d'autant plus grandes que l'intervention sur ces centres descendrait du cerveau antérieur à la moelle, le cerveau antérieur étant moins redoutable que le moyen, le moyen que le postérieur, le postérieur que le cervelet, le cervelet que la moelle; celle-ci serait ainsi, de tous les organes du corps, le moins capable de résister aux ébranlements traumatiques ou opératoires.

Ce n'est point notre avis ; certes, il est bien vrai que, pour les organes de la cavité encéphalique, la susceptibilité augmente d'avant en arrière. Sur 802 (1) opérations sur le cerveau, je trouve une mort par shock pour 60 interventions ayant atteint le cerveau antérieur, 30 pour 400 ayant attaqué la convexité du cerveau moyen, 11 pour 51 ayant porté sur la base du crâne (32 fractures de cette base, 19 interventions sur la portion intra-cranienne du trijumeau) ; 13 pour 37 sur le cervelet ; mais, pour la moelle, la gravité devient brusquement moindre, je dirais même nulle si je m'en rapportais à mon expérience personnelle, car je n'ai jamais vu de shock, même atténué, à la suite de la trentaine d'opérations que j'ai faites sur cet organe ; mais, d'autre part, dans les faits publiés, je trouve 7 morts par shock sur 117 observations, et, sur ces 7 morts, 5 ayant suivi des interventions sur la région cervicale supérieure. Quoi qu'il en soit, ces considérations me semblent placer le minimum de résistance au shock opératoire à la jonction du cerveau postérieur et de la moelle, c'est-à-dire dans le bulbe.

Les documents chirurgicaux viennent donc à l'appui de l'opinion physiologique d'après laquelle le shock opératoire est une excitation du bulbe, ayant pour résultat « toute une série d'actes inhibitoires, dont le principal, l'arrêt des échanges, a pour conséquence la diminution de l'acide carbonique dans le sang veineux »

(1) Il est bien évident que de ces statistiques nous avons éloigné les cas où l'influence soit du traumatisme soit de conditions accessoires pouvait modifier le pronostic opératoire. Nous avons également éliminé toute intervention où le chirurgien ne s'est pas attaqué au centre nerveux lui-même.

(Roger), ou bien « une déséquilibration des centres du bulbe » (Polis).

Il serait facile et inutile de démontrer combien les différents symptômes du shock sont simplement expliqués par cette localisation ; il est beaucoup plus important de dire comment, en se basant sur les considérations qui précèdent, on peut les prévoir ou les traiter.

Nous allons étudier ce qu'il faudra faire dans ce but, avant, pendant et après l'opération, et faire avec d'autant plus de rigueur que l'intervention aura plus de chances de retentir sur le bulbe.

1° *Avant l'opération.* — On calmera le malade par un repos de quelques jours et par la suppression de toutes les causes de surexcitation morale.

2° *Au moment de l'opération.* — a) On agira le plus vite et le plus délicatement possible; on sera avare des martelages craniens ou rachidiens et des manipulations ou explorations encéphaliques et médullaires qui ne seront point indispensables, surtout lorsqu'elles peuvent ébranler directement le bulbe : tractions sur la moelle cervicale, tiraillements des nerfs bulbaires, déplacements du cervelet ou de la protubérance.

b) On apportera à l'anesthésie la plus grande sollicitude. On ne commencera et on ne continuera l'intervention qu'avec une anesthésie profonde et complète, les anesthésies incomplètes surexcitant le bulbe. Toutefois, on se rappellera qu'au moment où les méninges craniennes ou rachidiennes sont ouvertes le sommeil devient brusquement plus profond, sans doute par suite de l'expansion des centres nerveux, due à l'écoulement

du liquide céphalo-rachidien ; il y a là un instant particulièrement important à surveiller.

Il paraît indifférent d'employer l'éther, le chloroforme ou les deux, l'un après l'autre ; une statistique de 420 cas d'interventions sur les centres nerveux, réunie pour comparer ces trois méthodes, nous a donné pour chacune une proportion absolument identique de shocks graves.

Ajoutons qu'Horsley et Schœfer conseillent de faire, dans les grandes interventions sur l'encéphale ou la moelle, avant de commencer l'anesthésie, et pour s'opposer au shock possible, une injection hypodermique de sulfate d'atropine.

3° *Après l'opération.* — Si le shock s'établit, on réchauffera l'opéré par tous les moyens possibles : aux boules d'eau chaude, qui n'agissent qu'en un point, on préférera le matelas de caoutchouc rempli d'eau à 40 ou 45° ; le malade sera mis directement dessus, puis recouvert d'alèzes sèches, chaudes, et bien bordé.

En même temps, on essaiera de divers médicaments. « L'ammoniaque, l'alcool et l'éther, dit Dercum, sont peu utiles, la digitale est meilleure, à un demi-drachme de teinture toutes les demi-heures, ou à 10 ou 15 milligrammes en injection hypodermique, jusqu'à ce que le pouls se relève ; l'atropine peut être aussi employée à la dose de 1/10 de grain, avec répétition si c'est nécessaire, mais en diminuant la quantité. Enfin, le remède héroïque paraît être, dans certains cas, le musc donné dans un lavement mucilagineux, suivant le conseil de Wood, à la dose de 15 à 20 grammes, avec quinze gouttes de laudanum. » Souvent, du reste, dans les cas graves, ces

susbtances, même à très forte dose, ne produisent que peu d'effet, car l'arrêt des échanges, qui est, nous l'avons déjà dit, une des caractéristiques physiologiques du shock, les empêche d'arriver au contact des tissus.

C'est alors qu'on pourrait peut-être, se rappelant que cet arrêt paraît avoir pour cause une diminution de l'acide carbonique du sang, chercher à empêcher l'exhalation et à augmenter la production de ce gaz. « Pour obtenir ce dernier résultat, dit Roger, deux moyens sont à notre disposition : on peut accroître la formation de l'acide carbonique au niveau des muscles, en les soumettant à l'action des courants électriques ; on peut s'opposer à son exhalation en faisant respirer le patient dans un mélange d'acide carbonique et d'eau. L'indication, somme toute, dans le cas de shock, est diamétralement opposée à l'indication dans les cas d'asphyxie. »

Telles sont les considérations dont on devra s'inspirer pour prévoir et combattre le shock, cette redoutable complication immédiate des interventions sur les centres nerveux péribulbaires.

Avons-nous besoin d'ajouter que, lorsque le chirurgien l'aura vaincu, évité aussi les complications infectieuses, il n'aura pas toujours pour cela guéri physiologiquement son opéré; en effet, si on peut aider les nerfs à se réparer, on ne refait ni de la moelle ni du cerveau ; ce qui de ces organes était détruit par le traumatisme ou par la lésion pathologique reste détruit après l'opération, comme avant. D'autre part, ni la moelle ni le cerveau, — sauf peut-être ce dernier, dans son extrémité tout à fait antérieure — ne peuvent être par-

tiellement supprimés sans conséquence physiologique grave et durable, contrairement à ce qui se passe pour le rein, l'intestin, le foie, le poumon. La chirurgie du système nerveux proprement dit ne peut donc donner de guérison intégrale, comme la chirurgie de ces organes. Ajoutons même qu'après toute intervention sur le cerveau ou la moelle il faudra s'attendre à voir évoluer les mêmes dégénérescences secondaires qu'eût provoquées la lésion dont on a jugé utile de supprimer les conséquences immédiates.

En somme, tout individu qui a subi une intervention sur les nerfs, la moelle ou le cerveau reste un invalide de ce nerf, de la moelle ou du cerveau, comme un individu qui a subi l'amputation d'un membre, et beaucoup plus qu'un autre à qui l'on a supprimé une partie d'intestin ou de rein.

CHIRURGIE OPÉRATOIRE

DU SYSTÈME NERVEUX

PREMIÈRE PARTIE

CHIRURGIE CRANIO-CÉRÉBRALE

CHAPITRE I

HISTORIQUE DE LA CHIRURGIE CRANIO-CÉRÉBRALE

Perforations craniennes préhistoriques. — L'origine de la chirurgie cranienne « se perd, disait Velpeau, dans la nuit des temps », et certes Velpeau ne croyait pas si bien dire, puisque la trépanation remonte sûrement aux premiers âges de l'humanité.

On sait aujourd'hui que nos ancêtres néolithiques la pratiquaient, fréquemment peut-on dire, étant donné le nombre relativement grand de crânes perforés de l'époque que l'on a découverts. Des spécimens trouvés en 1685 à Cocherel et en 1816 à Nogent-les-Vierges (Oise) (1) dans une caverne sé-

(1) Nous ne saurions trop remercier M. Manouvrier, professeur à l'École d'Anthropologie, de l'amabilité avec laquelle il a mis à notre disposition, pour l'étude de ce chapitre, les pièces du Musée Broca, et de l'extrême complaisance avec laquelle il nous a donné renseignements et conseils.

pulcrale, n'avaient pas été compris, et le dernier avait même été présenté à la Société des Antiquaires, par Barbié du Bocage, comme « portant une blessure que l'individu aurait reçue et qui, l'ayant dépouillé d'une partie du crâne, ne l'aurait cependant pas empêché de vivre encore longtemps après cet accident. La nature a réparé les bords de la fracture, et M. Cuvier pense que l'homme a pu encore exister une douzaine d'années avec cette infirmité ». En 1843, on découvrait à Crozon (Finistère) un crâne trépané dont l'intérêt passa également inaperçu.

C'est seulement en 1869 que M. Prunières, à la suite de découvertes analogues faites dans les stations de la Lozère, attira définitivement l'attention sur ces perforations craniennes préhistoriques; M. Broca, peu après, à plusieurs reprises, les étudia, devant la Société d'Anthropologie en particulier, et, depuis, le nombre des pièces de ce genre s'est considérablement accru. On en a signalé : en France, dans les grottes et cryptes souterraines de la Marne (de Baye); dans les ateliers de silex de Saint-Martin-la-Rivière (Tartarin), sur les bords de la Vienne ; dans l'allée couverte de Coppières (E. Collin), près de Montreuil-sur-Epte, dans l'Eure (1); à Molincourt (de Pulligny); dans les allées couvertes de Dampont (A. de Mortillet), des Mureaux (Verneau), dans les tumulus de Triel (Cessac), ces trois stations se trouvant en Seine-et-Oise, et dans bien d'autres pays: en Algérie, à Roknia; en Bohême, à Bistchiskala; en Russie, à Bogdaroff; aux États-Unis et au Canada, dans les mounds riverains de la rivière Rouge, de la rivière du Sable, de la rivière Rock.

(1) Nous remercions très vivement M. E. Collin de l'amabilité avec laquelle il nous a procuré les documents et les pièces, les uns et les autres absolument inédits, relatifs à cette station (Fig. 21, 22, 23 et 24), ainsi que le fort beau crâne trépané, également inédit, de notre figure 1. Ces documents donnent à ce chapitre un intérêt d'originalité que nous ne pouvons espérer.

Ces perforations sont très ordinairement elliptiques, rarement circulaires. Elles sont d'une grandeur variable, parfois énorme, quelquefois au nombre de deux ou trois, subintrantes ou séparées, et occupent les régions les plus diverses.

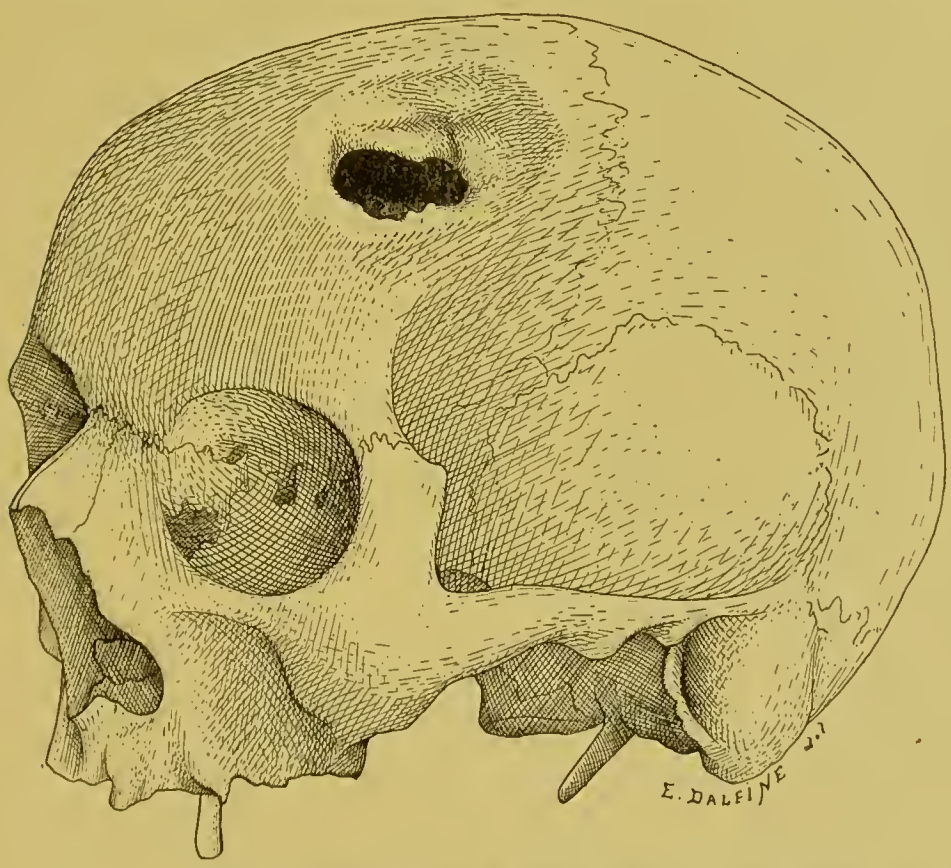

Fig. 1. — Trépanation chirurgicale sur le frontal; crâne de l'allée couverte de Molincourt (Eure) (pièce inédite due a l'amabilité de M. E. Collin).

« La plupart correspondent au pariétal, quelques-unes à l'écaille occipitale ou à la partie la plus élevée de l'écaille frontale ; d'autres, assez nombreuses, sont en quelque sorte à cheval sur une suture, de manière à empiéter à peu près par moitié sur les deux os voisins. Toutefois, il semble qu'on ait toujours respecté la partie du crâne qui n'est pas recouverte de cheveux, celle qui constitue le front et qui appartient à la

face. » (Cartailhac). Fait capital, les bords de ces perforations présentent des traces de cicatrisation manifeste et sont re-

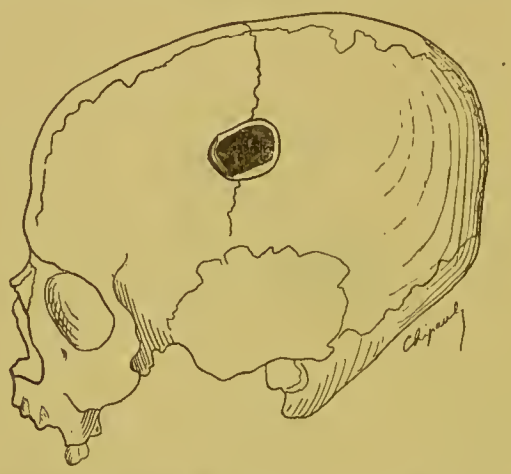

Fig. 2. — Perforation chirurgicale sur la suture fronto-pariétale. Crâne de la vallée du Petit-Morin (De Baye, musée Broca).

couverts d'une couche de tissu compact continu, absolument

Fig. 3. — Perforation chirurgicale plus franchement ovalaire que la précédente, sur le pariétal. Crâne de l'allée couverte de Dampont (De Mortillet)

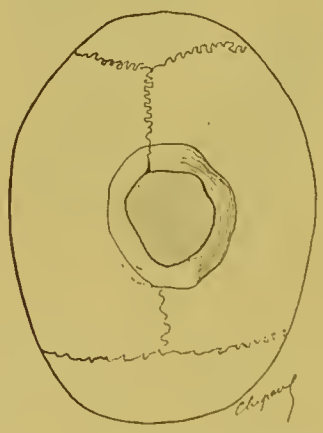

Fig. 4. — Perforation chirurgicale sur la suture sagittale. Crâne de la caverne de l'Homme-mort (Prunières).

différente de la couche lisse artificielle qu'on pourrait obtenir par leur polissage (Broca).

Cette cicatrisation ne pouvant s'observer que chez les indi-

vidus qui survivent longtemps à une perte de substance cranienne, il faut admettre que ces « perforations » néolithiques ont été faites pendant la vie. Ne seraient-elles pas alors d'origine traumatique et dues à l'action d'une arme tranchante enlevant un large copeau de crâne, un « αποσκηπαρνισμος » ? M. Broca l'avait d'abord supposé pour le crâne de la caverne de l'Homme mort ; M. Hamy le croit pour le crâne de Triel, ce qui nous paraît peu probable, étant donnée la presque verticalité des bords de l'orifice. De plus, les perforations sont

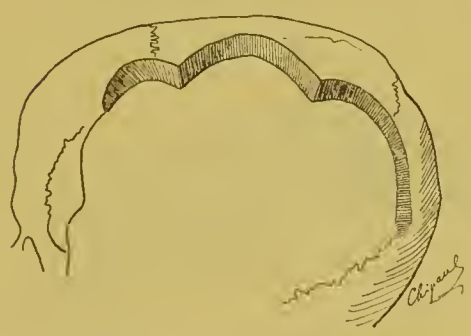

Fig. 5. — Perforations chirurgicales subintrantes, ayant enlevé la totalité du pariétal, une partie du frontal et de l'occipital. Les bords inférieurs de la perforation ont disparu. Crâne des dolmens de la Lozère (Prunières).

Fig. 6. — Deux perforations chirurgicales sur le même crâne, région pariétale. Crâne de la vallée du Petit-Morin (De Baye, musée Broca).

loin de s'observer uniquement sur les parties du crâne saillantes, telles que le vertex, le front, l'occiput, les bosses pariétales, seul siège possible des « αποσκηπαρνισμος ». Enfin, aucune arme de l'âge de la pierre polie n'aurait pu faire ces larges et régulières sections, même en la supposant maniée avec une force herculéenne que n'annoncent guère les humérus de l'époque.

La magnifique pièce inédite de traumatisme cranien cicatrisé (Fig. 7 et 8) découverte par M. Vauvillé dans l'allée couverte

Fig. 7 et 8. — Crâne de l'allée couverte de Montigny-l'Engrain (Aisne). Ce crâne présente une énorme perte de substance portant sur le pariétal gauche et le frontal. Les bords complètement cicatrisés et l'hyperostose environnante prouvent que le sujet a guéri cette plaie formidable (pièce inédite due à M. Vauvillé).

de Montigny-l'Engrain (Aisne) fait à cette règle une exception peut-être unique, mais indiscutable.

Les perforations craniennes préhistoriques ne seraient-elles point, d'autre part, d'origine congénitale, dues, par exemple, à des encéphalocèles? On peut dire hardiment non, ne serait-ce qu'à cause de leur fréquence, en faisant du reste des réserves absolues sur telles perforations pariétales symé-

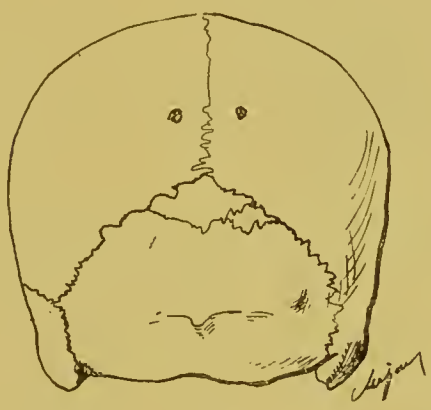

Fig. 9. — Trous pariétaux.

Fig. 10. — Trous pariétaux énormes (musée Broca).

triques qui ne sont vraisemblablement que d'énormes trous pariétaux (Broca).

Il s'agit donc bien d'ordinaire de perforations chirurgicales, faites probablement, surtout chez les enfants (Broca), non contre les traumatismes, car aucun des crânes trépanés que nous possédons n'a conservé de traces de fracture, non plus contre des lésions organiques, car, si l'un de ces crânes en porte les stigmates manifestes, ils sont éloignés du point trépané, mais plutôt contre l'épilepsie, ou comme initiation religieuse, dont la tonsure des prêtres serait un reste dégénéré (Lucas-Championnière).

Broca pensait que nos ancêtres de la période néolithique faisaient la trépanation par raclage à l'aide d'une pierre polie; ce que lui-même a répété, en une cinquantaine de

minutes, sur des crânes humains adultes, et ce que Capitan a fait sur des chiens vivants. Cette technique expliquerait très bien la forme ovalaire des perforations et l'obliquité souvent extrême de leurs bords. M. Championnière pense qu'elles ont pu être pratiquées par perforations successives, circonscrivant

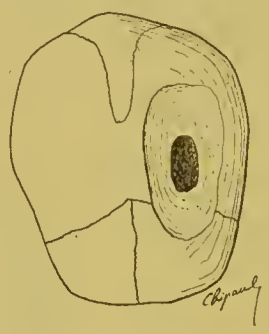

Fig. 11. — Perforation par raclage, faite par Broca chez un jeune chien, avec un grattoir préhistorique (pièce inédite, musée Broca).

une pièce à enlever. « On pourrait penser *a priori*, dit-il, que la série de ces traces devrait laisser une série de dentelures sur les bords de l'orifice. Si le bout tranchant de la pierre est un peu large, il n'en est rien, car toutes les dentelures se confondent. » M. de Mortillet croit plutôt que les ouvertures s'obtenaient en coupant ou sciant le crâne au moyen de silex que l'on promenait suivant les lignes de la coupure que l'on voulait produire, en leur imprimant un mouvement successif de va-et-vient jusqu'à ce que l'os fût traversé, et il cite, à l'appui de son dire, un crâne du musée de Lisbonne où la trépanation, restée incomplète, a laissé un sillon entourant une pièce non enlevée.

Quoi qu'il en soit, la trépanation sur le vivant, à l'époque néolithique, est un fait certain et commun. Mais cette certitude ne doit pas nous entraîner à dire avec Hansen que tous les crânes perforés de cette époque l'aient été par trépanation faite pendant la vie et que l'absence de cicatrisation sur beaucoup d'entre eux s'explique par la non-

survie de l'individu à l'opération. Il est beaucoup plus vraisemblable, sûr même, peut-on dire, que la trépanation sur les morts existait à côté de la trépanation chirurgicale, au

Fig. 12. — Perforation chirurgicale par sciage, non terminée. Crâne portugais (musée Ribeiro, Lisbonne).

moins aussi fréquente. Ces trépanations « posthumes », qu'on distingue d'un coup de pioche donné lors de l'exhumation, par la non-fraîcheur de leurs bords, par leurs dimensions

Fig. 13 et 14. — 1° Perforation chirurgicale par sciage, avec échappées de l'instrument ; 2° Même pièce, détail des échappées. Crâne néolithique de Feigneux (Topinard, musée Broca).

parfois énormes, par les stries irrégulières dues aux échappées de l'instrument, se faisaient en coupant ou en sciant, même en fracturant ou désarticulant, en somme sans

grandes précautions. On les pratiquait presque uniquement sur les crânes trépanés pendant la vie, en ayant soin de

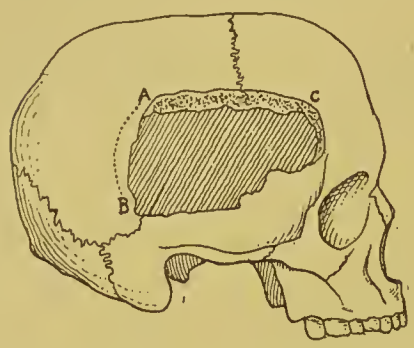

Fig. 15 — Perforation mixte. La partie AB est lisse et cicatrisée : trépanation chirurgicale. La partie AC laisse voir le diploé et est divisée perpendiculairement à l'os : trépanation posthume. Crâne de la caverne de l'Homme-mort (Prunières, musée Broca).

Fig. 16. — Perforation mixte ; AB bord cicatrisé, BC et AD bords sciés ou coupés après la mort. Crâne des dolmens cibournos (Prunières, musée Broca).

laisser au cadavre une partie du bord cicatrisé de l'ancien orifice. Le reste de ce bord était emporté avec les pièces

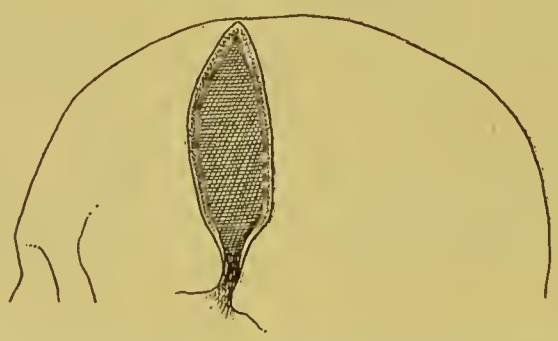

Fig. 17. — Perforation uniquement posthume. Crâne de l'allée couverte de Dampont (De Mortillet).

détachées (parfois ovales, parfois irrégulières) qui servaient sans doute d'amulettes, car on en plaçait une, provenant d'un autre individu, dans les crânes ainsi traités, et les

autres étaient souvent percées d'un trou ou creusées d'une rainure, probablement pour les suspendre au cou, comme le faisaient plus tard les Gaulois.

Fig. 18. — Amulette cranienne. Une partie du bord inférieur est cicatrisée, le reste a été taillé par section posthume. Pièce du dolmen de Gallines (Prunières) (gr. nat.).

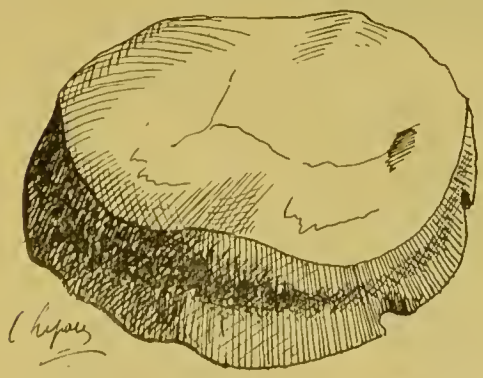

Fig. 19. — Amulette cranienne régulière (Prunières) (gr. nat.).

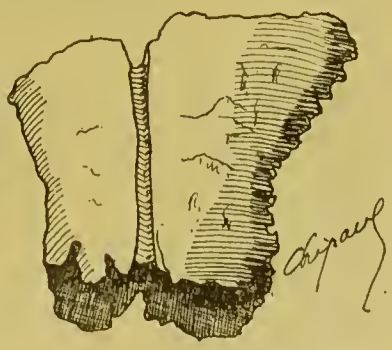

Fig. 20. — Amulette cranienne irrégulière, avec rainure de suspension (Prunières) (gr. nat.).

La perforation cranienne posthume s'est conservée jusqu'à nos jours chez certaines tribus indiennes, où on

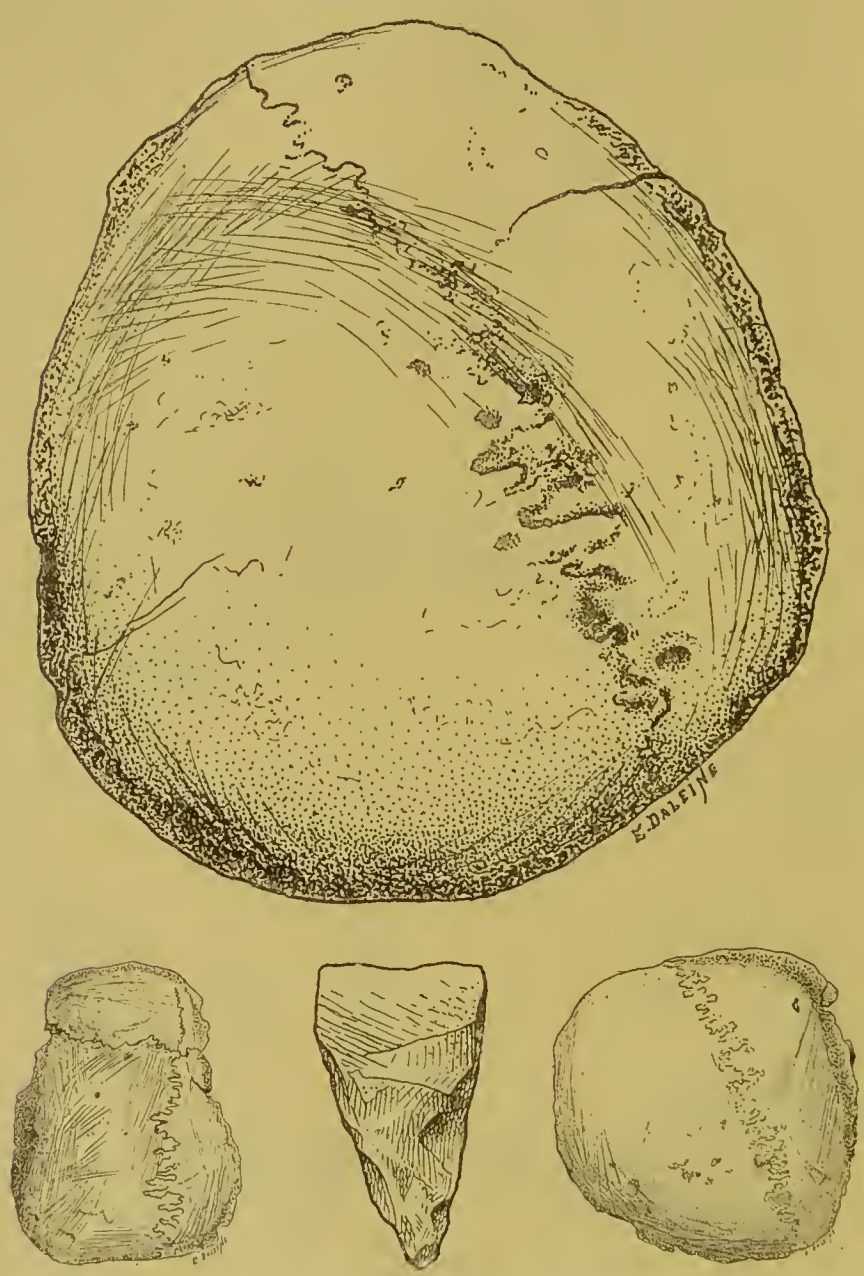

Fig. 21, 22, 23 et 24. — Amulettes craniennes de l'allée de Coppières (inédites, dues à l'amabilité de M. E. Collin) : 21. Amulette grandeur naturelle ; 22 et 24. Amulettes réduites au tiers de la grandeur ; 23. Type des grattoirs trouvés dans la même station.

la pratique toujours au sommet de la tête « pour permettre à l'âme de sortir du corps », et chez les Dayaks de Bornéo, pour évacuer la substance cérébrale avant d'orner le crâne,

Fig. 25. — Perforation posthume des Indiens du Michigan.

qui servira de coupe à boire, de dessins parfois fort élégants.

Peut-être, du reste, bon nombre de trépanations posthumes préhistoriques ont-elles été faites, elles aussi, dans ce but, ou

Fig. 26 — Perforation cranienne des Dayaks de Bornéo (Muséum, n° 5916).

plus simplement encore pour faciliter le décharnement du cadavre, coutume qui paraît avoir été très répandue chez nos ancêtres de l'époque de la pierre polie.

La trépanation « chirurgicale », d'autre part, n'a que peu survécu à la période néolithique ; aussitôt après, les exemples

en deviennent brusquement rares ; parmi les spécimens connus, nous n'en citerons qu'un, trouvé aux Lisières (Deux-Sèvres), par M. Souché, et qui, autour d'une première section en arc de cercle, portant des traces irréfutables d'un travail inflammatoire du tissu osseux, et par conséquent

Fig. 27. — Perforation mixte de l'époque du bronze : autour d'une perforation circulaire cicatrisée, rainures en rectangle, posthumes. Crâne des Lisières (Souché).

pratiquée sur le vivant, présente des rainures en rectangle, tracées *post mortem* avec un instrument en métal.

Ajoutons qu'on retrouve quelques crânes trépanés par les procédés néolithiques jusque dans les tombes gauloises, franques ou mérovingiennes,

Perforations craniennes chirurgicales chez les peuples sauvages. — En outre, divers peuples sauvages ont pratiqué les perforations craniennes chirurgicales par des procédés plus ou moins analogues, jusqu'aux époques les plus récentes. Les momies des *Incas* montrent de nombreux spécimens de trépanations circulaires, carrées, d'autres fois crénelées : Lorena a compté pour une seule perforation jusqu'à seize arcs de cercle. Les Incas se servaient donc, au moins dans certains cas, d'instruments forants avec lesquels, par des trous successifs, ils circonscrivaient la pièce à enlever. *Les indigènes de Taïti*, il y a quelque cinquante ans, enle-

Fig. 28, 29 et 30. — Perforations péruviennes ; 1° Perforations chirurgicales multiples (Mantegazza) ; 2° Perforation posthume frontale, faite par sciage (Mason) ; 3° Perforation posthume polycyclique, au niveau des sinus frontaux avec trois petits trous seulement dans leur paroi postérieure (musée Broca).

vaient, lors de fracture comminutive, les fragments mobiles du crâne à l'aide d'une dent de requin et fermaient l'orifice avec une plaque concave et perforée de courge. Il y a une vingtaine d'années, et sans doute encore aujourd'hui, *les indigènes des îles de la Société* pratiquaient la trépanation par grattage avec un morceau de verre et garantissaient la perte de substance avec un fragment de noix de coco, bien poli, sur lequel ils rabattaient le lambeau de peau. En Algérie, *dans*

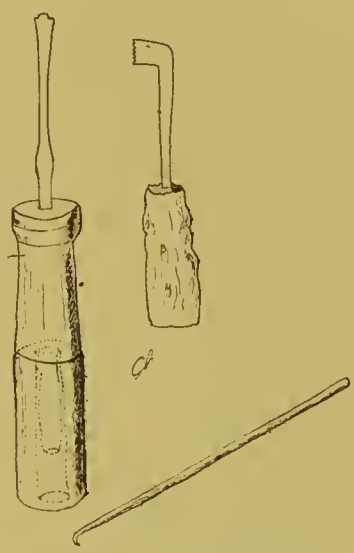

Fig. 31, 32 et 33. — Instruments des Thébibs de l'Aurès pour la trépanation : brima menchar et debil.

l'Aurès montagneux, situé à 100 kilomètres environ au sud de Constantine, demeure une famille de Thébibs, les Ouled-Mira, qui ont, depuis des siècles, la spécialité de trépaner les indigènes des environs. La tradition qu'ils se transmettent est contenue dans un manuscrit, dont chacun d'eux possède une copie et qui recommande « dans les cas de fractures récentes, de recouvrir la plaie d'un morceau de plomb pour empêcher la matière cérébrale de sortir, dans les ostéites, de couper l'os à la scie pour enlever l'eau rousse qui se trouve dessous, et dans les douleurs de tête qui succèdent, même

fort tard, aux traumatismes, de scier également l'os ». Les Thébibs de l'Aurès emploient comme instruments des crochets (debil), des élévatoires (spik), des pinces (keullab), des scies (menchar), des tarières (brima) dont le manche est en deux parties : l'inférieure peut, pendant l'opération, tourner sur la supérieure, maintenue fixée contre le front ou le menton. Contrairement à nos ancêtres préhistoriques, les Thébibs de l'Aurès trépanent le frontal à l'occasion et font constamment des trépanations carrées. Dans les fractures récentes, après avoir détruit, par résection ou cautérisation, toute la peau qui recouvre l'os lésé, ils circonscrivent celui-ci par des traits à la scie, creusent prudemment le sillon avec le même instrument et enlèvent avec l'élévateur le fragment d'os carré ; quand la fracture est sans enfoncement, ils ne tracent autour de la lésion que trois traits de scie, en ménageant un côté du carré ; au bout d'une vingtaine de jours, l'os se détache par traction avec un crochet ; lorsqu'il y a simple fêlure, mais avec accidents cérébraux graves, ils soulèvent la peau sans l'exciser et forent, à l'aide de la tarière, quatre trous dans l'os, un de chaque côté et un à chaque extrémité de la fêlure. « Il ne s'agit plus là, dit M. Vedrènes, auquel nous avons emprunté la plupart des curieux renseignements qui précèdent, que d'une saignée osseuse, et non d'une véritable trépanation. »

On ne peut absolument point comparer aux trépaneurs de l'Aurès, qui se servent, on vient de le voir, d'instruments très primitifs, *les montagnards du Daghestan* qui ouvrent le crâne à la gouge et surtout *les paysans du Montenegro et de Cornouailles*, qui trépanent avec le trépan classique dont nous allons raconter en quelques mots l'histoire (1).

(1) Nous serons bref sur cette étude de pure curiosité et dont nous ferons prochainement, en collaboration avec notre ami Daleine, l'objet d'études iconographiques.



Fig. 34. — Une trépanation au XVIe siècle, d'après Andrea a Cruce. Le chirurgien se sert d'un trépan à deux couronnes, qu'il manœuvre en faisant rouler le manche entre ses mains.

Fig. 35. — Scène analogue à celle de la figure 34. Le chirurgien écarte les bords de la plaie cranienne avec le « séparatoire ». Sur un plateau, l'aide porte un « raspatoire ». Le médecin conseille l'opérateur.

HISTOIRE DU TRÉPAN. — Hippocrate, (400 av. J.-C.) qui certainement a profité de bien des connaissances (égyptiennes ou autres) antérieures à lui, décrit deux trépans : le trépan à tarière et le trépan à couronne avec pyramide.

Du temps de Gallien (130 av. J.-C.), ce dernier était oublié et le trépan à tarière seul employé; mais, pour qu'il ne pénétrât point trop profondément, on lui ajoutait un bourrelet circulaire qui arrêtait sa pénétration, et on le disait « abaptiston ».

Douze siècles plus tard, Guy de Chauliac (1363), ignorant, lui aussi, le trépan à couronne, rappelle la tarière de « Galen, avec un certain entour ou chaperon, afin qu'en pertuisant elle ne chée sur la duremère », et ajoute : « Les Parisiens, pour éviter la multitude des sortes qui doivent être selon l'épaisseur de l'os, au lieu de ladite éminence, font des tarières percées dessus la pointe, et avec une cheville qu'ils changent par les trous les accommodent à toute espesseur d'os ; ceux de Boulongne les font à mode de lance, car la partie aiguë y peut entrer, et celle qui est large l'empesche de choir dedans contre la volonté. » Du temps de Chauliac, l'appareil de la trépanation comprenait en outre les séparatoires « à séparer d'un pertuis à l'autre », les élévatoires « pour eslever les os trepanez et separez », les rugines « à dilater les fentes », les lenticulaires, « instrument fort loué de Galen d'autant qu'il aplane et separe les asperites qui doivent être separees, et ce avec asseurance, à raison d'une eminence en forme de lentille qu'il a pour teste » et qui empêche de blesser la dure-mère avec sa pointe. Enfin, « le marteau à frapper le lenticulaire par derrière. Il doit estre de plomb, afin qu'en petite quantité il sonne davantage et qu'il sonne plus sourd. »

Le trépan à couronne paraît avoir été retrouvé par Bertapaglia (xve siècle) et par Jean de Vigo (1517). Du reste, « le

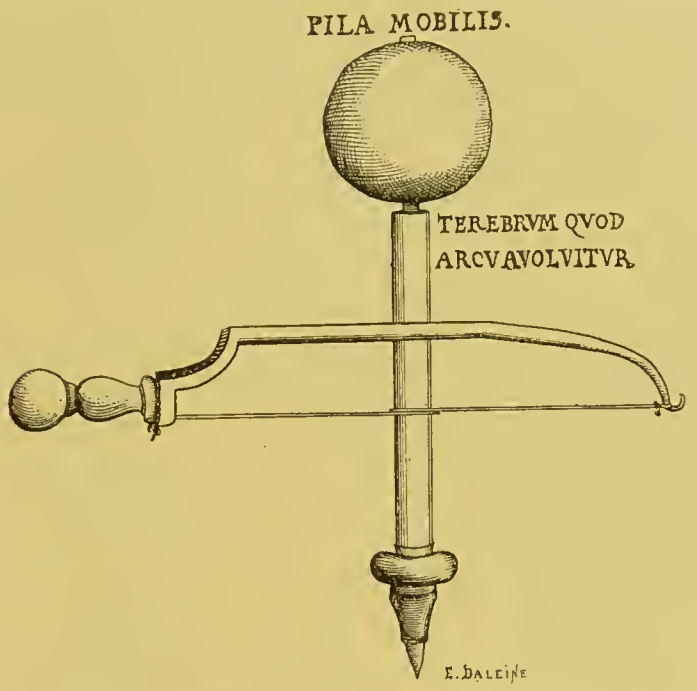

Fig. 36. — Tarière manœuvrée avec un archet (Andrea a Cruce, 1573).

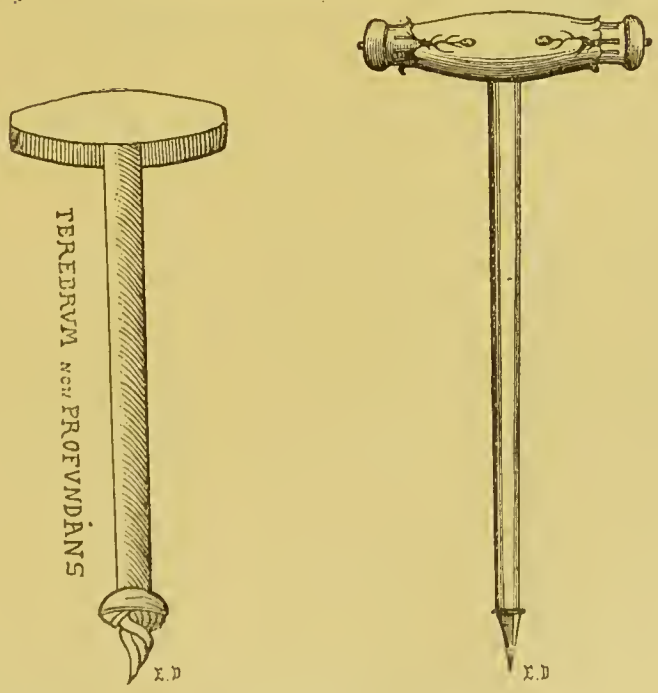

Fig. 37 et 38. — 1° Tarière « abaptiste » (Bérenger de Carpi, 1535).
2° Tarière d'un modèle un peu différent (Andrea a Cruce).

divinum instrumentum mespulatum » de ce dernier différait fort des couronnes employées aujourd'hui : chaque dent y formait la pointe d'une petite pyramide à base supérieure, toutes ces pyramides entourant un cylindre, appelé mâle ou femelle, suivant qu'il était ou non muni d'une pointe centrale : le cylindre mâle, fixé sur l'os par sa pointe, commençait la trépanation, que continuait le cylindre femelle, beaucoup moins susceptible de blesser les méninges.

Cinquante ans après, presque simultanément, Paré (1561).

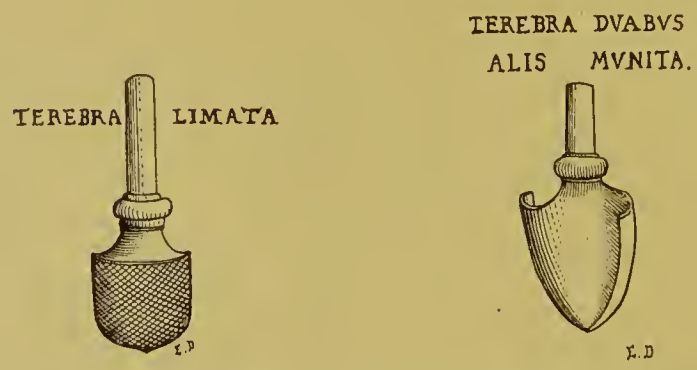

Fig. 39 et 40. — Deux pointes de tarière : en pomme de pin ; à deux ailes (Andrea a Cruce).

dans son Traité des plaies de la tête, et Andrea a Cruce, de Venise (1573), dans sa Grande Chirurgie, décrivent chacun de leur côté l'arsenal de la trépanation. Il est déjà riche chez Paré, qui s'attribue à tort l'invention du trépan à chaperon, bien antérieur, nous venons de le voir, et d'après qui nous reproduisons un trépan exfoliatif « à enlever aussi peu qu'on peut de l'épaisseur de l'os » (Fig. 52), « un compas à couper l'os du crâne » (Fig. 51) et un « ciseau à crâne » (Fig. 53), mais il est encore mieux fourni chez Andrea a Cruce. Cet auteur figure dans son chapitre XII : « De terebris, modiolis, phacotis, scalpris, cyclicis, meningophylacibus ac aliis instrumentis

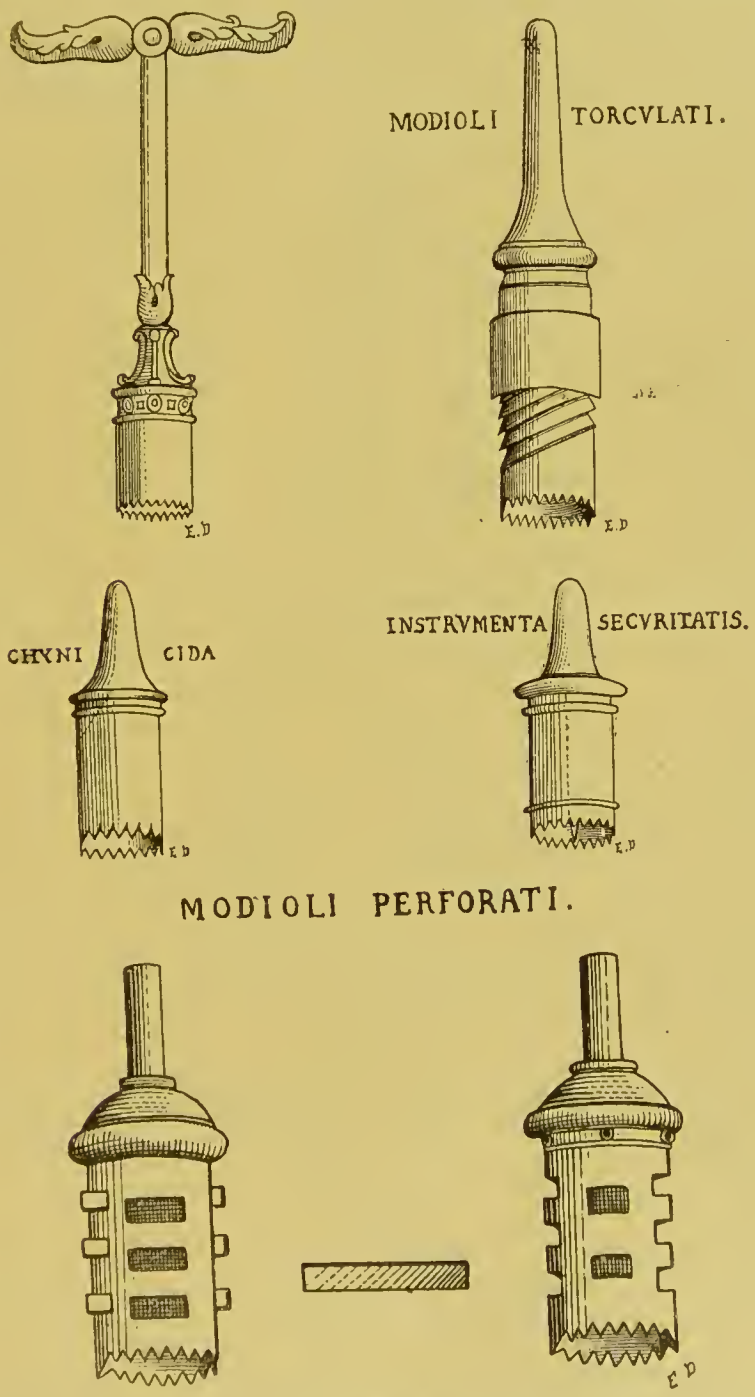

Fig. 41, 42, 43, 44 et 45. — Couronnes de trépan, avec artifices divers pour empêcher la pénétration dans le crâne (Andrea a Cruce).

ad cranii perforationes opportunis », une incroyable variété d'instruments pour mener à bien l'ouverture du crâne : crochets (raspatoria), couteau lenticulaire (phacotus), spa-

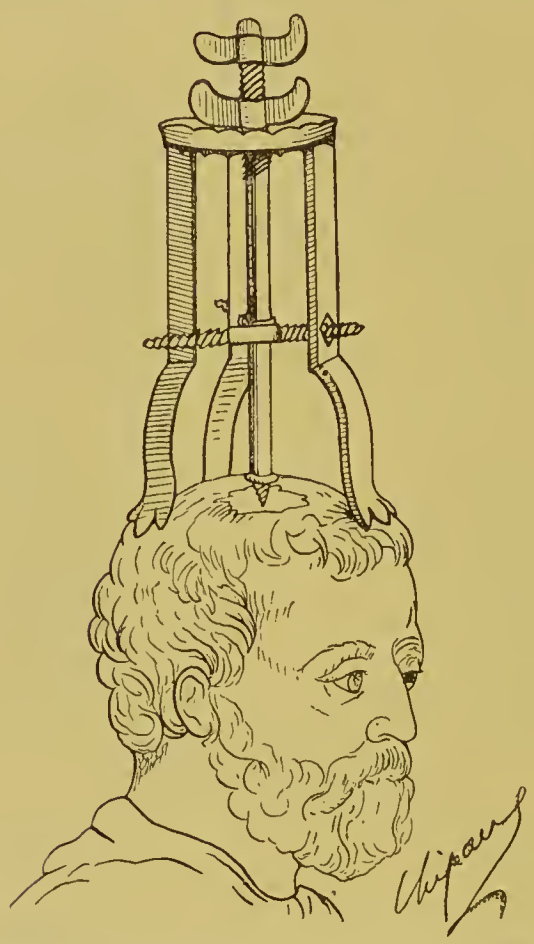

Fig. 46. — Triploïde ou trépied pour se servir de toutes sortes de perforateurs ou trépans sans danger d'enfoncer l'instrument, dans les fractures comminutives du crâne (Andrea a Cruce).

tule pour protéger les méninges (meningophylax), scies (serrulæ), sans compter les multiples sortes de tarières et de trépans à couronnes ; les tarières, que l'on fait tourner, soit avec un archet, soit à la main, soit avec un manche tout à fait analogue à celui des trépans actuels, soit encore à

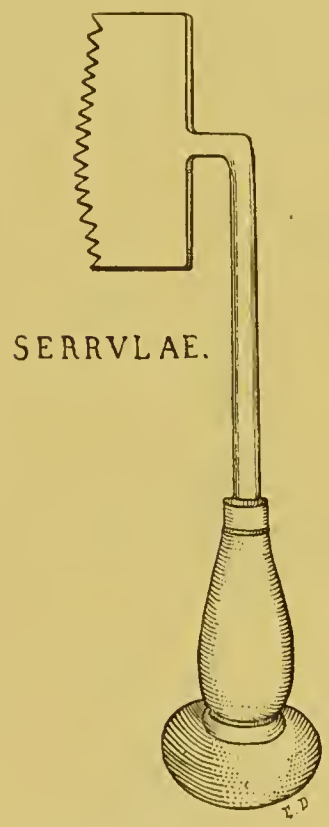

Fig. 47. — Scie à scier le crâne (Andrea a Cruce).

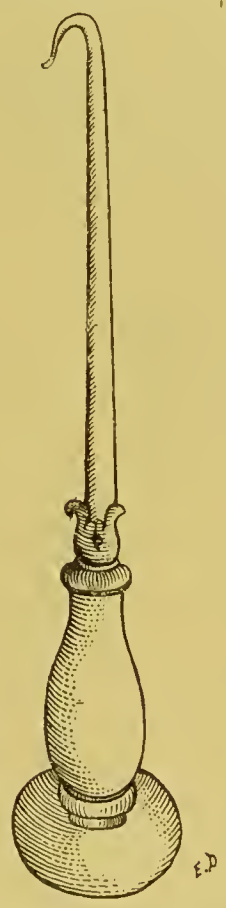

Fig. 48. — Crochet pour soulever les fragments enfoncés (Andrea a Cruce).



Fig. 49. — Couteau lenticulaire pour abraser les aspérités de la perte de substance, le bouton terminal protégeant la dure-mère (Andrea a Cruce).

Fig. 50. — Méningophylax pour décoller et protéger la dure-mère pendant qu'on coupe l'os (Andrea a Cruce).

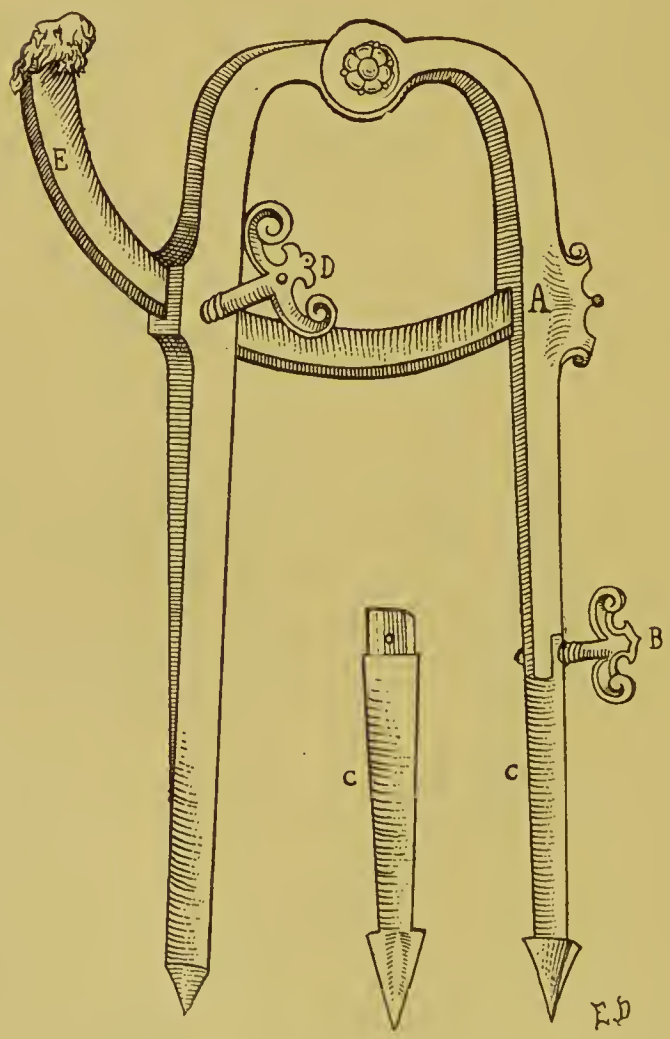

Fig. 51. — Compas à couper l'os du crâne (A. Paré, 1561).

l'aide du triploïde, instrument dont les trois pieds s'appuient sur les parties saines du crâne, autour du point malade, ont pour pointe soit un simple foret, avec ou sans chaperon abaptiste, soit une lime en forme de pomme de pin, soit une lame munie d'ailes plus ou moins nombreuses. Les trépans à couronne sont, eux aussi, munis ou non du chaperon qui les

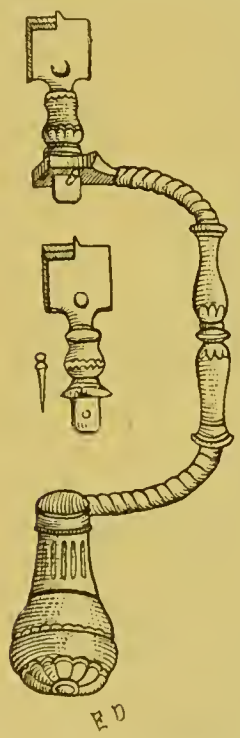

Fig 52. — Trépan exfoliatif « à enlever aussi peu qu'on veut de l'épaisseur du crâne » (Paré).

Fig. 53. — Ciseau pour couper les os du crâne (Paré).

empêche de s'enfoncer et qui est tantôt fixe, tantôt mobile. Ils sont manœuvrés à l'aide des mêmes manches que les tarières.

On le voit, les instruments ne manquaient point, au XVIe siècle, pour ouvrir le crâne. Cependant, Berenger de Carpi (1535), qui, disons-le en passant, paraît avoir le premier appliqué le vilebrequin au trépan, ajoutait, après les avoir décrits : « Il m'est arrivé plus d'une fois de faire faire ou de fabri-

quer moi-même, de mes propres mains, de nouveaux instruments pour les fractures du crâne, dont je n'avais jamais vu les modèles et qui depuis ne m'ont jamais servi. »

Pendant le XVIIe siècle, l'arsenal chirurgical de la trépanation se modifia peu. Fabrice de Hilden invente un élévatoire à bascule. Scultet décrit « une petite scie va-et-vient, utile principalement pour scier l'entre-deux de deux ou plusieurs trous faits par le trépan », et recommande que la méningophylax

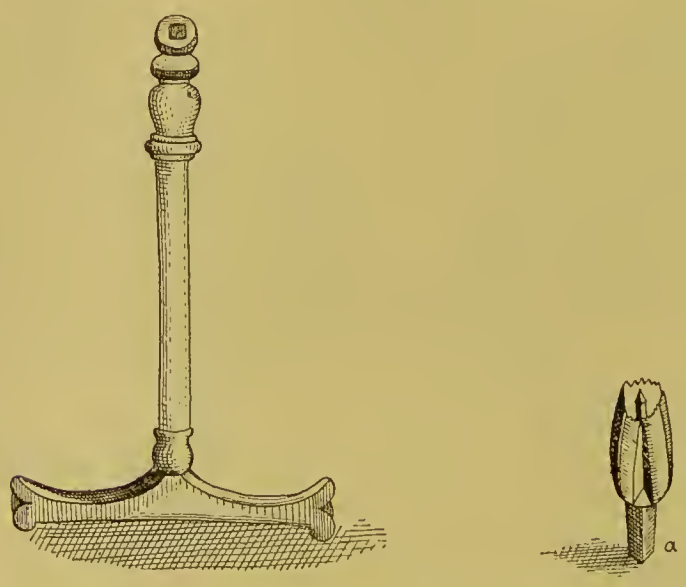

Fig. 54 et 55. — Le manche et la couronne mâle du trépan de Scultet.

soit d'argent, « car elle ne doit pas être de fer, à cause de sa froideur naturelle qui nuirait notablement aux membranes. »

Au XVIIIe siècle, on se servit de préférence du trépan à couronne conique, dont la découverte remontait du reste à Guillemeau, élève de Paré (1594). « Cette couronne conique a, disait Heister, le grand avantage qu'après avoir percé le crâne elle ne puisse pas tomber brusquement sur le cerveau, et sa pénétration est rendue plus facile par les tranchants qui garnissent toute la hauteur du cône, et dont le biseau est incliné

dans le même sens que les dents de la scie. » Cet instrument vit, malgré les insuccès presque constants signalés à l'Hôtel-Dieu de Paris par Dionis, Tenon, Ponteau et attribués à « l'infection de l'air qui apporte la pourriture sur la dure-mère »,

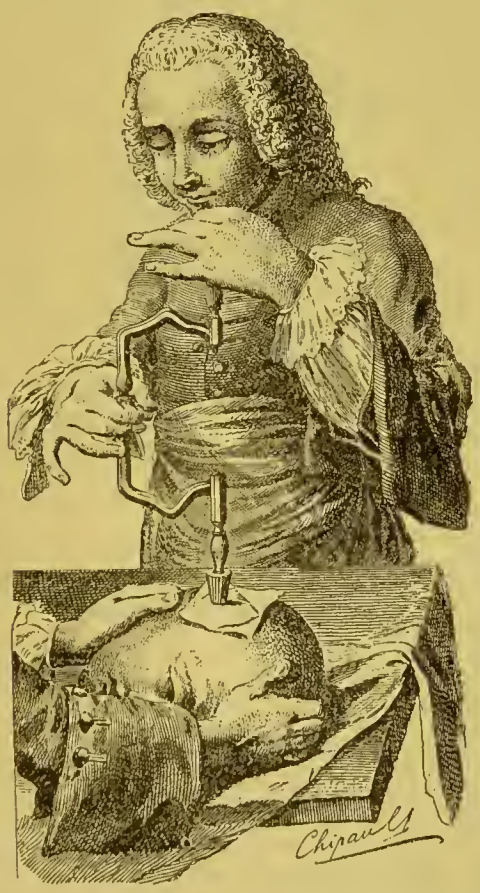

Fig. 56. — Un chirurgien du XVIIIe siècle trépanant avec le trépan à couronne conique (d'après l'Encyclopédie).

le beau temps de la trépanation faite à propos de tout et de rien. La Faculté de Montpellier offrait alors trois mille livres de rentes à un malade pour qu'il se laissât trépaner, et le duc d'Épernon, plus grand seigneur que médecin, trépanait, nous raconte Mlle Aïssé, son cocher qui s'était cassé la tête.

Cette faveur déclina vers le commencement du XIXe siècle. C'est en vain que Bichat permit de faire l'opération avec une seule couronne, en la rendant mobile sur la pyramide ; c'est en vain que Velpeau, Denonvilliers, tentèrent de réagir contre les anathèmes de Dupuytren, Malgaigne, Gama, Nelaton ; en vain que l'anesthésie supprima la douleur, et « l'intolérable vacarme » que produisait l'opération dans la tête du patient ;

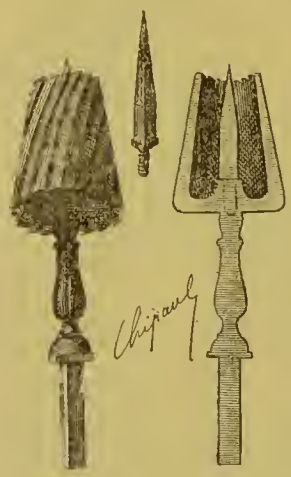

Fig. 57, 58 et 59. — Le trépan à couronne conique (d'après l'Encyclopédie).

c'est à peine si de loin en loin (4 fois en France de 1857 à 1867, d'après Le Fort) nous voyons employé le trépan conique ou cylindrique, avec ses accessoires toujours indispensables : tire-fond, élévatoire, couteau lenticulaire, sans oublier la petite lime à brosser le fond de la rainure, jusqu'à ce que, sous le couvert de l'antisepsie, les résections pénétrantes du crâne redeviennent, à partir de 1875, le sujet de recherches aussi nombreuses qu'importantes.

Pendant des siècles, de même que l'appareil, le manuel de la trépanation ne s'était que lentement et peu modifié : lorsqu'on trépanait à la tarière, on faisait plusieurs perforations qu'on réunissait à la scie à main (qu'on appelle scie

de Hey à partir du milieu du XVIIIe siècle); lorsqu'on trépanait à la couronne, on préférait faire au besoin des trépanations multiples, sans en être économe, puisque Mehée de la Touche en fit 54 à un seul malade, et Solingen 17 à Philippe de Nassau ; enfin, parfois on agrandissait au ciseau et au maillet les pertes de substance déjà commencées.

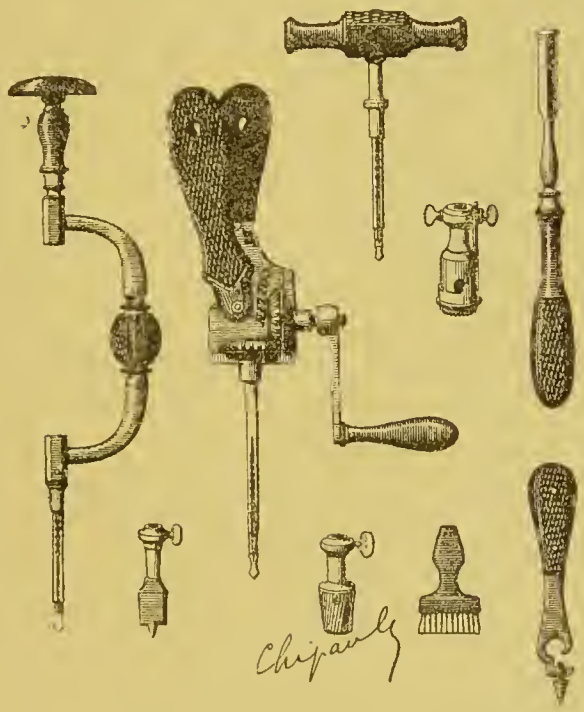

Fig. 60 à 68. — Les instruments de la trépanation en 1862 : trépan Charrière, tréphine à main, couronne à curseur, couronne conique, couronne exfoliative, couteau lenticulaire, brosse à brosser le fond de la rainure, tire-fonds.

On détruisait avec le plus grand soin, au point qu'on allait perforer ou trépaner, le périoste avec une rugine, « afin d'éviter les grandes inflammations qui en pourraient arriver, selon le dire de Celse, à cause du péricrâne qui est nerveux » (Fabrice de Hilden); mais on devait aussi faire attention à ne point le décoller au delà de l'endroit nécessaire, « ce qui expose évidemment à la nécrose. » (Velpeau). En outre, on

considérait d'ordinaire comme dangereux, et cela depuis Hippocrate, une foule de points de la surface du crâne, qu'énumère ainsi Fabrice d'Aquapendente : « On doit éviter les sutures, de peur que l'inflammation ne se communique par là à la dure-mère située au-dessous, les sinus de laquelle, remplis de grande quantité de sang, correspondent auxdites sutures. Qui plus est, on tâchera d'éviter le plus qu'on pourra les costés qui sont vers les tempes et le sinciput, à cause de plusieurs vaisseaux qui passent par la partie intérieure du crâne en plusieurs endroits, en sorte qu'ils se tracent des petits canaux, de quoy on ne peut trépaner en ces lieux-là, sans manifeste danger, veu qu'on déchirerait ces vaisseaux et que le sang qui en pourait sortir s'espancherait et se pourirait entre la dure-mère et le crâne. » On devait aussi ne point trépaner, ajoute Paré « sur les sourcils, aux parties inférieures de la tête, de peur que la substance du cerveau ne sorte par l'ouverture faite en l'os, à cause de pesanteur ; sur les fontenelles des petits enfants, sur les tempes, à cause du muscle temporal qui, étant coupé transversalement, perdrait son action ».

Ces préceptes — et celui moins chirurgical qu'astronomique qui ordonnait de ne point trépaner au moment de la pleine lune (Guy de Chauliac) — eurent chacun, à toutes les époques, leurs partisans et leurs détracteurs; nous ne saurions, bien entendu, faire l'histoire des innombrables controverses qui se sont produites à leur propos.

La perforation ou la trépanation de l'os constituaient, du reste, jusqu'à ces dernières années, à peu près tout le bilan de la chirurgie cranio-cérébrale. Toutefois, Paré décrit « une tente de plomb cannelée, de figure plate, pour donner issue aux humeurs retenues entre le crâne et la dure-mère », qu'il employa une fois, et quelques opérateurs audacieux, lorsqu'ils trouvaient la dure-mère noirâtre et tendue, ou bien pesaient

sur elle avec le bouton terminal du couteau lenticulaire pour la crever lorsqu'elle était déjà à peu près détruite par la suppuration, ou bien l'incisaient au bistouri pour évacuer l'épanchement qui était dessous.

Mais c'étaient là des manœuvres tout à fait exceptionnelles. Opérations d'exception aussi les opérations pour nécrose osseuse. D'ordinaire, on laissait l'os pourrir sur place et on ne le soulevait que lorsqu'il ne tenait plus, quitte à trouver dessous « une certaine quantité de vers groulans et mouvans » (Paré), ou bien on perforait l'os nécrosé pour permettre l'écoulement de la sanie accumulée entre ses deux tables ou entre l'os et la dure-mère.

Plus rares encore étaient les tentatives de fermeture ostéo-plastique des larges pertes de substance cranienne resultant des plaies de guerre (plaies par balle ou par arme blanche enlevant une des bosses saillantes du crâne) et des ostéites. D'ordinaire, on les protégeait simplement avec une plaque de métal ou mieux de bois, moins bon conducteur de la chaleur. Cependant, dès le XVIe siècle, Magatus proposait, quand la dure-mère était à nu, de la couvrir d'une lame d'or ou de plomb, percée de trous, et de rabattre les téguments par-dessus. Ambroise Paré jugeait ces tentatives plus que hardies : « Or, dit-il, il y a d'aucuns soi-disant chirurgiens, mais plustot sont de ces abuseurs coureurs et larrons, qui font accroire au malade et aux assistants qu'au lieu de l'os amputé leur faut mettre une pièce d'or, mais tost après la mettent en leur bourse. Les autres disent que par leur industrie et grand sçavoir ils font coalescer une pièce de congourde desseichée au lieu de l'os amputé, et ainsi abusent les ignorans qui ne connoissent que tant s'en faut que cela se puisse faire, que nature ne peut souffrir un petit poil enfermé en une plaie ou autre petit corps étranger, ce qui est prouvé par Galien au quatrième livre de sa méthode. » Job a Meekren

cite une tentative ostéoplastique d'un autre genre (inspirée du traitement des αποσκηπαργισμος par rabattement du lambeau, pratique qu'on suivait assez couramment) et qui, croyons-nous, est le premier essai connu de réparation d'une perte de substance cranienne par greffe osseuse empruntée à un animal. « Un ecclésiastique, dit-il, nommé Kraanwenkel, raconte qu'étant en Russie un seigneur de cette nation reçut d'un Tartare un coup de sabre à la tête, lequel lui enleva une assez grande partie du cuir chevelu et la portion osseuse correspondante, qui restèrent perdues sur le champ de bataille. Le chirurgien, pour boucher l'ouverture du crâne, détacha de celui d'un chien tué à cet effet une pièce d'os de même forme et de mêmes dimensions que celle qui manquait, et l'arrangea si bien que le blessé fut parfaitement guéri ; mais notre gentilhomme, dans l'excès de sa joie, raconta de quelle manière il avait obtenu sa guérison, et bientôt les foudres de l'Église furent lancées contre lui. Il fallut, pour rentrer dans la communauté des fidèles, qu'il se fît retrancher l'immonde dépouille du chien, quoique solidement consolidée, et qu'il se soumît à un traitement plus conforme au caractère de chrétien. »

C'est aussi à des chirurgiens plus ou moins anciens que reviennent, comme tentatives réduites à quelques faits, les incisions exploratrices du cerveau (Quesnay, 1743), la ponction des ventricules dans l'hydrocéphalie (Hippocrate, Héliodore, nombreux chirurgiens du commencement du XIXe siècle), l'incision et l'excision des encéphalocèles (Corvinus, 1747 ; Thiébault, 1792), et, comme hardiesses de langage rendues inapplicables par l'impossibilité de localiser les lésions, l'ouverture des foyers apoplectiques (Mauquest de la Motte, 1730) l'extirpation des tumeurs squirrheuses de la surface du cerveau (Desault).

En somme, il y a quelque trente ans, cette étude de médecine opératoire du crâne et du cerveau eût été singulière-

ment courte. Après avoir étudié les trépanations, relèvements et ablations de fragments dans les traumatismes récents ou anciens, nous aurions laissé de côté les quelques tentatives qui s'écartaient de l'ornière tracée, comme interdites aux chirurgiens honnêtes.

Aujourd'hui, l'antisepsie a permis ce qui, autrefois, était défendu, et, de plus, la découverte de localisations cérébrales, cette gloire de Broca, a rendu possibles les interventions s'adressant aux lésions intra-craniennes sans lésion pariétale localisatrice.

C'est à l'aide de ces deux soutiens que la chirurgie du crâne et la chirurgie du cerveau ont pris, ces dernières années, entre les mains de Mac-Even et d'Horsley en Angleterre, de Starr et Keen en Amérique, de Bergmann en Allemagne, de Lucas-Championnière, Terrier et Lannelongue en France, l'extension opératoire et thérapeutique qu'elles ont aujourd'hui.

BIBLIOGRAPHIE (1)

1. — TRÉPANATION PRÉHISTORIQUE. — Babert de Juillé, Rapport de la commission des tumuli de Bougon, suivi d'une Étude sur la trépanation préhistorique et en particulier sur le crâne trépané que possède le musée de Niort; Niort, 1875, gr. in-8°, 17 p. — De Baye,

(1) Nous avons apporté la plus grande sollicitude à la rédaction de ces « Bibliographies ». Tous les travaux cités ont été consultés par nous, dans le texte original, aux bibliothèques de l'École de Médecine, de l'École d'Anthropologie, de l'Académie de Médecine, à la Bibliothèque Nationale et à la Bibliothèque du « Royal College of Surgeons », riche en périodiques américains ou des colonies anglaises. Nous avons systématiquement écarté toutes les indications que nous n'avons pu vérifier.

Nos remerciements respectueux à M. le professeur Terrier pour les périodiques australiens, à M. Gley pour les périodiques italiens qu'ils nous ont prêtés, et amicaux à M. Krouchkoll pour les traductions russes qu'il nous a faites.

La trépanation préhistorique, 1876, gr. in-8, 30 p. et fig.; E. Leroux. Paris. — Les amulettes craniennes à l'âge de la pierre polie (Extr. du *Bulletin monumental*, 1878, gr. in-8°, 8 p.; Tours). — Bertheraud, Recherches sur l'hygiène et la pathologie préhistoriques en Algérie, 1882, in-8°, 8 p. ; Poligny. — P. Broca, Cas singulier de trépanation chez les Incas (*Bull. Soc. d'Anthrop.*, 1867, p. 403). — Mémoire sur la caverne de l'Homme mort (*Revue d'Anthrop.*, 1873, II, p. 18). — Sur les trous pariétaux et sur la perforation congénitale double et symétrique des pariétaux (*Bull. Soc. Anthrop.*, 1875, p. 326-336). — Sur la perforation congénitale des pariétaux (*Bull. Soc. Anthrop.*, 1875, p. 192-198). — Sur les trépanations préhistoriques (*Bull. Soc. Anthrop.*, 1876, p. 237). — *Ibid.*, p. 430. — Sur l'âge des sujets soumis à la trépanation chirurgicale néolithique (*Bull. Soc. Anthrop.*, 1876, p. 573). — Sur la trépanation du crâne et les amulettes craniennes à l'époque néolithique, gr. in-8°, 74 p., 28 fig. — Capitan, Recherches expérimentales sur les trépanations préhistoriques (*Bull. Soc. Anthrop.*, 1882, p. 535). — Présentation de crânes trépanés (*Bull. Soc. Anthrop.*, 1889, p. 226). — Cartailhac, La France préhistorique, d'après les sépultures et les monuments, vol. in-8°; Paris, Alcan, 1889. — Chatellier, Crâne trépané découvert à Crozon, le 20 septembre 1843 (Extr. des *Mémoires de la Société d'Émulation des Côtes-du-Nord*, in-8°, 8 p., 1 pl.). — Exploration de quelques sépultures de l'époque du bronze dans le nord du Finistère (*Matériaux pour l'histoire primitive et naturelle de l'homme*, 1883-84, p. 85). — Chauvet, Trépanations préhistoriques de la station néolithique d'Entreroches, près d'Angoulême (*Bull. Soc. Anthrop.*, 1877, p. 12). — Chouquet, Découverte de gisements néolithiques à Moret (Seine-et-Marne) : sépultures à crémation, trépanations chirurgicales et trépanations posthumes (*Bull. Soc. Anthrop.*, 1876, p. 276). — Fletcher, On prehistoric trephining and cranial amulets (*Contributions to north American Ethnology*, t. V ; Washington, 1882). — Gillman, Further confirmations of the post-mortem character of the cranial perforations of Michigan Mounds (*American naturalist*, 1885, p. 112). — Guégan, Objets relatifs au dolmen de l'Étang-la-Ville (*Bull. Soc. Anthrop.*, 1878, p. 198). — Horsley, Trephining in neolithic periods (*Journal of the Anthropological Institute*, t. XVII, p. 277). — Houzé, Les crânes néolithiques des cavernes d'Hastières (*Bull. Soc. Anthrop. Bruxelles*, t. VIII, 1890). — Ingoald Cludset, Crânes trépanés du musée de Prague, provenant de deux tombeaux préhistoriques (*Bull. Soc. Anthrop.*, 1877, p. 10). — Louis Lartet et Chaplain, Une sépulture des anciens troglodytes dans les Pyrénées ; Toulouse, 1874, gr. in-8°, p. 55, fig. 22, et p. 56, note 1. — E. Leroux, De la trépanation du crâne, pratiquée sur un chien vivant, par la méthode néolithique (*Bull. Soc. Anthrop.*, 1877, p. 400-477). —

LUCAS-CHAMPIONNIÈRE, La trépanation guidée par les localisations cérébrales, br. in-8°, 1878 ; Paris, Delahaye. — LORENA, Prehistoric trephining in Peru (*Lancet*, 1891, t. I, p. 787, 863). — MANOUVRIER, Erreur à éviter à propos des trépanations préhistoriques (*Bull. Soc. Anthrop.*, 1885, p. 444). — MANTEGAZZA, La trapanazione dei crani nell antico Peru. Est. dell' archivio per l'antropologia e l'etnologia, br. in-8°, 13 p. et fig., 1886. — DE MARICOURT, Sur la trépanation mérovingienne de Hermes (*Bull. Soc. Anthrop.*, 1885, p. 252). — Les sépultures de Hermes et de Bulles (Oise) (*Bull. Soc. Anthrop.*, 1886, p. 686). — MASON, The Chaclacayo trephined skull (*Proceedings of United States National Museum*, 1885, p. 410). — MAUVOISIN, Crânes néolithiques trépanés (*Bull. Soc. Anthrop.*, 1880, p. 11). — DE MORTILLET, Fait de trépanation préhistorique en Portugal (*Bull. Soc. Anthrop.*, 1881, p. 305). — Allée couverte de Dampont, commune d'Us (Seine-et-Oise) (*Bull. Soc. Anthrop.*, 1881, p. 240). — Trépanation préhistorique (*Bull. Soc. Anthrop.*, 1882, p. 142). — Races humaines et chirurgie religieuse de l'époque des dolmens (Extr. des *Matériaux pour l'histoire primitive de l'homme*, br. in-8°, 14 p.; Reinwald). — DE NADAILLAC, Les trépanations préhistoriques (Extr. du *Correspondant*, br. in-8°, 11 p.; Gervais, 1879). — Mémoire sur les trépanations préhistoriques (Extr. des *Comptes rendus de l'Académie des inscriptions et belles-lettres*, br. in-8°, 16 p., 1 pl.; Impr. nat., 1886). — PARROT, Crâne trouvé dans une grotte de l'époque de la pierre polie, à Bray-sur-Seine (Marne), avec une quarantaine de squelettes, haches polies, poinçons en os, colliers et ornements en coquilles (*Bull. Soc. Anthrop.*, 1881, p. 106). — PILLOY, Une trépanation à l'époque franque (*Matériaux*, 1887, p. 263). — PRUNIÈRES, Crânes perforés préhistoriques (*Bull. Soc. Anthrop.*, 1868, p. 319). — Note sur une rondelle cranienne (*Assoc. franç. pour l'av. des sciences*, Lyon, 1873, p. 704). — Sur les crânes artificiellement perforés à l'époque des dolmens (*Bull. Soc. Anthrop.*, 1874, p. 185). — Sur les crânes perforés et les rondelles craniennes (*Assoc. franç. pour l'av. des sciences ;* Lille, 1874, p. 597-635). — Deux nouveaux cas de trépanation chirurgicale néolithique (*Bull. Soc. Anthrop.*, 1876, p. 531). — La crémation dans les dolmens de la Lozère. Nouvelles rondelles craniennes. Dolmens de la Marconière et tombelle de Bougoussac (*Assoc. franç. pour l'av. des sciences ;* Bordeaux, 1877, p. 675). — Procédé de trépanation sur le vivant et fabrication des rondelles craniennes posthumes à l'époque néolithique (*Assoc. franç. pour l'av. des sciences ;* La Rochelle, 1882, p. 642). — Sur le crâne des Lizières (*Ibid.*, p. 680). — ROCHEBRUNE, Trépanation dans la grotte des Cottes (Vienne) (*Matériaux*, 1881, p. 487). — SIMONNEAU, Crâne trépané mérovingien (*Bull. Soc. Anthrop.*, 1886, p. 668). — SOUCHÉ, Le vieillard des Lizières. Trépanation posthume (*Assoc. franç. pour l'av. des*

sciences; La Rochelle, 1882, p. 588). — Squier, Incidents of travel and exploration in the land of the Incas (*New-York Harper's*, 1877, p. 456, et Appendix A., p. 577-580). — Tartarin, Cimetière et stations de l'âge de la pierre, à Saint-Martin-la-Rivière (Vienne) (*Matériaux*, 1883-84, p. 288). — Découvertes néolithiques dans la Vienne (*Ibid.*, 1885, p. 204). — Topinard, Grotte néolithique de Feigneux (Oise). Crâne trépané sur le vivant et après la mort (*Bull. Soc. Anthrop.*, 1887, p. 527). — Verneau, L'allée couverte des Mureaux (*L'Anthropologie*, 1890, p. 157). — Wyman, Prehistoric trephining (*American Lancet*, 1892, p. 9).

II. — TRÉPANATION CHEZ LES PEUPLES SAUVAGES. — Krivyakin, Trephining to Daghestan (*Lancet*, 1888, t. I, p. 138). — Martin, Trépanation du crâne, telle qu'elle est pratiquée par les Kabyles de l'Aouress; Montpellier, Bœhem et fils, 1867. — Paris, Mémoire sur la trépanation encéphalique pratiquée par les médecins indigènes de l'Aouress, tribus des Ouled-Zian et des Beni-Fenah, province de Constantine; Paris, Delahaye, 1865. — Sanson, Sur les perforations artificielles du crâne chez les insulaires de la mer du Sud (*Bull. Soc. Anthrop.*, 1874, p. 494). — Topinard, Des instruments de chirurgie de Taïti, recueillis par M. A. Lesson (*Bull. Soc. Anthrop.*, 1875, p. 619). — Vedrènes, Note sur la trépanation du crâne dans la principauté du Monténégro (*Revue d'Anthropologie*, 1886, p. 648). — De la trépanation du crâne chez les indigènes de l'Aurès (Algérie) (*Revue de Chirurgie*, 1885, p. 817, 907 et 974).

III. — HISTOIRE DU TRÉPAN. — Andrea a Cruce Veneti medici Chirurgiæ libri septem, Venetiis apud Jordanum Ziletum, 1573. — Bérenger de Carpi, Tractatus perutilis et completus de fractura cranei ab eximio artium et medicinæ doctore D. Magistro Jacobo Berengario carpensi publice chirurgicales ordinariales in Alcuo gymnasio Bononiensi docente œditus, MDXXXV. — Bichat, Trépan à pyramide mobile (*Mémoires de la Société médicale d'émulation*, t. II, p. 277). — Corvinus, De hernia cerebri (*Inauguratio medica Strasbourg*, 1749, in-8°, cum fig.). — Fabrice d'Aquapendente, Opera omnia; Lugdunum, 1546. — Garengeot, Nouveau traité des instruments de chirurgie les plus utiles. Nouvelle édition; La Haye, 1725, t. II, p. 79-133. — Guy de Chauliac, La grande chirurgie de Guy de Chauliac, composée en l'an 1363; nouvelle édition par E. Nicaise, 1890; vol. in-8°, Félix Alcan, p. 253. — Mauquest de la Motte, Traité complet de chirurgie, 3e édit., 1771, t. I, p. 543. — Paré, La méthode curative des playes et fractures de la teste humaine; Paris, chez Jehan le Royer, 1561. — Quesnay, Des plaies du cerveau (*Mémoires de l'Académie royale de chirurgie*, 1743, t. I, p. 310). — Scultet, L'arsenal de chirurgie de Jean Scultet; A Lyon, chez Antoine Cellier fils, MDCLXXV. — Thiébault, Encéphalocèle double occipital, traité par l'excision (*Journal de chirurgie de Desault*, 1792, t. II, p. 327).

CHAPITRE II

TOPOGRAPHIE CRANIO-ENCÉPHALIQUE

Jusqu'à ces dernières années, l'on ne trépanait qu'aux points précisés par une lésion superficielle, ou au hasard.

Aujourd'hui, toutes les résections craniennes doivent être guidées par les localisations cérébrales ; celles-ci suffiront pour mener sur le siège du mal, s'il n'existe point de symptômes localisateurs craniens ; et, même si les symptômes localisateurs craniens et les symptômes localisateurs cérébraux donnent des indications différentes, on suivra les symptômes cérébraux, en reléguant les autres au second plan. Deux faits récents d'Allen Starr sont, entre bien d'autres, l'éclatante confirmation de cette règle : dans deux cas d'épilepsie jacksonienne consécutive à d'anciens traumatismes, les troubles fonctionnels indiquaient, comme siège principal de la lésion, le centre du coude, tandis que les lésions locales désignaient un point à deux pouces plus haut. Starr suivit l'indication physiologique, trouva qu'une esquille provenant de la table interne fracturée sur une plus grande étendue que la table externe avait piqué le cerveau au niveau du centre supposé lésé, et guérit ses malades. En suivant l'indication cranienne, il ne serait point arrivé sur le siège du mal.

La connaissance des localisations cérébrales est donc pour l'opérateur d'une importance capitale.

Mais elle ne peut devenir pratiquement utile pour lui que s'il possède sur la tête de l'individu vivant des points de repère permettant de trouver et de préciser, à travers le crâne, la situation exacte du centre diagnostiqué malade.

C'est à l'ensemble des recherches sur cette question, préliminaire, on le voit, indispensable de l'étude opératoire que nous avons entreprise, qu'on a donné le nom de « topographie cranio-cérébrale », ou celui préférable de « topographie cranio-encéphalique », le chirurgien devant savoir préciser le siège, non seulement des circonvolutions et des parties plus profondes du cerveau, mais du cervelet, des sinus et des artères méningées.

Certes, les procédés proposés de cranio-topographie ne manquent point. Cette multiplication gênante pour la mémoire et la pratique tient certainement à ce que beaucoup de chirurgiens se sont trompés, croyons-nous, sur le but à atteindre : il ne s'agit point de tracer des lignes et de préciser des points correspondant à un millimètre près au sillon ou au centre qu'on veut découvrir. Cela est superflu, car aujourd'hui les opérateurs les plus prudents font des ouvertures de 2 à 3 centimètres carrés, et les opérateurs hardis ou habitués vont jusqu'à 7, 8 et 10 centimètres. Ce qu'il faut, c'est, beaucoup plus qu'un procédé qui donne des résultats mathématiquement exacts, un procédé simple, basé sur des points de repère facilement appréciables et, de plus, qui soit également suffisant pour tous les crânes, hommes et femmes, adultes, enfants et vieillards. Nous avons cherché, on le verra, et nous croyons avoir trouvé une technique répondant à ces conditions.

I. — Ce qu'on a à chercher à l'aide des méthodes de topographie cranio-encéphalique.

Avant d'étudier les procédés proposés et notre procédé inédit, nous croyons utile d'énumérer en notant au passage quelques faits intéressants d'anatomie chirurgicale, les organes intra-craniens (nerveux ou vasculaires) dont il faut connaître la cranio-topographie. Ce sont :

1° DES ORGANES OU DES PORTIONS D'ORGANE FAISANT PARTIE DES CENTRES NERVEUX. — *a*. LES LIMITES DU CERVEAU proprement dit, limites dont on prévoit l'intérêt, lorsqu'il s'agit de faire une exploration complète de ses bords ou de plusieurs de ses faces.

b. LES CIRCONVOLUTIONS DE LA SURFACE CÉRÉBRALE, SIÈGE DE CENTRES FONCTIONNELS CONNUS (1). Trois dépressions principales servent à se reconnaître parmi les circonvolutions : le sillon de Rolando, la scissure de Sylvius, la scissure perpendiculaire externe. *Le sillon de Rolando* sépare le lobe frontal en avant

(1) LA SYNONYMIE DES SILLONS ET DES CIRCONVOLUTIONS peut être, pour la lecture des observations chirurgicales, importante à connaître ; la voici, d'après de BOYER (*Études topographiques sur les lésions corticales des hémisphères cérébraux;* in-8°, Paris, 1879, p. 14-25) et d'après KÉRAVAL (*La synonymie des circonvolutions cérébrales de l'homme*, gr. in-8°, 30 p. ; Paris 1884) :

1° *Sillon de Rolando*, scissure de Rolando, sulcus centralis, centralfursche, postéro-pariétal sulcus, fissura transversa anterior.

2° *Scissure de Sylvius*, fissura Sylvii, fissura lateralis, grande scissure interlobaire.

3° *Scissure perpendiculaire externe*, fissure pariéto-occipitale externe, sillon occipital transverse, fissura perpendicularis occipitalis externa, Affenspalte.

4° *Sillon prérolandique*, scissure frontale parallèle, sulcus prœcentralis, antéro-pariétal sulcus, sillon inféro-frontal.

5 *Sillon temporal parallèle*, sulcus temporalis superior, antéro-temporal sulcus, premier sillon temporal, scissure parallèle.

6° *Sillon interpariétal*, sillon pariétal, sillon intrapariétal.

7° *Circonvolution frontale ascendante*, gyrus centralis anterior, gyrus

du lobe pariétal en arrière, la *scissure de Sylvius* sépare le lobe pariétal du lobe temporal, et la *scissure perpendiculaire externe* le lobe pariétal du lobe occipital ; la limite entre le lobe temporal et le lobe occipital est moins bien déterminée.

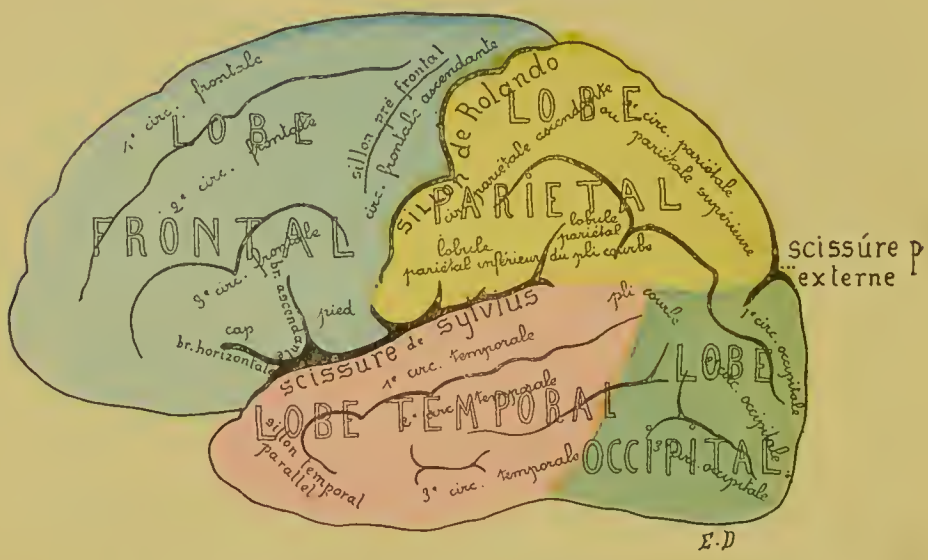

Fig. 69. — Face externe du cerveau : lobes, circonvolutions et sillons.

Le *sillon de Rolando* est bordé en avant par la circonvolution frontale ascendante FA, en arrière par la pariétale ascendante PA. Ces deux circonvolutions se continuent l'une avec l'autre.

Rolandicus anterior, circonvolution prérolandique, ascending frontal gyrus, antéro-pariétal gyrus, premier pli ascendant, circonvolution verticale antérieure.

8° *Circonvolution pariétale ascendante*, gyrus Rolandicus posterior, circonvolution transverse médio-pariétale, deuxième pli ascendant, ascending parietal convolution, postéro-pariétal gyrus.

9° *Troisième circonvolution frontale*, gyrus frontalis inferior, gyrus transversus, étage frontal inférieur, pli sourcilier, circonvolution de Broca.

10° *Lobule du pli courbe*, lobulus parietalis inferior, lobus tuberis, deuxième pariétale.

11° *Pli courbe*, angular gyrus, gyrus parietalis secundus.

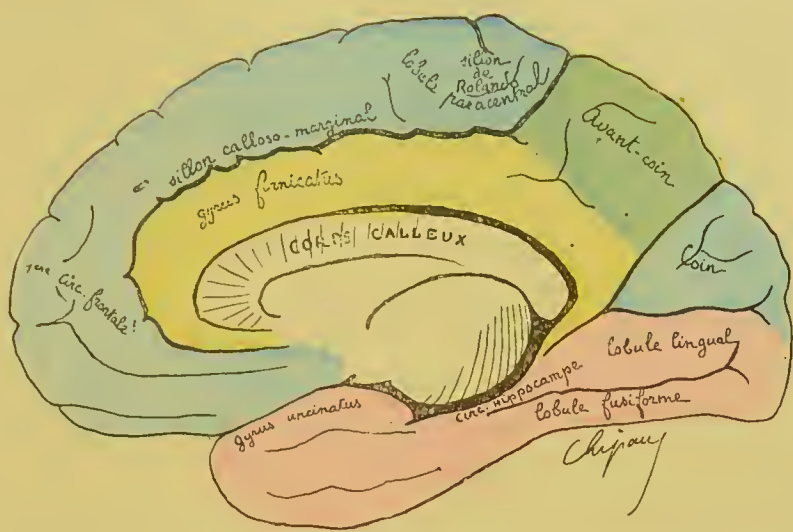

Fig. 70. — Face inférieure du cerveau : lobes, circonvolutions et sillons.

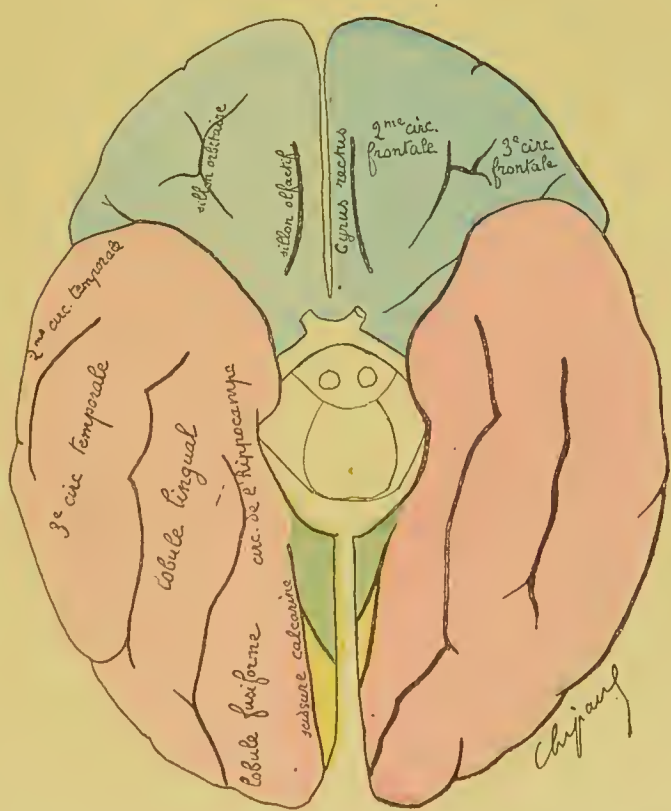

Fig. 71. — Face interne du cerveau : lobes, circonvolutions et sillons.

au-dessous de son extrémité inférieure, par le pli de passage fronto-pariétal inférieur; au dessus de son extrémité supérieure, elles se réunissent pour former à la face interne de l'hémisphère le lobule para-central.

De FA partent, se dirigeant en avant, en décrivant chacune un quart de cercle vers le bord inférieur du lobe frontal, les trois circonvolutions frontales. La plus élevée, ou première frontale, empiète sur la face interne du lobe frontal, puis, arrivée à sa pointe, se recourbe et forme à sa face inférieure une circonvolution rectiligne antéro-postérieure, ou gyrus rectus. Les deuxième et troisième frontales, arrivées au bord inférieur de la face externe, se recourbent également et se réunissent pour former à la face inférieure le lobule orbitaire. Les insertions des pieds des trois frontales à FA se font suivant une ligne qui borde en avant cette circonvolution et s'appelle sillon préfrontal. Le pied de la première frontale en occupe le quart supérieur; le pied de la deuxième, les deux quarts moyens; le pied de la troisième, le quart inférieur. Le pied de la deuxième frontale repousse en arrière à son niveau FA, d'où la forme coudée en arrière et du reste très variable du sillon de Rolando.

L'obliquité en avant du sillon de Rolando par rapport à la ligne médiane est également très variable. Chez l'adulte, l'angle sagitto-rolandique oscille, d'après Hare, entre 60° et 73°; d'après Massé et Woolongham, entre 66° et 73°; d'après Horsley et d'Antona, il change avec la forme du cerveau et serait moindre sur les cerveaux brachycéphales, très hauts, que sur les dolycocéphales, longs, mais peu élevés. Cette différence a été également constatée par Chiaruggi; Debierre et Le Fort ne l'ont pas retrouvée. Chez l'enfant, où le lobe frontal est relativement moins développé, l'angle sagitto-rolandique serait, d'après Hamy, beaucoup plus aigu que chez l'adulte et ne dépasserait pas 52°. Cependant, sur des sujets d'un à six

ans, par nous étudiés à ce point de vue, nous l'avons toujours trouvé entre 59° et 63°, sans qu'il parût plus aigu chez les tout jeunes enfants que chez ceux d'un âge un peu plus avancé.

La longueur du sillon de Rolando est, en moyenne, de 8 c. 5.

La *scissure de Sylvius*, seconde grande dépression de la

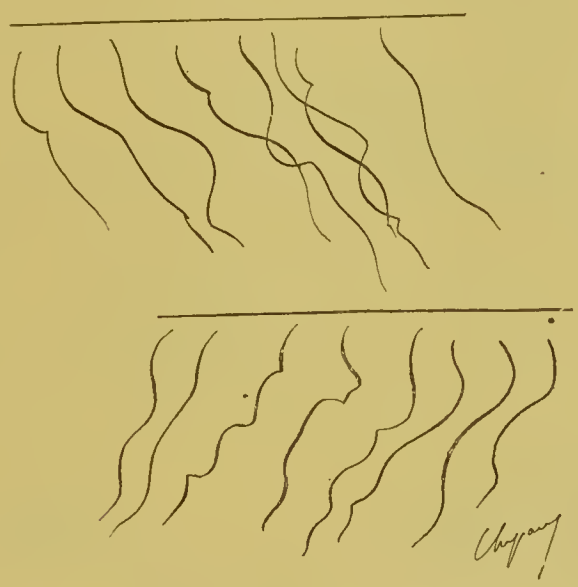

Fig. 72 — Variétés de direction et de longueur du sillon de Rolando (d'après Anderson et Makins).

surface cérébrale, commence sur la face inférieure du cerveau, à la partie externe de l'espace perforé inférieur. Elle décrit sur cette face inférieure une courbe répondant en avant à la partie basale du lobe frontal, en arrière à la partie basale du lobe temporal ; arrivée sur la face externe de l'hémisphère, elle monte obliquement d'avant en arrière et de bas en haut, en décrivant avec l'horizontale, sur le cerveau en position, un angle de 25 à 30° (Charpy) et avec le sillon de Rolando un angle de 48 à 50°.

Elle passe d'abord sous le lobe frontal et envoie dans F^3

deux branches, dites branches antérieures de la scissure de Sylvius, l'une branche horizontale, l'autre branche ascendante, nées à quelques millimètres l'une de l'autre et figurant ensemble une sorte de V. La partie de la F^3 qui se trouve en arrière de la branche ascendante est le pied de cette circonvolution ; la partie circonscrite entre les deux branches est le cap.

En écartant les bords de la partie sous-frontale de la scissure de Sylvius, on aperçoit les circonvolutions du lobule de l'insula.

Plus loin, la scissure passe à quelques millimètres au-dessous de l'extrémité inférieure du sillon de Rolando, puis continue son chemin obliquement ascendant, en séparant le lobe pariétal en haut du lobe temporal en bas.

Le lobe temporal est formé, sur la face externe de l'hémisphère, de trois circonvolutions parallèles, les circonvolutions temporales T^1, T^2, T^3, et de deux sillons qui les séparent;

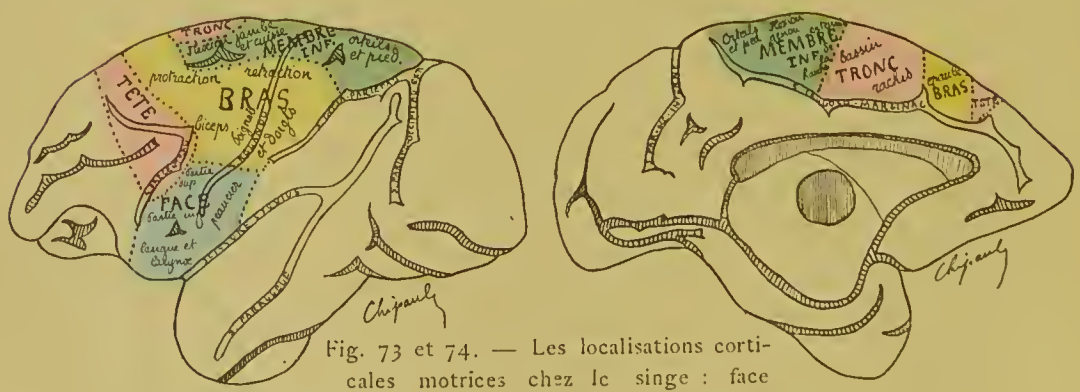

Fig. 73 et 74. — Les localisations corticales motrices chez le singe : face externe et face interne de l'hémisphère (d'après Horsley).

celui qui sépare T^1 de T^2 est appelé sillon temporal parallèle, à cause de son parallélisme avec la scissure de Sylvius.

Le lobe pariétal est formé à sa partie antérieure par la circonvolution pariétale ascendante, dont nous avons déjà parlé et d'où naissent en arrière deux circonvolutions présentant des flexuosités considérables. La plus élevée première parié-

tale, ou P^1, naît par un pied énorme des trois quarts supérieurs du bord postérieur de P A, forme sur la face interne de l'hémisphère le lobule quadrilatère, sur sa face externe le lobule pariétal supérieur et vient se terminer en arrière au niveau de la *scissure perpendiculaire externe* S P E, en envoyant au-dessous d'elle un pli de passage vers le lobe occipital ; la deuxième circonvolution pariétale P^2 naît du bord postérieur de P A par un pied très étroit, occupant seu-

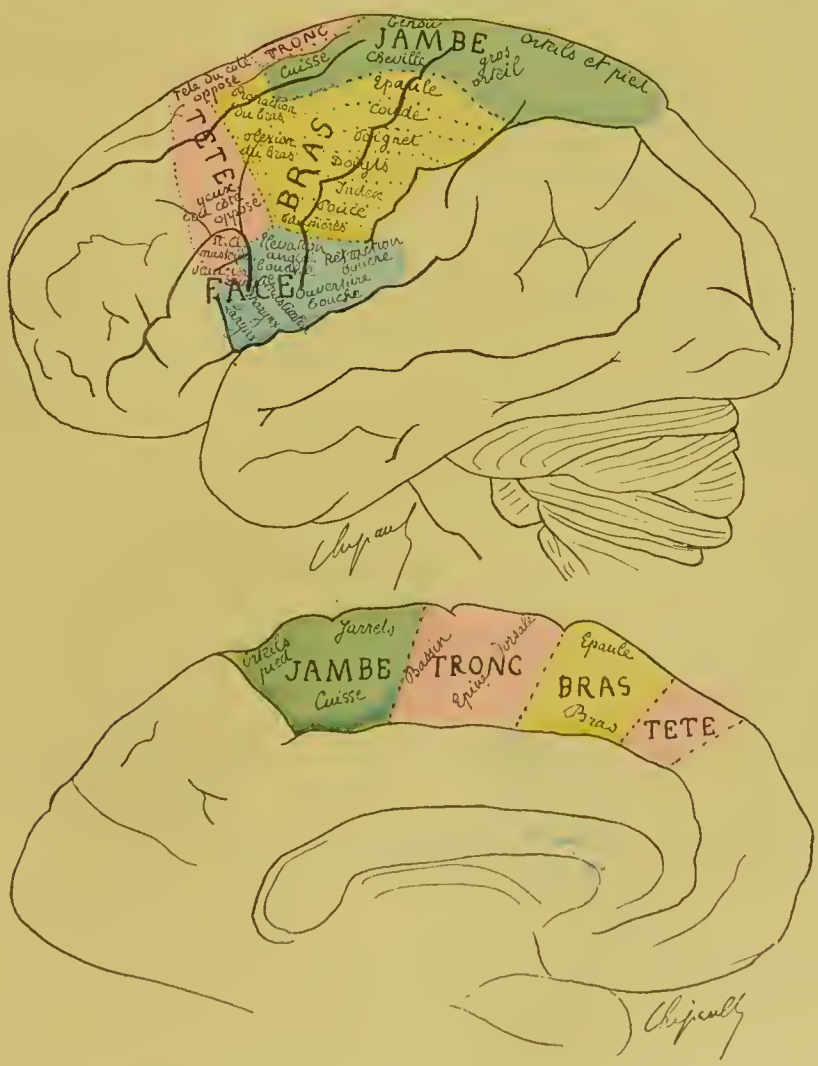

Fig. 75 et 76. — Les localisations corticales motrices chez l'homme : face externe et face interne de l'hémisphère (d'après Warnots et Laurent).

Fig. 77. — Les centres corticaux, moteurs et sensitifs (d'après Poirier, 1890).

lement le quart inférieur de ce bord postérieur, remonte sur le bord antérieur de la scissure de Sylvius, en s'appelant lobule pariétal inférieur, enjambe l'extrémité postérieure de cette scissure, en prenant le nom de lobule du pli courbe,

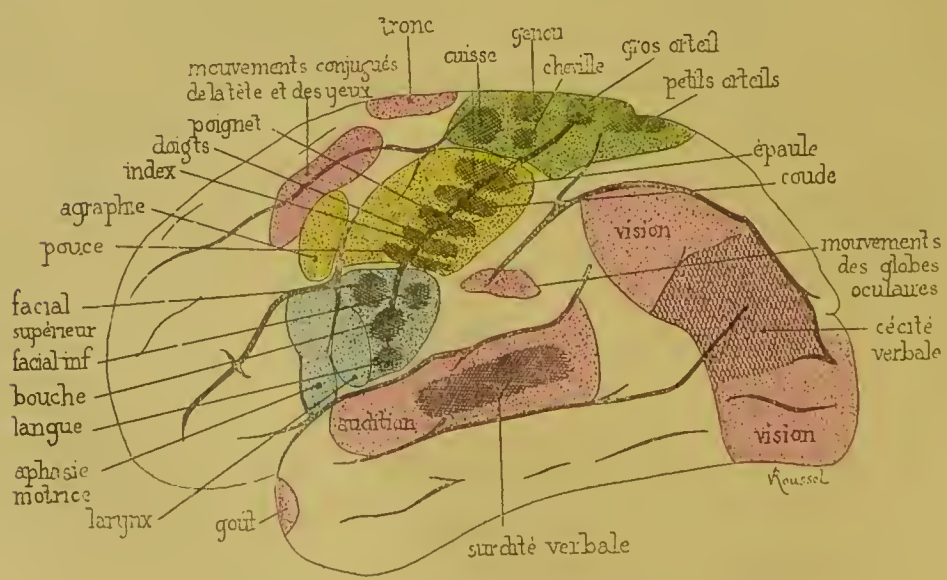

Fig. 78. — Les centres corticaux, moteurs et sensitifs (d'après Debove et Achard, 1893).

puis l'extrémité postérieure du sillon parallèle temporal, en prenant le nom de pli courbe, enfin vient se perdre, après s'être jointe à T^2, dans le lobe occipital.

Fig. 79. — Les centres corticaux de la parole.
A. Aphasie motrice ; B. Surdité verbale ; C. Cécité verbale (d'après Naunyn, 1888 : Maximum des foyers pathologiques dans 71 cas d'aphasie).

On voit donc que le lobe occipital est mal limité en avant par l'extrémité postérieure de T^3, de P^2, le pli de passage pariéto-occipital venu de P^1 et la scissure perpendiculaire externe. Il est formé de trois circonvolutions qui sont, de haut en bas, O', O^2, O^3 et qui convergent vers la pointe postérieure de l'hémisphère.

Ces quelques notions sur l'anatomie des circonvolutions suffiront, croyons-nous, pour comprendre les schémas où nous avons réuni les localisations fonctionnelles corticales, telles qu'elles ressortent des expériences sur les singes. Nous en avons rapproché quelques autres schémas donnés pour l'homme par divers auteurs, en réservant à ce sujet notre opinion personnelle subordonnée à une étude — entreprise et non encore terminée — des faits anatomo-pathologiques publiés.

c. En outre des limites du cerveau et des circonvolutions, la cranio-topographie doit préciser le SIÈGE DES PARTIES PROFONDES DU CERVEAU, GANGLIONS ET VENTRICULES ;

d. LA POSITION DU CERVELET.

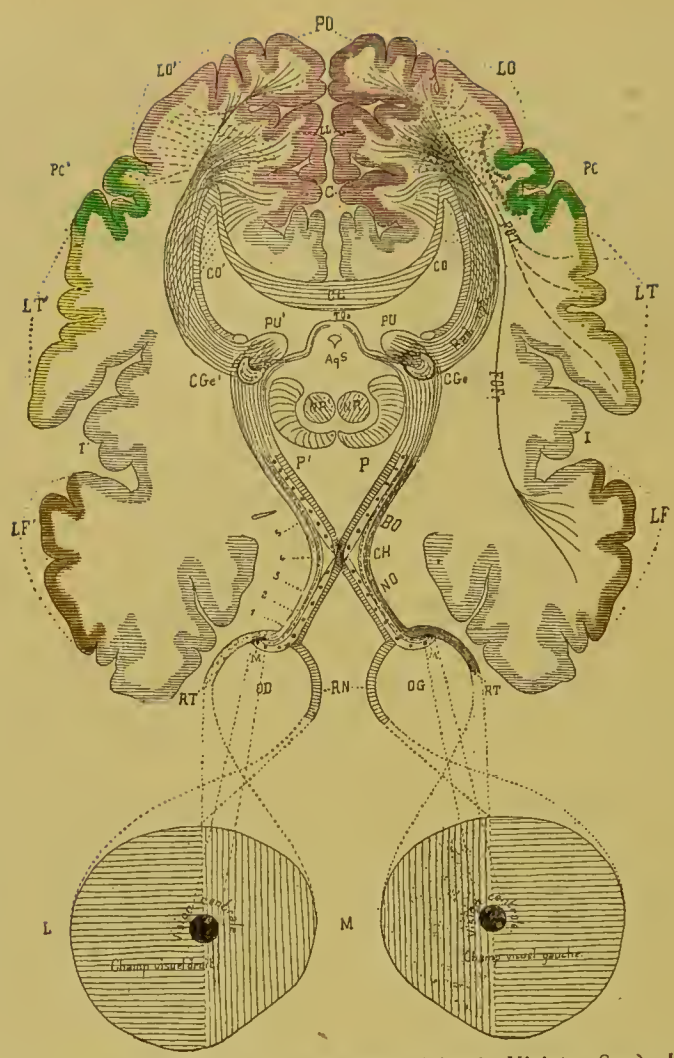

Fig. 80. — Les centres corticaux de la vision (d'après Vialet, 1893). Les conducteurs visuels arrivés au chiasma se dédoublent pour innerver la moitié temporale de la rétine de l'œil gauche et la moitié nasale de la rétine de l'œil droit. La lésion de ces conducteurs au-dessus du chiasma produit l'hémianopsie homonyme, et se traduit par l'abolition de la vision dans la moitié droite des deux champs visuels. — Les portions de l'écorce marquées par une teinte plus foncée représentent les centres corticaux. A la partie postérieure de l'hemisphère se trouve le centre cortical de la vision, représenté par le cuneus (Cun), le lobule lingual l.L, le pôle occipital PO. Le lobule fusiforme n'a pu être compris dans la coupe à cette hauteur. — Le centre des images visuelles des mots est situé dans le pli courbe PC, centre de Kussmaul. Le centre des images auditives des mots est situé dans les première et deuxième temporales : LT, centre de Wernicke. Le centre du langage articulé est situé dans la troisième frontale : LF, centre de Broca. Les fibres d'association réunissant le centre visuel cortical de l'hémisphère gauche à celui de l'hémisphère droit cheminent dans le corps calleux. Les fibres d'association intra-hémisphériques sont représentées par FOFR, faisceau occipito-frontal faisant communiquer le centre visuel avec celui du langage articulé. FOT : Faisceau occipito-temporal faisant communiquer le centre visuel avec le centre de la mémoire auditive des mots (Déjerine et Vialet). Fibres d'association entre le centre visuel de perception situé à la face interne du lobe occipital et le centre des souvenirs visuels, placé à la face externe de ce dernier. Faisceau transverse de cuneus (Sachs) et faisceau transverse du lobe lingual (Vialet). Fibres d'association entre le centre visuel de perception et le centre visuel des mots, c'est-à-dire entre la face interne du lobe occipital et le pli courbe. Fibres d'association entre le centre des souvenirs visuels et le centre des images visuelles des mots, c'est-à-dire entre la face externe du lobe occipital et le pli courbe.

2° Enfin, celle des VAISSEAUX INTRA-CRANIENS (SINUS, ARTÈRE MÉNINGÉE), soit pour les éviter et surtout les prévoir, dans les cas ordinaires, soit pour aller à leur recherche lorsqu'ils sont lesés.

II. — *Comment on peut trouver chirurgicalement les organes précédents.*

Pour savoir trouver à travers la coque cranienne les organes précédents, il faut étudier:

1° Leurs rapports avec divers points de repère précis et appréciables à la surface du crâne revêtu de ses parties molles.

2° Leurs rapports avec d'autres points de repère appréciables sur le crâne dépouillé de ces mêmes parties, rapports qui peuvent devenir utiles au cours d'une opération lorsqu'a été rabattu un plus ou moins grand lambeau cutanéo-périosté.

1° LES DIVERSES MÉTHODES AU MOYEN DESQUELLES ONT ÉTÉ OBTENUES CES NOTIONS n'intéressent que d'une façon secondaire le chirurgien. Nous devons cependant les signaler :

1. La *méthode des fiches*, imaginée par Broca. Broca se servait de fiches de bois de 2 à 5 centimètres de long, enfoncées à travers une perforation faite au poinçon. De la Foulhouze a employé cette méthode ainsi que Bischoff, en remplaçant les chevilles de bois par des chevilles de fer, et Poirier en injectant ses sujets.

Tout récemment encore, Slocker de la Pola a utilisé la méthode des fiches, pour vérifier les divers procédés de topographie cranio-cérébrale; les longs détails qu'il donne pour conserver des moules exacts des hémisphères sont absolument accessoires et ne modifient en rien le principe même de la méthode.

2. Les *coupes après congélation* ont été utilisées par Feré pour les parties profondes, corps strié et couches optiques; par Poirier et Symington.

3. L'*ablation de segments craniens limités* a été faite d'une façon différente par plusieurs auteurs.

a) Feré, chez les enfants, écarte les pariétaux, puis incise la dure-mère en haut et latéralement suivant leurs limites. Cela permet d'étudier les rap-

1° RAPPORT DES ORGANES INTRA-CRANIENS AVEC DIVERS POINTS DE REPÈRE PRÉCIS ET APPRÉCIABLES A LA SURFACE DU CRANE REVÊTU DE SES PARTIES MOLLES.

A. ÉTUDE DES POINTS DE REPÈRE UTILISABLES. — En

ports du sillon de Rolando et de la scissure perpendiculaire externe. « Pour la scissure de Sylvius, il faut détacher complètemeut le pariétal du temporal, ce qui est très peu satisfaisant. »

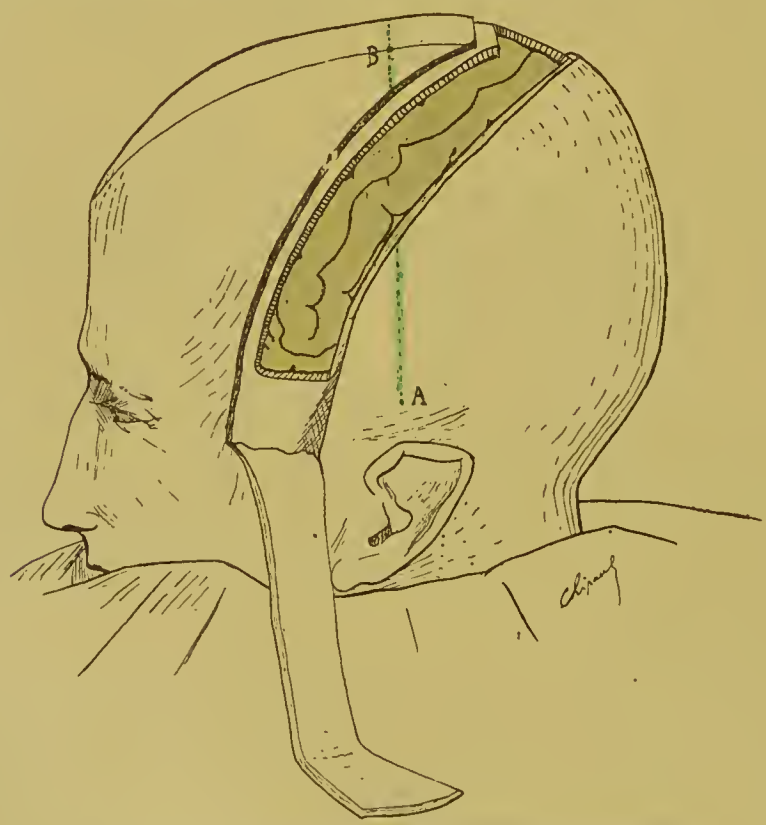

Fig. 81. — La fenêtre quadrilatère rolandique de Giacomini.

b) Seeligmüller, après avoir scié une bande d'os antéro-postérieure médiane, large de 4 centimètres, fait de chaque côté deux sections à peu près verticales, l'une commençant à 2 centimètres en arrière de la suture coronale et se terminant à 1 centimètre en arrière, au niveau du pterion;

explorant le crâne d'un individu vivant, il est facile de

l'autre à 3 centimètres en arrière de la première; puis il enlève cette bande et étudie la région motrice.

c) Giacomini, se contentant aussi d'étudier le sillon de Rolando, enlève une bande cranio-durale correspondant à ce sillon préalablement déterminé par son procédé (V. texte p. 89).

d) Turner enlève successivement à la scie dix aires craniennes déterminées et vérifie les parties cérébrales qui leur correspondent. Ce procédé est extrêmement pénible et devient inexact après l'examen de deux ou trois aires, par suite de l'affaissement du cerveau.

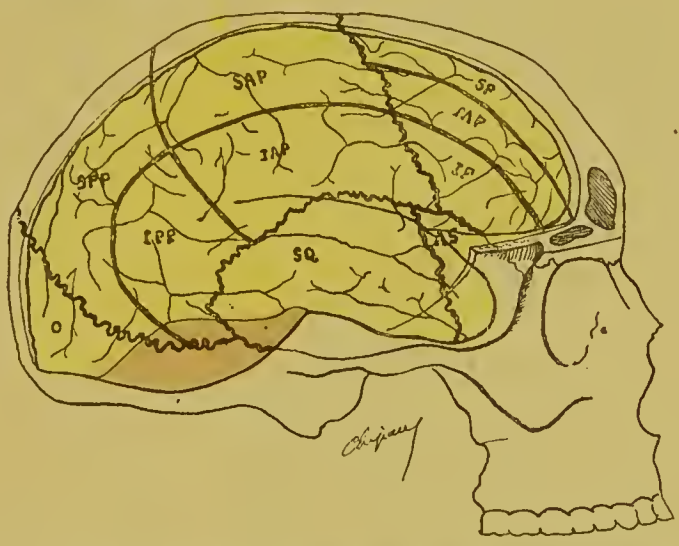

Fig. 82. — Les aires craniennes de Turner : SF, aire frontale supérieure; MF, aire frontale moyenne; IF, aire frontale inférieure; SAP, aire antéro-pariétale supérieure; IAP, aire antéro-pariétale inférieure ; SPP, aire postéro-pariétale supérieure ; IPP, aire postéro-pariétale inférieure; O, aire occipitale; SQ, aire squameuse; AS, aire ali-sphénoïdale.

e) Müller trace une ligne naso-iniaque médiane sagittale, une ligne naso-iniaque horizontale, passant au-dessus du pavillon de l'oreille, divise chacune de ces lignes en dixièmes d'arc et mène neuf lignes de jonction de chaque dixième de la ligne inférieure au dixième correspondant de la ligne supérieure. Chacune de ces lignes de jonction est divisée en dixièmes.

En ces points il trépane, déchire la dure-mère, colore au bleu de méthyle les parties cérébrales correspondantes.

Il a pour chaque crâne trente-huit trous, a appliqué son procédé sur quatorze crânes et insisté sur les variations topographiques qui résultent de la déformation du cerveau dans le décubitus dorsal.

voir que les points de repère précis, appréciables à tous les

1) Zernoff se sert d'un encéphalomètre qui délimite sur le crâne des segments analogues à ceux d'une mappemonde, enlève la pièce osseuse correspondante et reporte sur un schéma présentant des segments correspon-

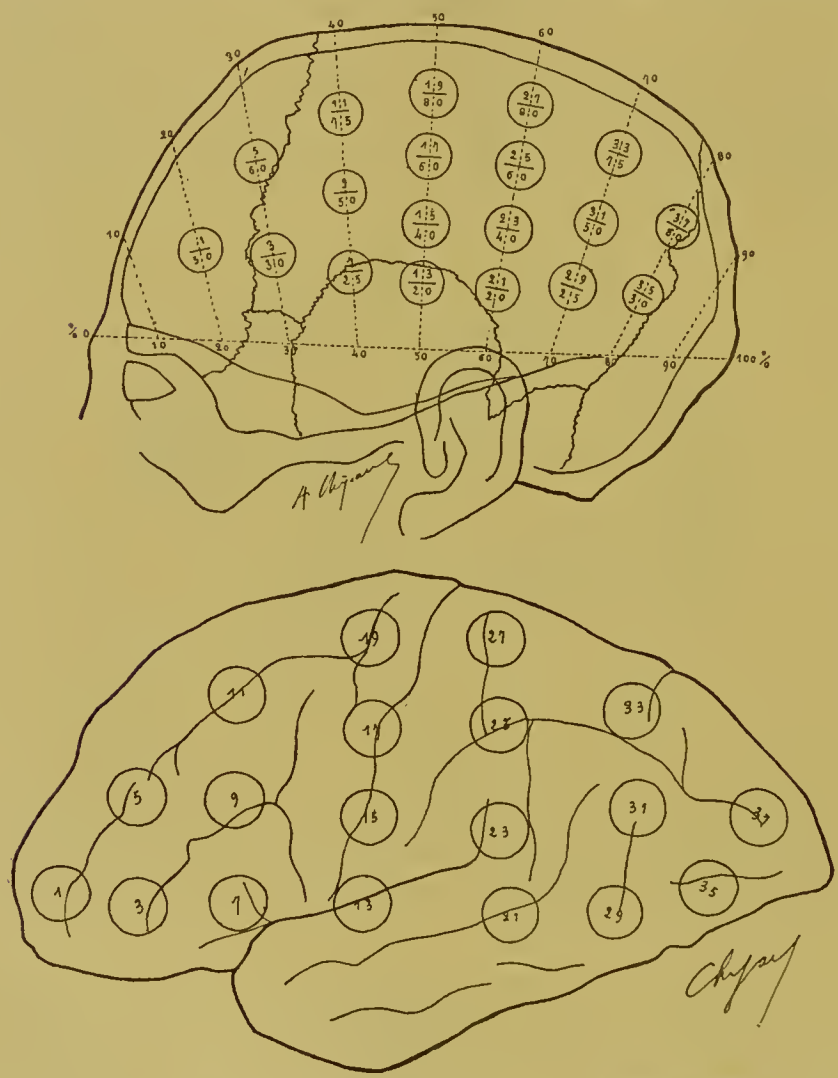

Fig. 83 et 84. — Centres de trépanation de Müller, sur le crâne et sur le cerveau. Chaque centre est numéroté et, de plus, porte, sur la figure 83, un chiffre indiquant, en centièmes, la hauteur de la ligne de jonction à laquelle il se trouve. Les lignes horizontale et sagittale sont divisées en dizièmes.

dants. « Mon appareil consiste en un cercle métallique formant la base de l'instrument; il est fixé dans le plan horizontal qui va du point frontal de

âges et chez tous les sujets, c'est-à-dire que peut utiliser

Broca à la protubérance occipitale. Pour maintenir ce cercle dans la position indiquée, il est muni de deux goupilles. Celle de devant se termine par une lame à deux pattes, qu'on passe sous les bords supérieurs de l'orbite. A la goupille postérieure est fixé un disque sphéroïdal en caoutchouc durci, entourant la protubérance occipitale. L'inclinaison de l'occipital varie individuellement; c'est pourquoi le disque s'applique à la goupille à l'aide d'une charnière à boule.

Les goupilles sont graduées pour pouvoir chaque fois fixer le disque à la

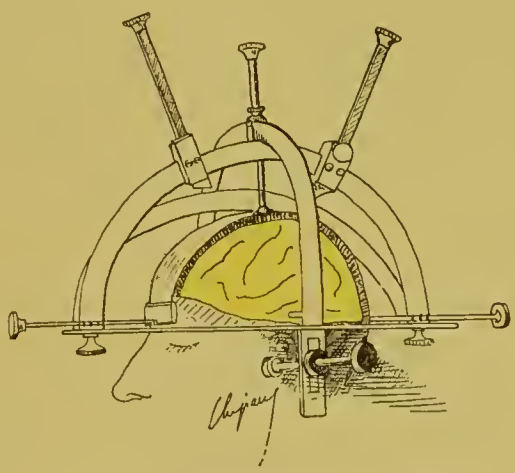

Fig. 85. — Encéphalomètre de Zernoff.

même distance des deux points du crâne. Pour donner à la base de l'instrument une position fixe, il existe un dispositif aidant à régler ses rapports avec le conduit auditif externe. Enfin, pour fixer définitivement l'instrument sur la base se trouve un arc transversal, ayant le même rayon que le disque de base et s'appuyant par une goupille verticale sur le sommet de la tête. Cet arc gradué joue le rôle de l'équateur de la surface du globe, destiné à recevoir le dessin du cerveau. Comme dans ce cas le point frontal et la protubérance occipitale représentent les pôles du globe, j'ai employé des goupilles qui les touchent pour fixer deux demi-cercles mobiles représentant les méridiens du globe. Les méridiens sont aussi gradués. Pour pouvoir désigner la projection de chaque point du crâne ou du cerveau sur la surface figurée par les arcs de l'instrument, les méridiens sont pourvus de manchons mobiles avec guides dirigés selon les rayons du globe. Veut-on désigner la position d'un point de la surface du crâne ou du cerveau ? je pose un des méridiens mobiles de façon qu'il traverse le point choisi, puis je déplace le rayon de manière que l'extrémité tombe sur ce point. Comptant ensuite la

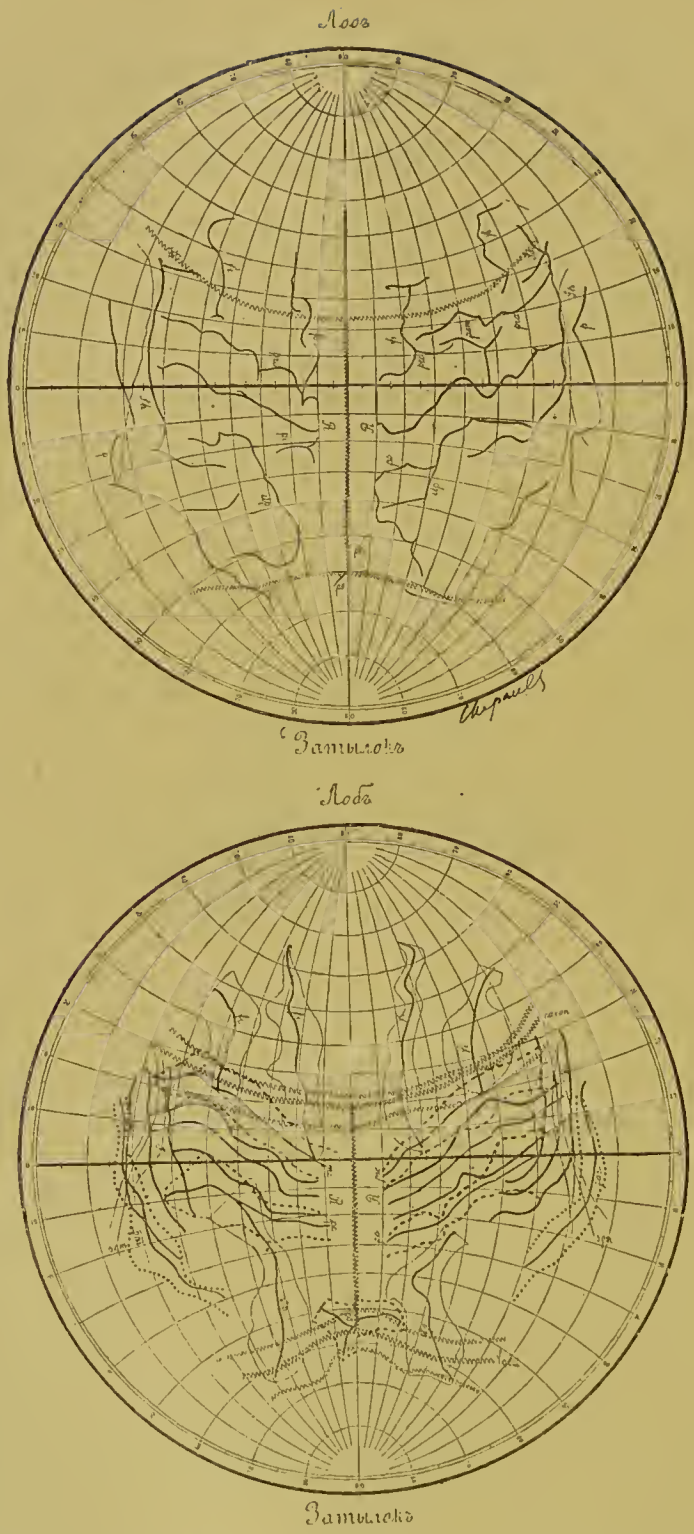

Fig. 86 et 87. — 1° Position des sutures et des circonvolutions chez un homme de cinquante ans ; largeur du crâne : 81.9 ; — 2° Position moyenne et limites de déplacement des sillons et sutures (d'après Zernoff).

le chirurgien pour en déduire la situation des parties contenues, sont rares.

Fig. 88. — Les triangulations de Winkler; résultats obtenus sur un sujet.

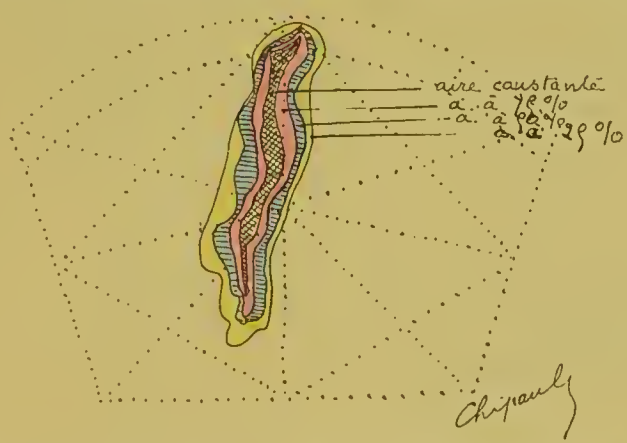

Fig. 89. — Les triangulations de Winkler; résultat obtenu pour la circonvolution pré-centrale en superposant les données de plusieurs sujets : aire centrale constante à laquelle correspond constamment la circonvolution, aires périphériques auxquelles elle correspond de moins en moins fréquemment, à mesure qu'on s'éloigne de l'aire centrale.

longueur du point désigné d'après les divisions de l'équateur, puis d'après celles du méridien, je note le résultat sur le réseau du planiglobe. On compte les degrés du milieu, c'est-à-dire de l'équateur pour les latitudes ou, du méridien longeant la suture sagittale du crâne et correspondant au premier

A. A LA PARTIE ANTÉRIEURE DU CRANE, on rencontre :

méridien terrestre, pour les longitudes. De cette façon, on peut désigner le nombre désiré des points de la surface du cerveau ou du crâne. En les reliant par des lignes, on obtient la projection des parties cherchées. »

Fig. 90. — Norma lateralis de Heftler.

4. Winkler, par des *triangulations successives de la surface cranienne et de la surface cérébrale*, cherche à préciser les rapports avec la première des diverses circonvolutions. Une seule expérience lui donne une figure analogue à la figure 88 ; une série d'expériences lui donnent, pour une circonvolution donnée, la préfrontale par exemple, une aire cranienne constante, aire centrale, et des aires environnantes, inconstantes, auxquelles la circonvolution correspond d'autant moins souvent qu'elles s'écartent davantage de l'aire centrale.

a. Les *bosses frontales* de dimensions et de forme beaucoup trop variables pour être d'une réelle valeur.

5. La *méthode des dessins superposés*, méthode qui paraît excellente, a été assez rarement employée.

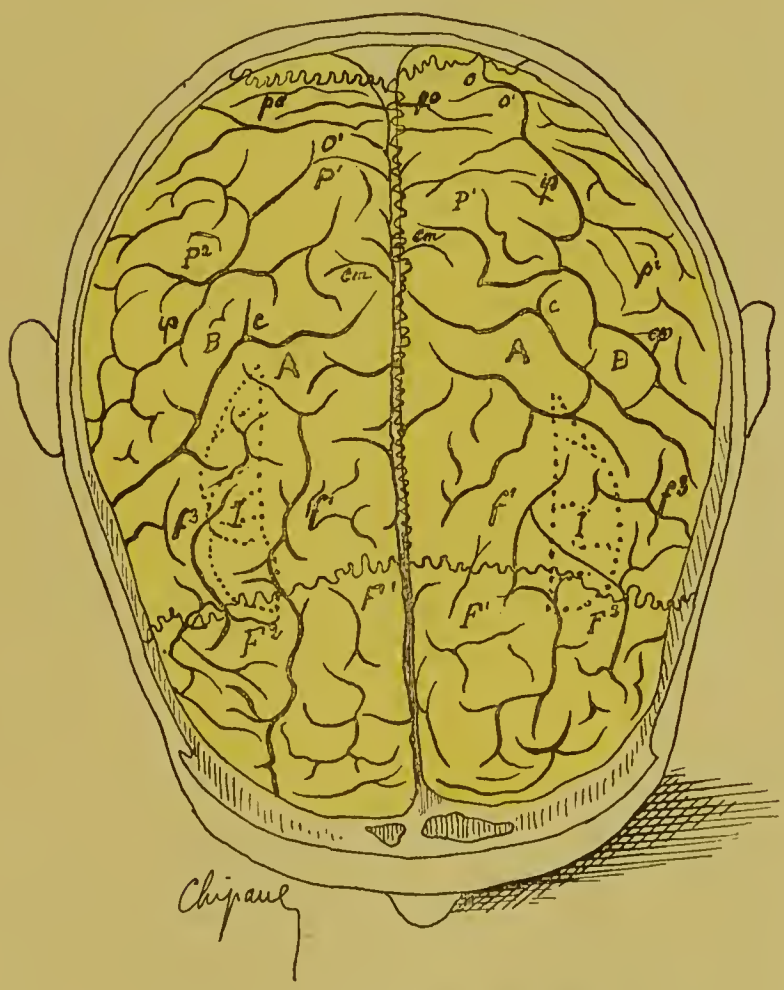

Fig. 91. — Norma parietalis de Heftler.

a) Elle a donné entre les mains de Heftler, son inventeur, des résultats remarquables. Cet auteur faisait successivement, d'après la même tête et sur le même dessin, la reproduction des contours de la tête, de la surface osseuse du crâne et de la surface du cerveau (suivant les normas latérale, pariétale, antérieure et postérieure), à l'aide du diopter de Lucœ, instrument qui donne des projections géométrales en évitant les erreurs de perspective.

b. La *glabelle*, ou bosse nasale, qui soulève l'espace com-

b) Woolongham procède un peu différemment. Il prend une tête hydrotomisée, injecte de la matière solidifiable dans le système artériel et veineux, choisit un hémisphère, applique deux couronnes de trépan, l'une sur

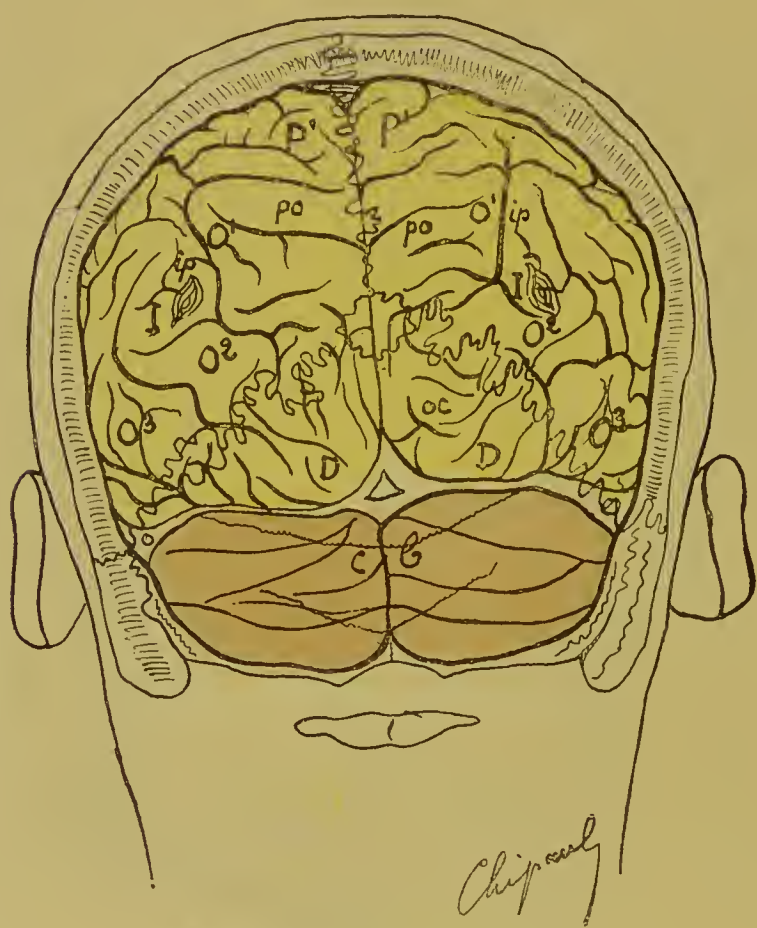

Fig. 92. — Norma occipitalis de Heftler.

le frontal, l'autre sur le pariétal. Puis il met la tête dans un cristallisoire rempli d'alcool absolu, qu'il change tous les jours, incise la dure-mère et laisse l'alcool se diffuser. Au bout de quinze jours, après avoir congele la tête, on fait une coupe hémisphérique du crâne suivant la ligne antéro-postérieure en partant du nasion et aboutissant à l'inion (le trait de scie doit passer à $0^m,015$ de la ligne médiane, afin d'éviter le sinus longitudinal supérieur), puis suivant la ligne oblique naso-auriculo-iniaque.

« Après avoir, dit-il, étudié la dure-mère, ses dépressions correspondant assez

pris entre les sourcils. Lorsqu'elle est très saillante, on peut

souvent aux scissures de l'écorce cérébrale, ainsi que la direction et les rapports des artères méningées, nous incisons cette membrane et nous trouvons alors un cerveau ayant subi un retrait presque insignifiant, ayant

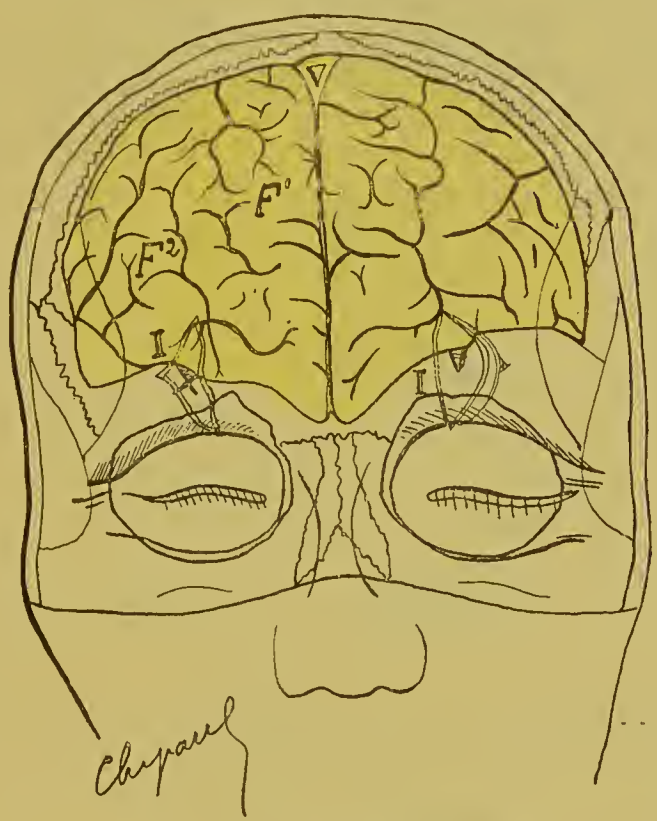

Fig. 93. — Norma frontalis de Heftler.

conservé sa forme et ses rapports avec tous les points de la tête qu'il nous est facile de retrouver.

« Nous procédons alors à nos mensurations, nous servant, pour prendre le profil de la tête, des lames de plomb de Broca (ces lames doivent mesurer $0^m,004$ d'épaisseur, $0^m,01$ de large et environ $0^m,40$ à $0^m,45$ de long). Nous nous sommes servi de lames d'acier bien souples et parfaitement rectilignes pour suivre la direction et trouver leur aboutissant sur le crâne. Nous mesurons les angles avec un instrument imaginé par le professeur Masse, consistant en une lame d'acier très flexible, sur laquelle se meut un rapporteur au centre duquel tourne une autre lame d'acier, semblable à la première et destinée à prendre la mesure des angles. Le tout peut être fixé au moyen de

souvent préciser son sommet, point glabellaire, qui devient

coulisses métalliques à position variable, glissant ou se fixant, au moyen d'un pas de vis, sur une courroie ou ceinture faisant le tour de la tête, suivant la ligne naso-auriculo-iniaque. Toutes ces mesures ont été rapportées sur le papier et mesurées de nouveau au moyen de curvimètre. »

Comme moyen de contrôle, Woolongham fixe dans les scissures et les circonvolutions des pointes dites de Paris, dont la tête, recouverte de peau de chamois, est enduite d'encre lithographique très peu diluée. Appliquant alors la calotte dont l'endocrâne a été bien séché, on obtient sur

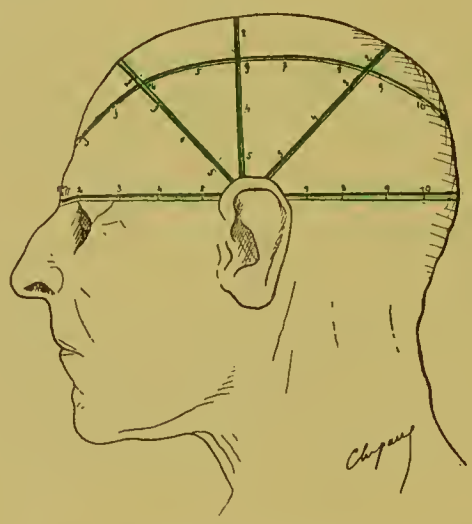

Fig. 94. — Tête divisée, dans la méthode de Fraser, en segments sagittaux et segments circonférentiels.

celui-ci les points cherchés, qu'on reporte sur l'exocrâne à l'aide de perforations à la vrille.

6. La méthode très analogue de Fraser, dont il a publié les résultats dans un magnifique atlas, est basée sur la *superposition, sur un même cliché photographique, des images de plans cranio-cérébraux divers, procédé déjà employé en anthropologie.*

Le sujet a été injecté par le cœur avec la solution suivante :

Sublimé	80 grammes.
Alcool méthylique	4 litres.
Acide nitrique ou chlorhydrique	25 c. c.

puis, au bout de vingt-quatre heures, avec un litre de la même solution. — La tête et le cou sont alors détachés du tronc au niveau du premier espace intercos-

inappréciable lorsque la glabelle est peu marquée, ou même

tal et placés dans l'alcool, pendant huit ou dix jours, en changeant de temps en temps le liquide. — Puis sur la tête sont fixés des rubans divisés en pouces

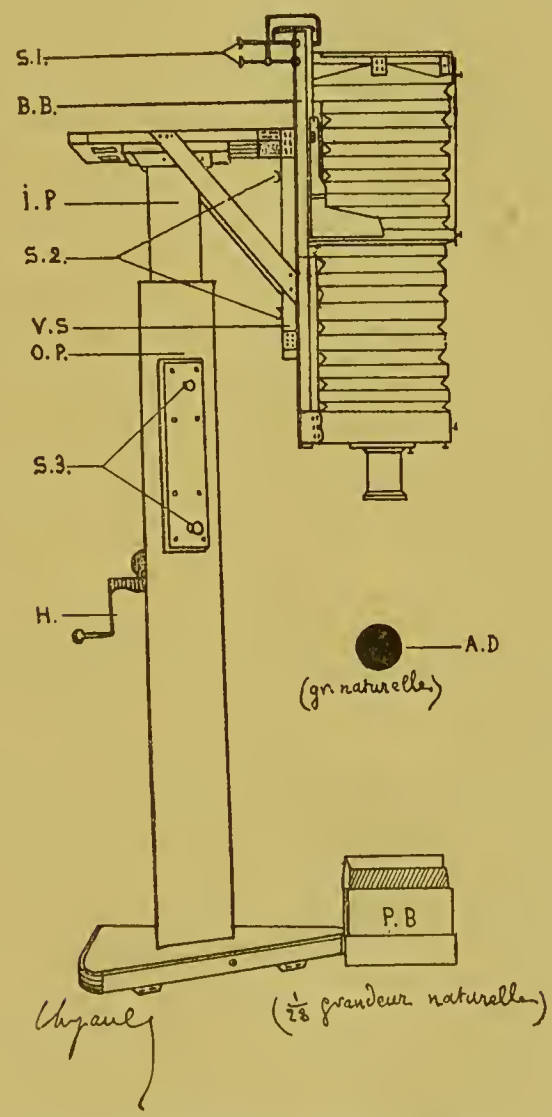

Fig. 95. — Appareil photographique de Fraser : OP pied extérieur ; IP pied intérieur ; VS support vertical pour la chambre ; H poignée du pied extérieur ; S^1, S^2, S^3, diverses poulies ; PB auge dans laquelle est placée la tête à photographier ; AD diaphragme.

et en demi-pouces. Le premier, circonférentiel, passe horizontalement de la glabelle à un pouce au-dessus de la protubérance occipitale externe ; on le

nulle, comme cela arrive, ainsi que nous l'avons constaté, deux fois sur dix.

divise en quatre parties égales dont les points limite vont servir de point de rendez-vous aux autres rubans. Au point 1 ou point frontal, le ruban circonférentiel et trois autres sont fixés par leur extrémité à l'aide d'un clou fixé dans l'os, puis le ruban circonférentiel est placé autour de la tête et ramené au point de départ ; ensuite, les trois autres rubans vont rejoindre le pôle postérieur, où ils sont fixés par un clou, l'un en passant sur la ligne médiane, les deux autres divisant chacun une face du crâne en deux parties égales. Du point 2 au point 4 (points transversaux) sont, en prenant les mêmes précautions, menés trois rubans, l'un vertical, chacun des deux autres croisant la moitié antérieure ou la moitié postérieure du ruban sagittal à sa partie moyenne.

On a donc divisé la tête en segments médians droits et gauches, numérotés 1 à 4 d'avant en arrière, et en segments circonférentiels, numérotés de même.

Ceci fait, la tête est moulée dans le plâtre jusqu'au niveau d'un des rubans ; ce moule coulé dans une auge de 2 pieds sur 18 pouces et 7 pouces de profondeur, doit être pris avec la plus grande exactitude, pour que la tête, après y avoir été enlevée, puisse y être remise et se trouver absolument dans la même position.

En effet, c'est placée dans ce moule, d'abord intacte, puis après des dissections et des coupes diverses, que la tête va être photographiée, les photographies de la tête intacte d'abord, puis d'un autre plan, devant se superposer sur un même cliché.

Dans ce but, Fraser a fait construire un appareil à chambre verticale, mobile de haut en bas sur une colonne à l'aide d'une manivelle H et de crans S^3. L'auge est fixée au pied de la colonne, au-dessous de la chambre, de manière que le centre de la pièce corresponde au centre de l'objectif.

Les négatifs composés sont obtenus, pour chaque tête, en prenant d'abord une série de négatifs de la tête couverte de peau, puis en photographiant ensuite, sur chacun de ces négatifs, un des plans profonds, à mesure qu'ils sont mis à découvert par la dissection ou les coupes.

7. L'idée de *faire dessiner au cerveau lui-même ses sillons et ses circonvolutions*, depuis longtemps essayée, a engendré deux séries de procédés :

A. Les moulages intra-craniens. — Gratiolet, après avoir obtenu un moulage intra-cranien, reportait sur le moulage les sutures et les scissures, d'après le cerveau exposé devant lui. — Ecker, après avoir enlevé les deux moitiés du cerveau, dessine sur les deux moitiés du crâne, à la face interne, le trajet des sutures, y coule du plâtre et, sur le moulage ainsi obtenu et qui porte la trace du dessin des sutures, reporte les scissures de l'hémisphère correspondant. — Chiaruggi, après avoir cherché les deux extrémités du

c. Le *point nasal*, au fond de l'angle que forment les os

sillon de Rolando par le procédé de Broca, enlève la calotte, la moule et peut, par les perforations, marquer sur le moule les points étudiés, en rectifiant les erreurs trouvées.

B. Les procédés d'autogravure cérébrale. — Le premier en date est celui d'Anderson et Makins, qui, après avoir enlevé la moitié de la voûte du crâne et incisé la dure-mère, dessinaient sur la face externe de celle-ci les sillons et les circonvolutions, la suturaient en rappliquant la moitié de voûte et avaient

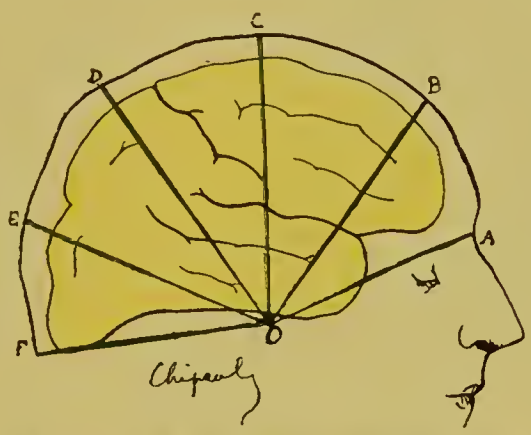

Fig. 96. — Les cinq aires craniennes de Yarini.

ainsi sur la face interne de celle-ci un dessin correspondant que l'on pouvait reporter sur la face externe en s'aidant de perforations. — Le procédé de Debierre et Le Fort est très peu différent. Ils enlèvent également une demi-calotte, abaissent un panneau de dure-mère, soit très étendu, soit correspondant seulement à une partie spéciale qu'ils veulent étudier, puis le replacent en dessinant pas à pas sur sa face externe les sillons et les circonvolutions. Si le panneau est petit, il est, du reste, possible de le rendre transparent en le faisant tremper dans l'éther, ou de l'exciser en le remplaçant par un morceau de baudruche. Quoi qu'il en soit, le panneau ou la baudruche sont soigneusement fixés, les traits dessinés sur leur face externe repassés à l'encre grasse; le dessin s'imprime sur la calotte replacée et peut être, par des perforations, reporté de l'endocrâne à l'exocrâne.

Yarini emploie indifféremment le procédé des moulages et celui de l'autogravure. Il commence par diviser le crâne en segments : du conduit auditif sont menées deux lignes, l'une au point nasal et l'autre à l'union, puis, entre celles-ci, quatre autres, divisant la distance naso-iniaque en deux parties égales et la surface cranienne en cinq régions qui sont, d'avant en arrière : régions temporo-frontale inférieure, temporo-frontale supérieure, temporo-pariétale antérieure, temporo-pariétale postérieure, occipitale. Une

du nez avec le frontal, considéré par M. Poirier comme pouvant remplacer très avantageusement la glabelle, est certainement meilleur, mais encore bien vague, surtout chez certains sujets, où ce n'est pas un angle qui sépare les

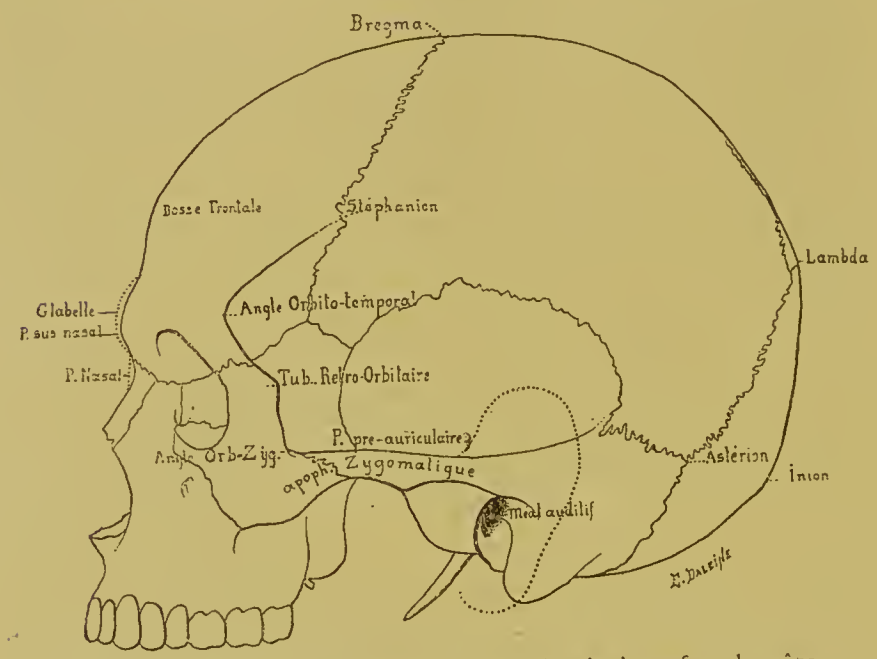

Fig. 97. — Noms des divers points de repère de la surface du crâne, utiles pour le chirurgien.

os du nez du frontal, mais un fond de dépression qui peut avoir 7, 8 millimètres de hauteur dans le sens vertical.

Nous avons, du reste, très rarement trouvé ce point nasal au niveau exact « de la limite antérieure du bord interne des

section médiane antéro-postérieure de la tête fraîche permet d'extraire chaque hémisphère, de le débarrasser de ses méninges, de le recouvrir d'une couche de gélatine et de plâtre, épaisse de 3 millimètres, puis de replacer sur lui la moitié correspondante de la boîte cranienne. Les circonvolutions et les sillons se moulent sur la couche interposée, qui reste adhérente à l'os, sur la face interne duquel on a ainsi un « négatif » de l'écorce cérébrale. Yarini vérifie ce premier procédé en découvrant un hémisphère par un trait de scie vertical et un autre horizontal, remplaçant chaque aire cranienne triangulaire par une feuille de papier transparent et y dessinant l'aire cérébrale correspondante.

hémisphères », ainsi que dit M. Poirier, mais notablement à 3 ou 4 millimètres au-dessous.

Fig. 98, 99, 100, 101, 102 et 103. — Inions : en carène, en bec de perroquet, semi-hémisphérique et nul. — Remarquer que la protubérance interne est à un niveau plus élevé que l'externe.

d. Pour ces deux raisons, nous préférons le *point sus-nasal*, ou *ophryon*, recommandé par Woolongham. Situé à

quelques millimètres au-dessus du point nasal, il est bien au niveau du bord antérieur de la limite des hémisphères et, de plus, peut toujours être très exactement déterminé en précisant le point de la ligne médiane où passe une ligne horizontale tangente à la partie supérieure des arcades orbitaires.

B. A LA PARTIE POSTÉRIEURE DU CRANE, le seul point de repère appréciable est la protubérance occipitale externe, ou inion.

L'*inion* constitue une saillie de volume très variable et qui peut, d'après nos recherches, présenter chez l'adulte quatre formes : 1° l'inion en carène (environ 20 pour 100 des cas); 2° l'inion en bec de perroquet (15 pour 100); 3° l'inion semi-hémisphérique (30 pour 100); 4° l'inion plat ou même déprimé (35 pour 100). Chez l'enfant, l'inion est toujours semi-hémisphérique ou plat.

L'inion ne doit pas être confondu avec la saillie très marquée siégeant au niveau de la suture épacto-occipitale ou de ses traces. Cette saillie est située à 12 ou 15 millimètres au-dessus de l'inion ; elle peut chez l'adulte, mais bien plus fréquemment chez l'enfant, être plus volumineuse que l'inion lui-même.

Pour éviter cette cause d'erreur et pour préciser le point iniaque chez les sujets à protubérance occipitale externe insignifiante ou nulle, on a eu recours à divers subterfuges.

« Lorsque la saillie n'existe pas, dit M. Poirier, on peut y suppléer en faisant tendre par un mouvement de flexion de la tête le ligament cervical postérieur qui prend insertion à son niveau. »

On peut encore, ajoute le même auteur, pour arriver sur l'inion « partir du bord postérieur de l'apophyse mastoïde et suivre la ligne courbe occipitale supérieure, quelquefois plus saillante que la protubérance occipitale externe elle-même ». Ajoutons que, si l'on ne trouve pas la ligne courbe supérieure au-dessus de l'apophyse mastoïde, on la sentira à

peu près toujours près de la ligne médiane. De plus, comme elle change de direction avant d'y arriver, nous pensons qu'il faut non pas la suivre jusqu'à elle, mais joindre par une ligne horizontale la partie la plus saillante des deux lignes courbes droite et gauche : l'inion est au point où cette ligne horizontale rencontre la ligne médiane.

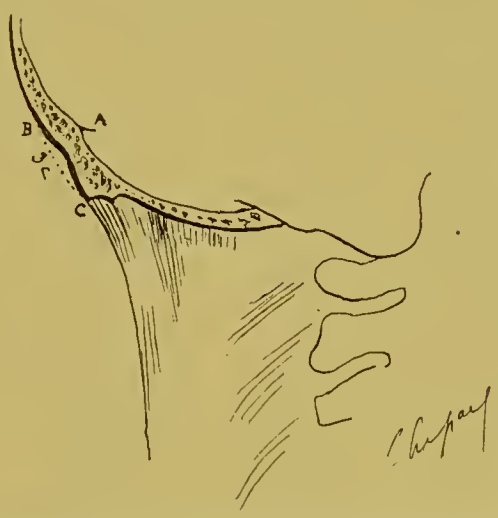

Fig. 104. — Le ligament cervical postérieur s'insère au bord inférieur de la protubérance occipitale externe et non à sa partie supérieure, qui seule correspond à la protubérance occipitale interne A.

Des deux moyens précédents pour préciser l'inion : flexion de la tête, construction d'une horizontale à l'aide de deux lignes courbes, nous préférons de beaucoup le second. En effet, le ligament cervical est parfois, et cela justement chez les individus qui n'ont que peu ou pas d'inion, très faible et à peine appréciable au palper, surtout dans sa partie supérieure. En le suivant, on tombe sur un point de l'occipital bien inférieur à l'inion. C'est là une erreur d'autant plus grave que la partie intéressante et utile de l'inion n'est point sa partie inférieure, mais sa partie supérieure, qui seule, ainsi que l'a démontré depuis longtemps Broca, correspond à la protubérance occipitale interne et à l'intervalle cérébro-cérébelleux.

Notre procédé de détermination à l'aide des lignes courbes conduit, au contraire et constamment, sur la bonne partie de l'inion, sur sa partie supérieure.

C. A LA PARTIE LATÉRALE DU CRANE, plus nombreux sont les points de repère utilisables.

a) L'un des meilleurs est l'*apophyse zygomatique*, sensiblement horizontale dans l'attitude verticale, toujours paral-

Fig. 105. — La protubérance occipitale interne A déterminée en menant une horizontale par le sommet des deux lignes courbes occipitales supérieures.

lèle au « regard horizontal », quelle que soit la position du sujet, toujours facile à sentir à travers les parties molles, et dont M. Poirier a démontré l'excellence.

b) Le *conduit auditif externe* est également un fort bon point de repère ; M. Poirier s'est assuré, « par de nombreuses mensurations sur le squelette et sur le vivant, qu'il affecte des rapports assez constants, non seulement avec les autres points du crâne, mais encore et surtout avec le contenu de la boîte cranienne. »

c) Woolongham se sert de la *fossette « sus-auriculaire »*, située en avant et un peu au-dessous de l'insertion supérieure du pavillon de l'oreille ; « elle forme une petite dépression que

Fig. 106 et 107. — Les variétés de l'angle fronto-nasal et du tubercule rétro-orbitaire : A angle, ou mieux dépression fronto-nasale ; B tubercule rétro-orbitaire ; C angle orbito-temporal ; D angle zygomato-temporal.

Fig. 108 et 109. — Les variétés de l'angle fronto-nasal et du tubercule rétro-orbitaire ; A angle, ou mieux dépression fronto-nasale ; B tubercule rétro-orbitaire ; *b* tubercule rétro-orbitaire accessoire ; C angle orbito-temporal ; D angle zygomato-temporal.

l'on sent aisément sous le doigt et qui est limitée en bas par une crête horizontale (bord supérieur de la racine de l'arcade zygomatique). »

d) Le *bord postérieur de l'apophyse orbitaire externe* offre plusieurs accidents faciles à déterminer et qui sont aussi d'une

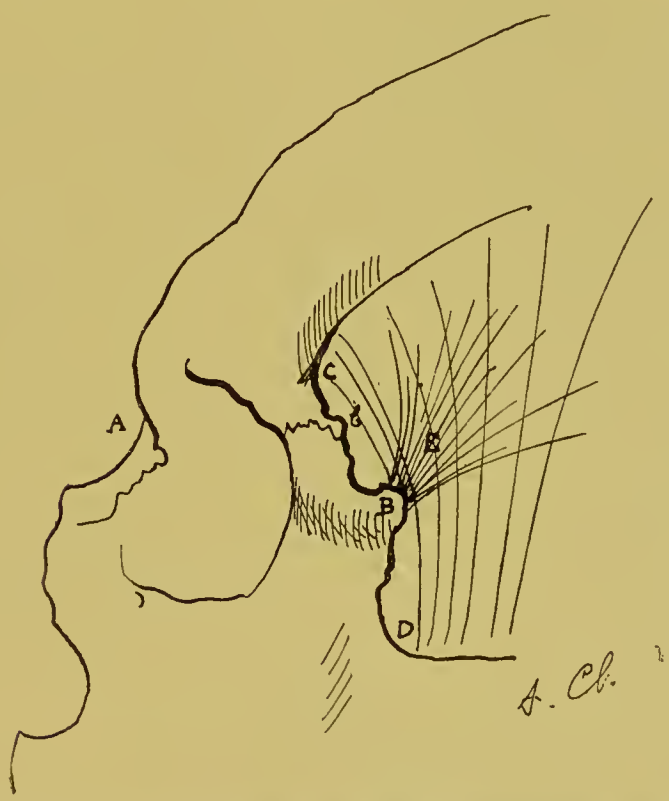

Fig. 110. — Les variétés de l'angle fronto-nasal et du tubercule rétro-orbitaire ; A angle, ou mieux dépression fronto-nasale ; B tubercule rétro-orbitaire ; *b* tubercule rétro-orbitaire accessoire ; C angle orbito-temporal ; D angle zygomato-temporal ; E faisceau fibreux allant s'attacher au tubercule rétro-orbitaire.

grande précision : *a*) l'angle qu'il fait avec le bord supérieur de l'apophyse zygomatique ; *b*) l'angle droit ou obtus qu'il forme en se continuant avec la crête temporale, et qui a été utilisé d'abord par Broca et Lucas-Championnière. C'est un point de repère très net chez beaucoup de sujets ; on le trouvera

sans peine en suivant le bord postérieur de l'apophyse de bas en haut, jusqu'à ce que le doigt, buttant dans le sinus de l'angle cherché, ne puisse plus avancer ; *c*) le tubercule situé à la jonction de la portion oblique et de la portion verticale du bord postérieur de l'apophyse, à peu près à mi-chemin des deux points de repère précédents. Ce tubercule est parfois très peu saillant, formé seulement par l'angle constitué par la réunion des deux portions du bord postérieur ; souvent il est beaucoup plus marqué, s'avance sous forme d'une saillie régulière, qui rend simplement cet angle plus aigu, ou qui le déborde en constituant un crochet dirigé en haut et en arrière, parfois une tubérosité même très volumineuse. Exceptionnellement, au-dessus du tubercule principal s'en trouve un second, plus petit, parfois dédoublé, siégeant au niveau de la suture fronto-malaire. Les deux tubercules, tubercule principal et tubercule accessoire, n'ont du reste point le même rôle : le tubercule principal donne attache à un faisceau de fibres aponévrotiques plus ou moins puissantes suivant son volume, et qui vont se perdre en haut et en arrière, en s'épanouissant dans l'aponévrose temporale ; le tubercule accessoire sert de soutien au filet temporal du nerf temporo-malaire et à une artériole venue de la sous-orbitaire. Quoi qu'il en soit, le tubercule rétro-orbitaire principal, dont le doigt sent toujours la face supérieure en suivant de haut en bas le bord postérieur de l'apophyse, est un excellent point de repère.

e) Il faut attribuer une bien moindre valeur aux *bosses pariétales*, qui sont loin d'avoir, contrairement à ce que pensaient Turner et Byron Bramwell, des rapports profonds fixes et qui surtout offrent une surface beaucoup trop grande pour servir de point de repère précis.

INTÉRÊT DES SUTURES COMME POINTS DE REPÈRE. — Les points de repère précédents sont des points de repère directs,

appréciables plus ou moins à la vue et au palper. Les sutures dont se servent de nombreux procédés cranio-topographiques ne sont que des points de repère indirects, exigeant généralement, pour être trouvés, des constructions préalables

a) Il est bien vrai qu'on a voulu considérer le *bregma* comme reconnaissable directement. Galien commandait au malade de « serrer rudement les dents et de les faire craquer ensemble, puis en même temps palpait le sommet de la tête pour voir où se faisait quelque petit mouvement». Pour Fabrice d'Aquapendente, « la peau de la tête est à son niveau plus enfoncée qu'ailleurs. » Pour Frænkel, dit M. Poirier, « si l'on promène l'ongle d'avant en arrière sur la peau du crâne préalablement rasée, on constate une sensibilité très vive lorsqu'on arrive au niveau du bregma, et cette sensibilité s'atténue aussitôt qu'on l'a dépassé. » — « J'ai expérimenté ce fait, ajoute M. Poirier, sur un certain nombre d'individus bien portants et non prévenus; quelques-uns, très nerveux, ont accusé une sensation plus vive lorsque la pointe avec laquelle j'explorais arrivait aux environs du bregma ; sur le plus grand nombre, le résultat a été négatif. »

L'insuffisance de ces moyens a fait, depuis des siècles

Fig. 111. - Détermination du bregma par la méthode de Celse, d'après Scultet.

(le bregma étant jadis un point de choix pour l'application des cautères), recourir aux mensurations. Albucasis conseil-

lait d'appliquer le carpe sur la racine du nez du patient, entre ses deux yeux, puis d'étendre la main et les doigts : l'extrémité du doigt du milieu répondrait ainsi au bregma. Avicenne prenait un fil et l'étendait d'une oreille à l'autre, en le faisant passer par-dessus le nez; puis, l'ayant doublé, il mettait un des bouts sur un des méats en tirant droit vers l'autre, par-dessus la tête, et opérait au niveau de l'autre extrémité. Celse menait deux lignes, qu'il marquait avec de l'encre, la première depuis le milieu d'une oreille jusqu'au



Fig. 112. — Équerre bi-auriculaire de Broca.

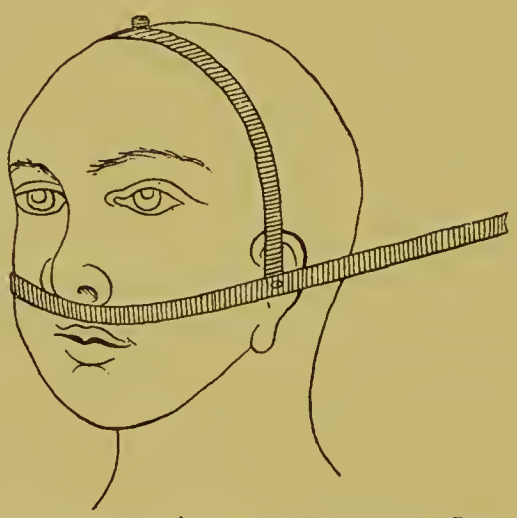

Fig. 113. — Équerre bi-auriculaire de Broca, placée (d'après Lucas-Championnière).

milieu de l'autre, et la seconde depuis le nez jusqu'au sommet de la tête : il plaçait le bregma au point où les deux lignes se rencontrent. C'est là l'antécédent direct du procédé de Broca, procédé classique.

Broca se servait, pour la détermination du bregma, de l'équerre flexible bi-auriculaire, instrument formé de deux lames d'acier, réunies à angle droit par un petit tourillon en buis. Ce tourillon se place dans le méat, la lame horizontale est conduite jusqu'à la sous-cloison; puis la lame verticale,

très souple, est fléchie sur la tête et ramenée sur l'autre oreille. Le milieu de l'intervalle ainsi mesuré correspondrait au bregma.

M. Championnière ajoute que, lorsqu'on est pris à l'improviste et qu'on n'a point d'équerre de Broca, on peut se contenter des moyens suivants : « On place à cheval sur la tête un ruban métrique à peu près perpendiculaire au regard horizontal et passant par les deux oreilles, on l'applique sur les

Fig. 114. — Procédé de la feuille de carton (d'après Lucas-Championnière).

conduits auditifs : juste au milieu du ruban, au sommet de la tête, se trouve le bregma. J'ai pris aussi une feuille de carton, échancrée de façon à se mettre à cheval sur la tête. J'ai traversé ce carton par une ligne horizontale (un crayon) à la hauteur de l'œil. J'ai fait que ce crayon perpendiculaire à la feuille eût la direction du regard horizontal, que la feuille de carton à cheval sur la tête fût bien en face des deux conduits auditifs, et au sommet de la tête, juste sous le milieu du carton, j'ai marqué le bregma au point noir marqué sur la figure. »

M. Poirier critique sévèrement la méthode de Broca et les procédés de Lucas-Championnière. « Ni l'une, ni les autres, dit-il, ne donnent le bregma. En effet, dit Feré (*Revue d'anthropologie*, 1881), auquel j'emprunte les arguments dans cette

discussion, en effet, tous les trois sont basés sur ce fait que, la tête étant dans la position horizontale, le bregma se trouve dans le même plan vertical que le conduit auditif externe. Mais, en outre de ce qu'il est impossible, dans la plupart des cas, de placer le sujet dans la position du regard horizontal, le fait même sur lequel on se base n'est que très approximativement exact et il conduit à un procédé sans précision ; le plan auriculo-bregmatique n'est jamais perpendiculaire à ce plan vague, surtout dans le décubitus dorsal, que l'on appelle plan du regard. Il suffit de jeter un coup d'œil sur le profil de quelques crânes dans lesquels on aura fixé une aiguille pour s'assurer du fait. Le ruban, la ficelle ou la feuille de carton donnent infailliblement un point situé à 1 ou 2 centimètres en arrière du bregma. »

Ce fait, constaté non seulement par Poirier, mais par Muller, par le professeur Verneuil, est vrai, mais il ne suffit pas pour ôter toute leur valeur à la méthode de Broca et à ses dérivés. On peut, en effet, fort bien ne pas dire : « Le plan perpendiculaire au plan du regard horizontal passe sur la ligne médiane au niveau du bregma », mais : « ce plan passe sur la ligne médiane à 15 millimètres en arrière du bregma », et calculer en conséquence.

b) Le *lambda*, bien moins fréquemment étudié que le bregma, répond à une dépression située sur la ligne sagittale, à 7 centimètres environ au-dessus de l'inion.

c) L'*asterion*, point de rencontre des sutures pariéto-temporo-occipitales, est quelquefois appréciable sous forme de saillie située au-dessus du bord postérieur de la mastoïde.

d) Enfin, le *stéphanion*, point de rencontre de la suture temporo-pariétale et de la ligne courbe temporale supérieure, est quelquefois, mais bien rarement, malgré l'avis d'Horley, perceptible sur le vivant.

B. UTILISATION DES POINTS DE REPÈRE PRÉCÉDENTS. —

C'est en se servant des points de repère précédents et de lignes fictives construites avec leur aide que l'on peut arriver à indiquer, avec une suffisante exactitude, sur le crâne revêtu de ses parties molles, les organes contenus dans sa cavité.

1° LE CONTOUR DES HÉMISPHÈRES CÉRÉBRAUX, que nous allons

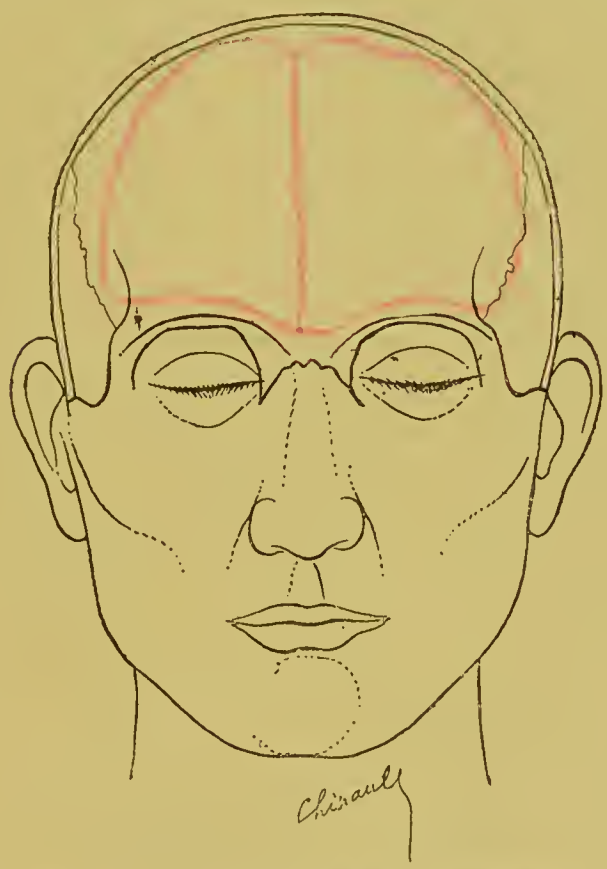

Fig. 115. — Rapports craniens du contour des hémisphères cérébraux (norma frontale).

placer tout d'abord, présente deux bords importants pour le chirurgien : le bord supéro-interne et le bord inféro-externe :

a) LE BORD INTERNE suit la ligne médiane du point nasal à 1 centimètre au-dessus de l'inion.

b) LE BORD EXTERNE commence au même point nasal, et se dirige en haut et en dehors pour se trouver vers l'extrémité

externe de l'orbite à 6-8 millimètres au-dessus de la ligne sus-orbitaire. A partir de ce point, il devient obliquement descendant : une ligne partant de 1 centimètre au-dessus de l'angle orbito-temporal et allant aboutir à 1 centimètre au-dessus de l'inion correspond au bord inféro-externe du lobe frontal et au

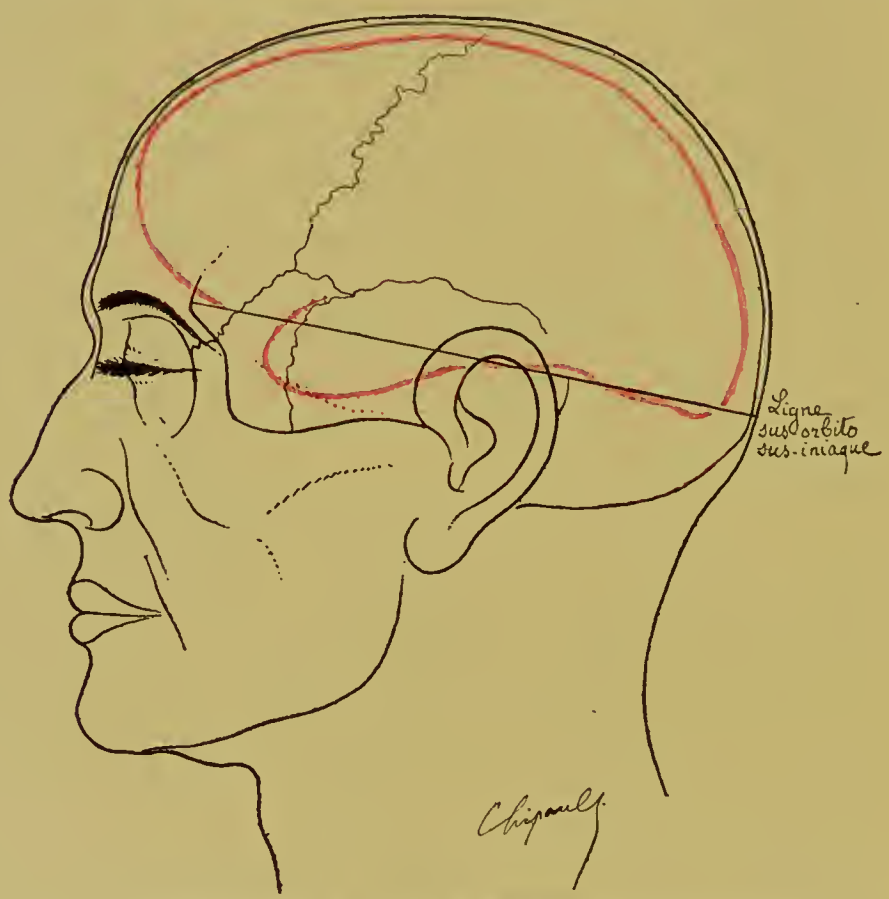

Fig. 116. — Rapports craniens du contour des hémisphères cérébraux (norma latérale)

bord inféro-externe du lobe occipital, en laissant au-dessous d'elle le bord inférieur du lobe temporal.

Ce bord du lobe temporal commence à 4 centimètres et demi en arrière de l'apophyse orbitaire externe, pour se diriger en bas et en avant jusqu'à la pointe mousse du lobe « logée dans l'excavation sphénoïdale et située, en moyenne, à 15 milli-

mètres en arrière du bord externe de l'apophyse orbitaire et à 2 centimètres au-dessus de l'apophyse zygomatique. De cette pointe le bord inférieur du lobe temporal descend obliquement en bas et en arrière vers le conduit auditif et vient affleurer le bord supérieur de l'apophyse zygomatique au niveau de la cavité glénoïde. » (Poirier) A partir de ce point, il se relève, passe à une distance variant entre 4 et 10 milli-

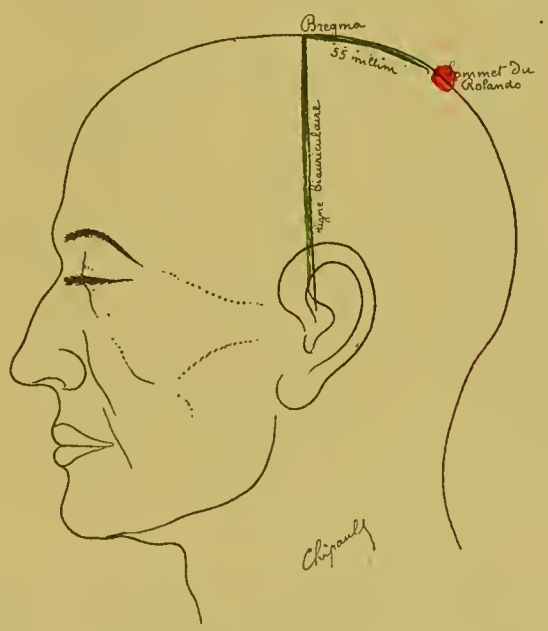

Fig. 117. — Détermination de l'extrémité supérieure du sillon de Rolando par le procédé de Broca-Championnière.

mètres au-dessus du trou auditif externe, puis très obliquement ascendant vient rejoindre la ligne sus-orbito-sus-iniaque. à 7 centimètres et demi de son extrémité postérieure.

2° LES SILLONS ET LES CIRCONVOLUTIONS « CHIRURGICALES » répondent à la tranche de surface cranienne limitée par les deux lignes que nous venons de préciser.

a) Nous savons que le SILLON DE ROLANDO est le centre des parties du cerveau à fonctions bien localisées ; c'est donc

pour lui qu'il importe surtout au chirurgien d'avoir de bons et simples points de repère.

Parlons tout d'abord de *son extrémité supérieure*.

Broca et Lucas-Championnière, après avoir cherché sur la ligne médiane, par les procédés cités, le point qu'ils appellent bregmatique, prennent en arrière de lui 55 millimètres chez l'homme, 50 chez la femme. Or, nous avons vu qu'avec les

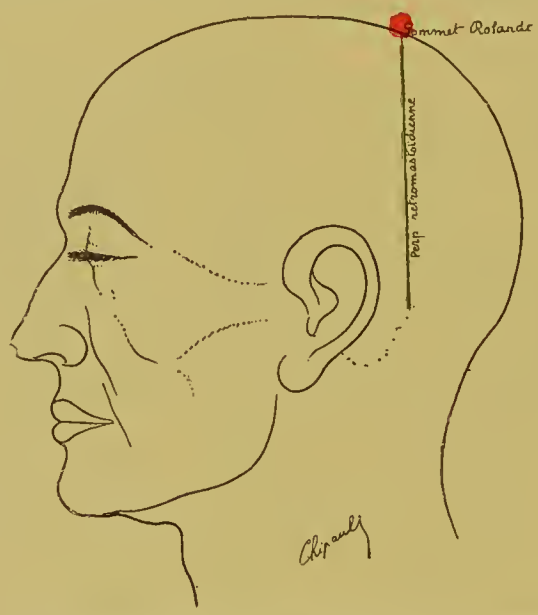

Fig. 118. — Détermination de l'extrémité supérieure du sillon de Rolando par le procédé allemand.

procédés de Broca et de Lucas-Championnière on n'arrive point sur le bregma, mais à une quinzaine de millimètres en arrière; d'autre part, la distance bregmato-rolandique indiquée par Lucas-Championnière est un peu trop grande, de 7 millimètres environ. Les deux erreurs s'ajoutent et l'on tombe à 20 ou 22 millimètres en arrière du point cherché. Le procédé de Lucas-Championnière n'en pourra pas moins, à l'occasion, être employé en prenant non plus 55, mais 30 millimètres en arrière du pseudo-bregma préalablement déterminé.

Le procédé allemand, tout à fait different, élève une perpen-

diculaire immédiatement postérieure à l'apophyse mastoïde et « qui croise la ligne sagittale au niveau de l'extrémité supérieure du sillon de Rolando ». (Bergmann, Meckel, etc.). Köhler a fait faire, pour construire cette perpendiculaire, un crânio-encéphalomètre spécial dont notre figure 119 donne une idée suffisante sans qu'il soit besoin d'insister sur sa description.

D'Antona, après avoir tracé une ligne horizontale passant

Fig. 119. — Encéphalomètre de Köhler.

par le rebord inférieur de l'orbite et le méat auditif, élève en ce dernier point une perpendiculaire à la ligne tracée; puis, à 10 millimètres en deçà de la ligne médiane, lui mène, en arrière, une perpendiculaire de 12 millimètres, à l'extrémité de laquelle se trouve le point cherché.

Slocher de la Pola trace d'abord une ligne allant de l'angle orbito-temporal au sommet de la bosse pariétale, et sur cette ligne précise un point situé à l'extrémité supérieure d'une perpendiculaire élevée à la partie moyenne de l'arcade zygomatique. Une ligne menée de l'angle inférieur de la pommette par ce point rencontre, à 1 centimètre de la ligne sagittale, le point rolandique supérieur.

Le procédé anglo-américain est plus simple et plus précis que

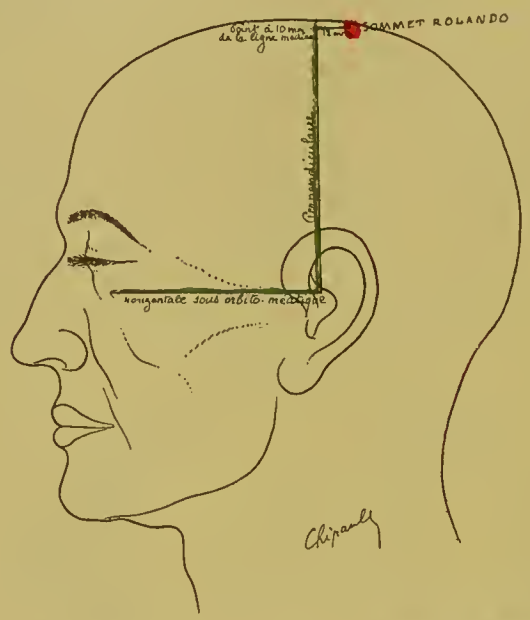

Fig. 120. — Détermination de l'extrémité supérieure du sillon de Rolando par le procédé de d'Antona.

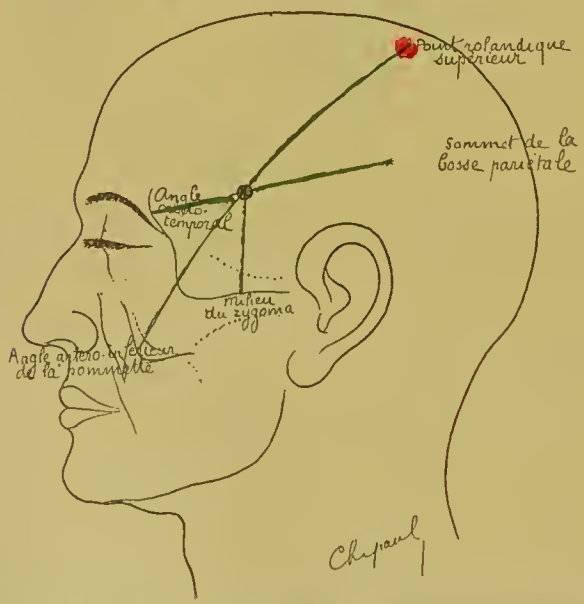

Fig. 121. — Détermination de l'extrémité supérieure du sillon de Rolando par le procédé de Slocker.

tous les précédents. Il est basé sur ce fait qu'il existe un rap-

port constant entre la portion prérolandique de l'arc que forme le bord interne d'un hémisphère et la totalité de cet arc, ou, plus pratiquement, entre la distance glabello-rolandique et la distance glabello-iniaque. Ce rapport serait de 55.7 pour 100 d'après Hare, l'inventeur du procédé, de 53.2 pour 100 d'après Le Fort, de 52.86 pour 100 d'après Woolon-

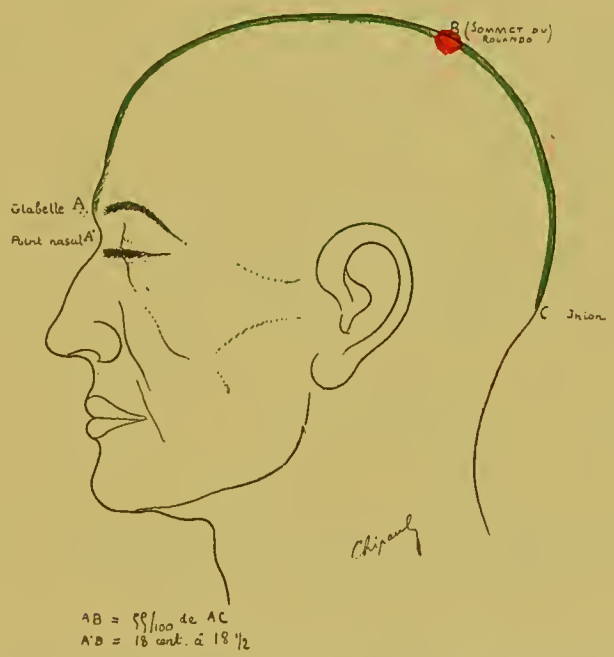

Fig. 122. — Détermination de l'extrémité supérieure du sillon de Rolando par le procédé anglo-américain.

gham. Sur le vivant, il faut donc prendre, à partir de la glabelle, la moitié de la distance glabello-iniaque, et y ajouter 1 pouce (Horsley), 1/2 pouce (Thane), 3/8 de pouce (Anderson). Lorsqu'on part non de la glabelle, mais du point nasal, comme Poirier, on prendra 2 centimètres en arrière du point mi-sagittal. « Il est des cas, dit M. Poirier, où le procédé anglo-américain ne peut être employé ; ce sont ceux dans lesquels, pour une raison quelconque, l'inion ne peut être déterminé d'une manière précise. Dans ces cas, on mesurera sur la ligne

sagittale, à partir du point nasal, 18 centimètres et demi pour les grosses têtes, 18 pour les petites ».

Le *trajet et l'extrémité inférieure* du sillon de Rolando peuvent être déterminés *en se basant sur l'extrémité supérieure déjà trouvée, sur l'angle que fait le sillon avec la ligne médiane et sur la longueur du sillon.*

Dans ce but, Chiene se sert du cyrtomètre qu'il a fait cons-

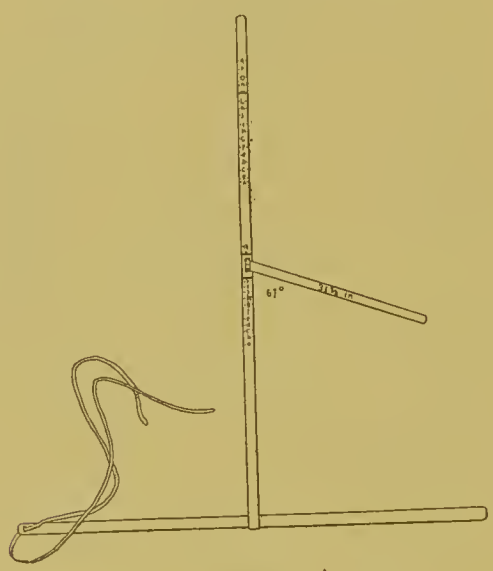

Fig. 123. — Cyrtomètre de Wilson.

truire par Wilson. « Cet instrument très simple est formé de trois bandes flexibles de métal. La bande la plus large est appliquée autour de la tête, en passant en avant au niveau de la glabelle et de l'apophyse orbitaire externe, et est solidement fixée, au niveau de l'inion, par un lien passé dans un œillet. La seconde bande métallique, perpendiculaire à la première, se dirige, sur la ligne médiane, de la glabelle à l'inion. Elle est marquée de deux séries de lettres : capitales vers l'extrémité occipitale, petites lettres vers la partie moyenne. Chaque lettre de cette dernière série est aux 557 millièmes de la distance ou se trouve, dans la série postérieure, la lettre correspondante par

rapport à la glabelle. Donc, lorsqu'une des capitales tombe sur l'inion, la petite lettre correspondante se trouve sur l'extrémité supérieure du sillon de Rolando. La troisième bande métallique est mobile sur la seconde à l'aide d'un cadre qui peut venir se placer sur la lettre voulue. Cette troisième bande, formant avec la seconde un angle ouvert en avant de 67°, détermine la direction du sillon de Rolando et la situation de son

Fig. 124. — Détermination du trajet du sillon de Rolando avec le cyrtomètre de Wilson.

extrémité inférieure, si l'on se rappelle qu'il a une longueur moyenne de 8 centimètres et demi. »

Woolongham constate avec raison qu'il faut « augmenter ce chiffre d'au moins 2 centimètres pour les mesures à prendre sur la tête recouverte de ses parties molles ; car, en prenant cette distance sur la tête, on la fait partir directement de la ligne médiane, tandis que le sillon, en réalité, a son extrémité supérieure éloignée au moins d'un demi-centimètre de cette ligne, et, de plus, il faut tenir compte de l'épaisseur des téguments ».

Le procédé de détermination du sillon de Rolando par

le procédé de Chiene a d'autres défauts encore. Le plus grave, c'est la variabilité, d'un sujet à l'autre, de l'angle sagitto-rolandique, variabilité qui rend les résultats obtenus d'autant

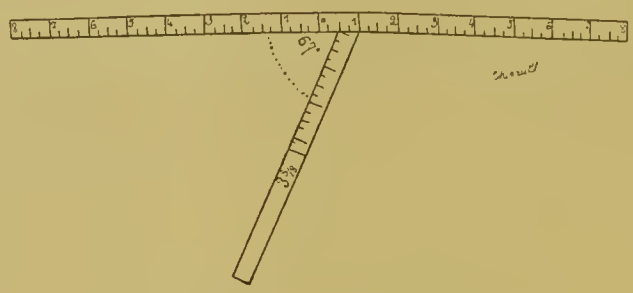

Fig. 125. — Goniomètre d'Horsley.

plus incertains qu'on s'éloigne davantage de la ligne sagittale. En outre, malgré l'emploi de goniomètres, tels que celui plus haut décrit de Chiene lui-même ou tels encore que celui

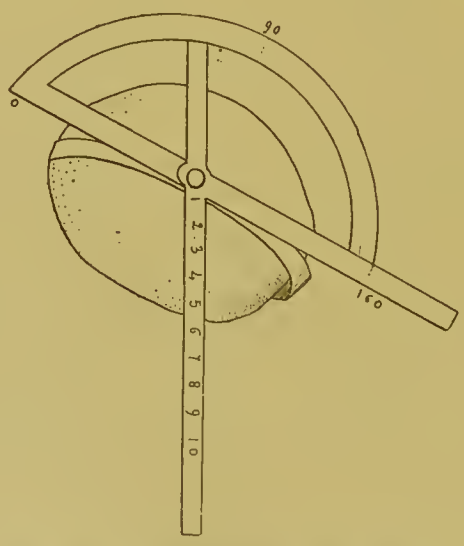

Fig. 126. — Encéphalomètre de Debierre.

d'Horsley, il est toujours délicat de mesurer un angle sur la surface courbe cranienne.

L'encéphalomètre plus compliqué de Debierre ne résoud pas cette difficulté. « Cet instrument consiste essentiellement

en deux tiges métalliques plates, articulées en X et dont l'une porte un cercle gradué en rapporteur. L'une des tiges est en acier et inflexible. Elle supporte le cercle gradué permettant de juger des angles que l'on recherche à la surface du crâne avec la seconde tige, mobile et tournant sur la première : en acier très flexible dans toute une moitié pour pouvoir s'ap-

Fig. 127. — Détermination du trajet du sillon de Rolando par le procédé de Giacomini. AB représente la ligne courbe qui joint les extrémités du diamètre transverse maximum. O est le milieu entre la ligne sagittale et l'extrémité du diamètre transverse maximum. CF est la ligne rolandique qui croise la première en O. L'angle formé par les deux lignes est de 30° (d'après Giacomini).

pliquer exactement sur les surfaces courbes de la tête ou du crâne, cette tige, dans sa partie flexible, est également graduée en millimètres, de manière à pouvoir mesurer les longueurs d'emblée. Enfin, sous la tige fixe est disposé un arc en acier, destiné à emboîter la tête et à maintenir cette tige dans le plan sagittal médian antéro-postérieur ou glabello-iniaque. Pour faire usage de cet instrument, lorsque l'on veut déterminer la direction du sillon de Rolando, il suffit d'enfoncer une

petite pointe qu'il porte au-dessous de son articulation juste au niveau de l'extrémité supérieure du sillon de Rolando préalablement déterminé à l'aide du ruban métrique, et d'abaisser la tige mobile sur la paroi latérale de la tête en l'inclinant d'un angle de 65° en moyenne sur la ligne sagittale glabello-iniaque. On obtient ainsi le siège du sillon de Rolando, dont on trouve l'extrémité inférieure en prenant 9 à 10 milli-

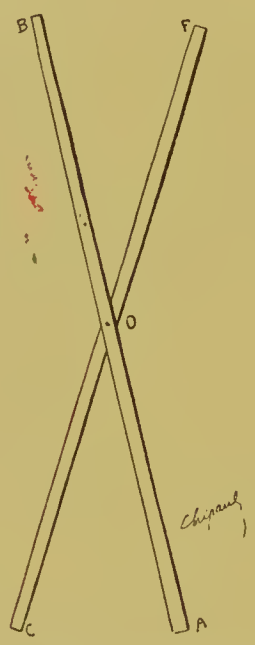

Fig. 128. — Goniomètre en carton de Giacomini. AB doit se superposer à AB de la figure précédente et O au point O; CF indique le trajet de la ligne rolandique.

mètres selon les sujets, sur la tige flexible graduée à cet effet.

Giacomini détermine le trajet du sillon de Rolando *par l'angle qu'il forme non plus avec la ligne sagittale, mais avec une ligne préalablement déterminée et joignant les deux extrémités du diamètre transverse maximum de la tête.* « Le premier temps de l'opération, dit-il, consiste à déterminer le diamètre transverse maximum du crâne : pour y arriver, la tête doit être horizontale sur la colonne vertébrale et acces-

sible en tous les points. On commence par marquer la ligne sagittale, puis, à l'aide du compas d'épaisseur, on cherche à préciser les deux extrémités du diamètre maximum. C'est le moment le plus délicat de l'opération, car une minime erreur faite maintenant peut en entraîner de plus grandes dans la suite. Cette détermination est déjà difficile sur le crâne nu ; elle l'est encore davantage sur le vivant, où la peau peut former des plis qui trompent l'opérateur. Il importe avant tout de bien maintenir l'horizontalité des deux branches du compas et leur perpendicularité aux faces latérales du crâne, sans quoi l'écartement le plus grand ne correspondrait plus aux extrémités du diamètre maximum. On se rappellera du reste que, sur une tête conformée normalement, ce diamètre est situé sur une ligne qui vient passer en avant du pavillon de l'oreille, à peu près au niveau de celui-ci. Lorsque le crâne est mal conformé, lorsque, par exemple, le diamètre maximum correspond aux bosses pariétales très développées, cela est facile à reconnaître, et ma méthode n'est alors pas applicable, pas plus, du reste, qu'aucune autre. Les extrémités du diamètre transverse maximum trouvées sont marquées avec une substance colorante et réunies l'une à l'autre par une ligne passant perpendiculairement sur la ligne sagittale. Le sillon de Rolando croise de chaque côté cette ligne à mi-distance du point transverse et de la ligne médiane ; pour connaître sa direction, il suffit de connaître approximativement l'angle qu'il forme avec la ligne tracée ; cet angle varie de 30 à 35 degrés. Donc, on cherchera le point qui est à mi-distance de l'extrémité du diamètre transverse maximum et de la ligne sagittale, et sur ce point on placera le centre d'un cercle gradué flexible de manière que la ligne AB corresponde au zéro. La ligne oblique de haut en bas et d'arrière en avant passant par le point O et par le degré 35 correspond au sillon de Rolando. Le temps ultime de l'opération peut être très

simplifié en construisant en carton peu épais le petit appareil représenté, dont la bande AB correspond à la ligne AB, le centre O au point O et la bande CF au sillon de Rolando. » Le procédé de Giacomini nous paraît peu satisfaisant ; il présente les mêmes inconvénients que le procédé de Chiene : difficulté de déterminer un angle sur la surface courbe cra-

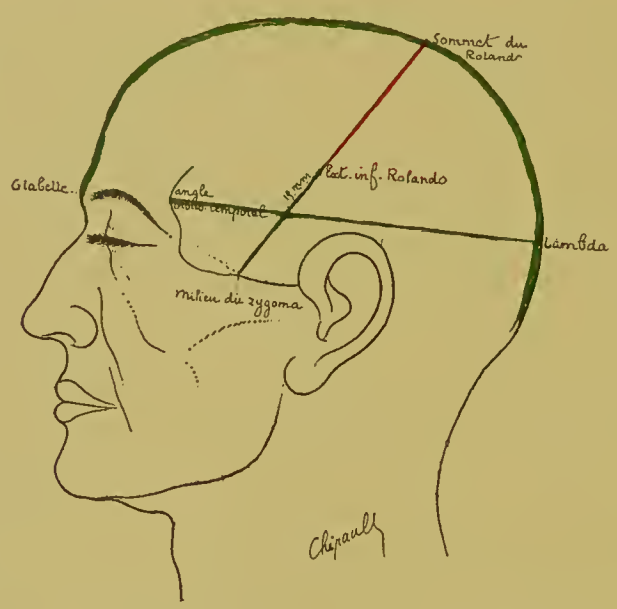

Fig. 129. — Détermination du trajet du sillon de Rolando par le procédé de Le Fort.

nienne ; variété de cet angle d'un individu à l'autre, sans qu'on puisse le prévoir ; et, de plus, la recherche du diamètre transverse maximum et la construction de la ligne bi-transversaire nous ont paru très délicates.

Le Fort évite en partie ces inconvénients en déterminant le sillon de Rolando *par la jonction du point rolandique supérieur, toujours préalablement déterminé, avec un autre point situé sur le milieu du bord supérieur de l'arcade zygomatique.* « La ligne obtenue répond aussi exactement que possible au sillon de Rolando; si l'on veut connaître la situation exacte

de l'extrémité inférieure de celui-ci, il suffit de tracer la ligne orbito-lambdoïdienne (allant de l'angle orbito-temporal au lambda) et de prendre sur la ligne rolandique un point situé à 15 millimètres au-dessus de sa rencontre avec celle-ci. »

Woolongham, suivant une marche à peu près identique, réunit le point rolandique supérieur à un point situé à 15

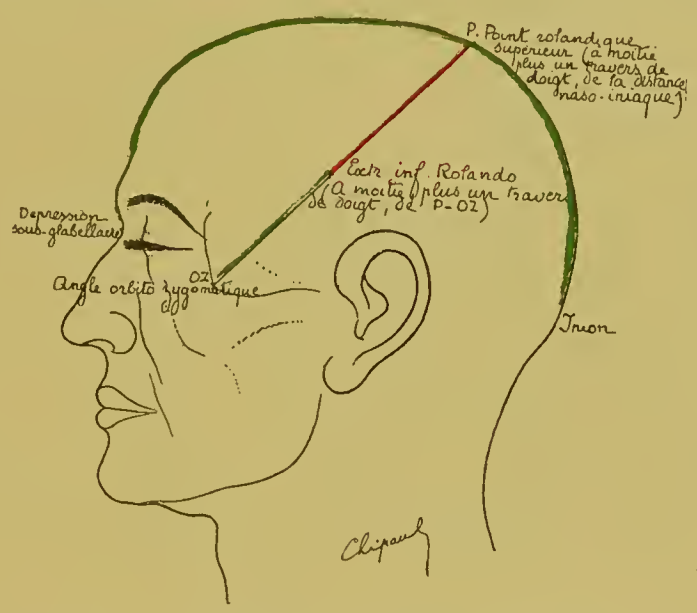

Fig. 130. — Détermination du trajet du sillon de Rolando par le procédé de Clado.

ou 20 millimètres en avant de la fossette préauriculaire. « La ligne ainsi construite suit le sillon de Rolando, dont l'extrémité inférieure se trouve sur elle à 15-20 millimètres au-dessus du point de rencontre avec une ligne naso-lambdoïdienne (menée du nasion au lambda). »

Clado croit le trajet du sillon de Rolando plus exactement représenté par une ligne joignant le point rolandique supérieur au sommet de l'angle formé par l'arcade zygomatique et le bord supérieur de l'os de la pommette. Le point inférieur du sillon se trouve à moitié de la ligne, plus un travers de doigt, à partir de son extrémité supérieure.

Contrairement à Chiene, Woolongham, Le Fort, Clado, qui déterminent d'abord la direction du sillon de Rolando, puis son extrémité inférieure, d'autres chirurgiens *se sont contentés de rechercher cette extrémité inférieure. En la réunissant à la supérieure, le trajet du sillon se trouve naturellement indiqué.*

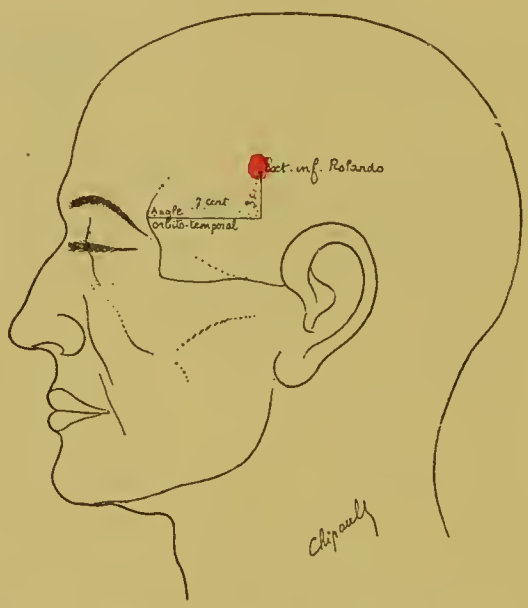

Fig. 131 — Détermination de l'extrémité inférieure du sillon de Rolando par le procédé de Lucas-Championnière.

Lucas-Championnière prend comme point de repère l'angle orbito-temporal de l'apophyse orbitaire externe, trace à partir de ce point une horizontale de 7 centimètres, élève sur son extrémité postérieure une verticale de 3 centimètres dont le sommet détermine l'extrémité inférieure cherchée.

Feré trace les plans glabello-lambdoïdien et auriculo-bregmatique. L'extrémité inférieure du sillon est à 50 millimètres en moyenne en arrière de l'angle orbito-temporal, à peu près à 1 centimètre au-dessus du plan glabello-lambdoïdien et à la même distance du plan auriculo-bregmatique.

Andersons et Makins, après avoir déterminé une ligne glabello-inienne médiane, une ligne « frontale » allant du milieu de celle-ci au point préauriculaire, une ligne « oblique » allant du point saillant de l'apophyse orbitaire externe à la jonction du tiers inférieur et du tiers moyen de la ligne frontale, trouvent sur la ligne oblique l'extrémité inférieure du

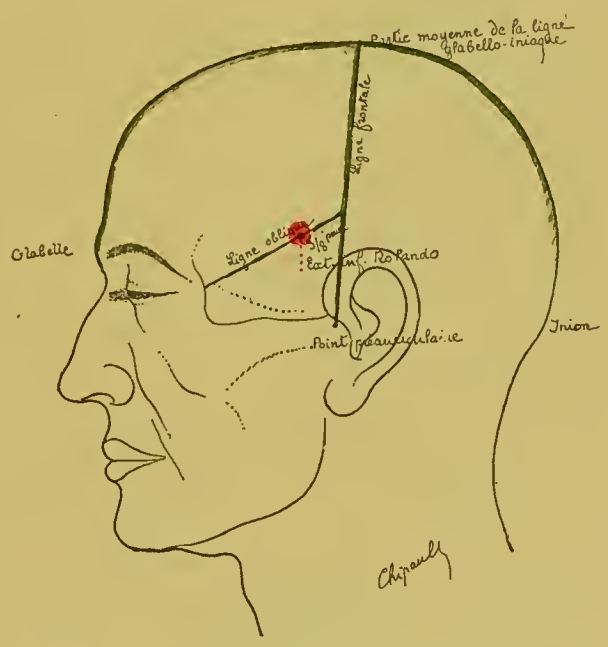

Fig. 132. — Détermination de l'extrémité inférieure du sillon de Rolando par le procédé d'Anderson et Makins.

sillon de Rolando à 3/8 de pouce en avant de la ligne frontale.

Reid trace tout d'abord « une ligne basale », menée du bord inférieur de l'orbite au centre du méat, puis une seconde ligne partant de 1 pouce 1/4 en arrière de l'apophyse orbitaire externe et aboutissant à 3/4 de pouce au-dessous de la bosse pariétale. Une verticale menée de la première ligne à partir de la dépression antitragienne rencontre la seconde ligne au niveau de l'extrémité cherchée du sillon.

Slocker de la Pola place l'extremité inférieure du sillon de

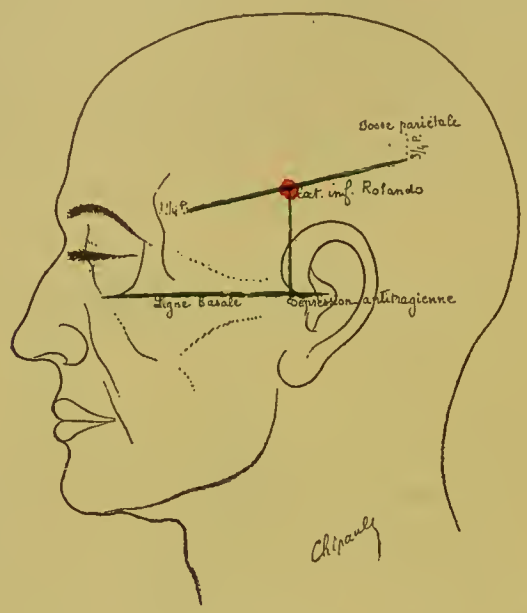

Fig. 133. — Détermination de l'extrémité inférieure du sillon de Rolando par le procédé de Reid.

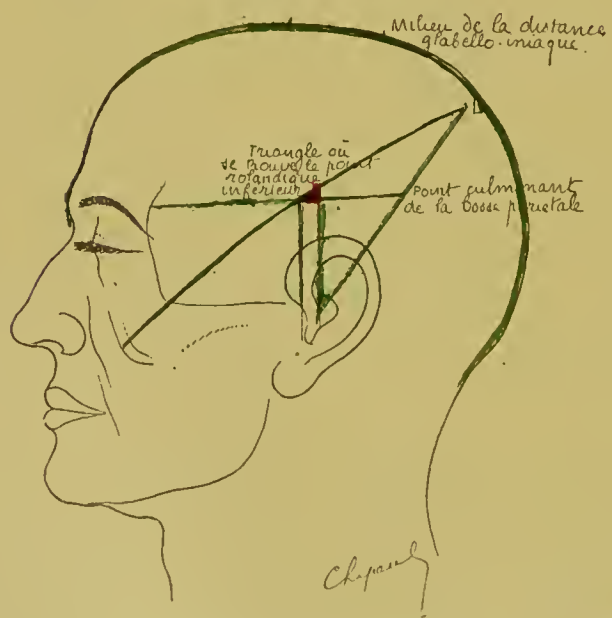

Fig. 134. — Détermination de l'extrémité inférieure du sillon de Rolando par le procédé de Slocker.

Rolando au centre d'un triangle déterminé comme suit : une

ligne orbito-pariétale est tout d'abord menée de l'angle orbito-temporal au point culminant de la bosse pariétale. Puis une seconde ligne partant de l'angle inférieur de la pommette est conduite par l'angle orbito-zygomatique à un point L situé à 35 millimètres en arrière du milieu de la ligne glabello-iniaque, à 1 centimètre à droite ou à gauche de cette ligne. Le point

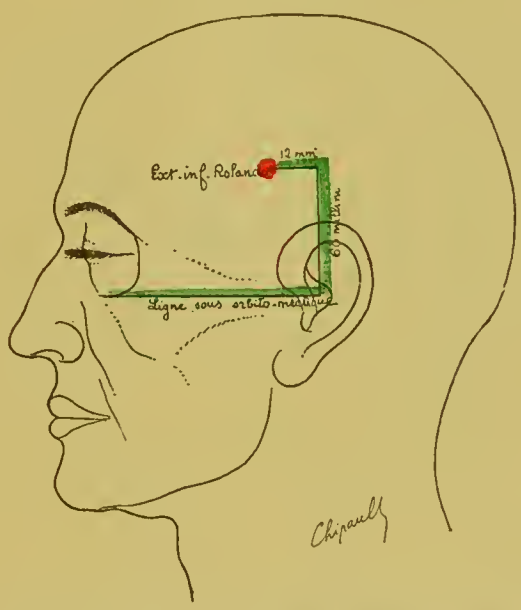

Fig. 135. — Détermination de l'extrémité inférieure du sillon de Rolando par le procédé de d'Antona.

L peut être vérifié en menant de l'extrémité supérieure du méat, par le sommet de la bosse pariétale, une ligne sur le trajet de laquelle il doit se trouver. Enfin, deux verticales sont menées au conduit auditif, l'une par son bord antérieur, l'autre par son extrémité postéro-supérieure. La première tombe sur le point de rencontre des deux lignes déjà tracées, la seconde les coupe un peu plus en arrière et détermine ainsi le triangle cherché.

On voit que le procédé de Stocker de la Pola, pas plus du reste que ceux que nous avons exposés jusqu'à présent pour

découvrir l'extrémité inférieure du sillon de Rolando, ne brille par sa simplicité. Ceux qui nous restent à analyser ont en tout cas le mérite d'être moins compliqués.

D'Antona, sur une ligne horizontale sous-orbito-méatique, élève par le méat une perpendiculaire. A 60 millimètres du méat, on mène, à cette perpendiculaire, en avant, une autre

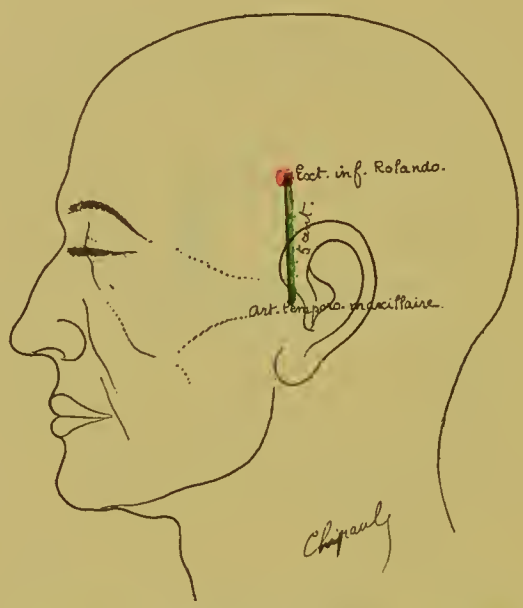

Fig. 136. — Détermination de l'extrémité inférieure du sillon de Rolando par le procédé allemand.

perpendiculaire horizontale, qui, après un trajet de 12 millimètres, rencontre l'extrémité inférieure du sillon de Rolando.

Les auteurs allemands font partir de l'articulation temporo-maxillaire une verticale qui rencontre l'extrémité inférieure du sillon à 5 centimètres de son point de départ (Bergman-Merkel), et lorsqu'on la prolonge jusqu'à la ligne sagittale à l'union de son tiers inférieur avec ses deux tiers supérieurs.

Le procédé de M. Poirier dérive de celui-ci, tout en étant beaucoup plus précis et exact. Voici les termes dont il se sert:

« L'apophyse zygomatique, sensiblement horizontale dans l'attitude verticale, garde les mêmes rapports avec les autres parties du crâne, quelle que soit la position donnée à la tête. D'autre part, l'extrémité inférieure de la scissure de Rolando se trouve toujours placée, à 5 millimètres près, sur

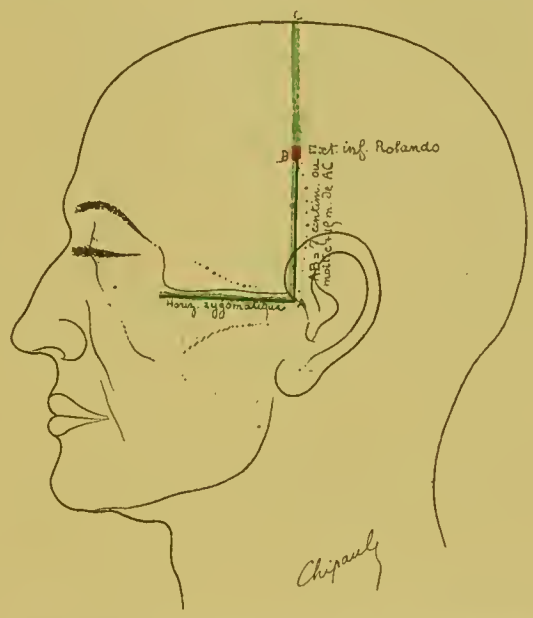

Fig. 137. — Détermination de l'extrémité inférieure du sillon de Rolando par le procédé de Poirier.

une ligne verticale menée par la paroi osseuse antérieure du conduit auditif externe et à une distance de 7 centimètres au-dessus du trou auditif. Cette verticale et l'horizontale apophyse zygomatique se croisent sous un angle droit, qui restera tel, quelle que soit la position donnée à la tête. De ces remarques, j'ai déduit le procédé pratique suivant : reconnaître et tracer au crayon l'arc zygomatique ; élever sur cet arc une perpendiculaire passant juste au-devant du tragus dans la dépression préauriculaire et compter, à partir du trou auditif, 7 centimètres sur cette perpendiculaire. Le procédé est fort simple, et, en l'employant, je n'ai jamais échoué.

Il ne demande le secours d'aucun instrument, car un opérateur a toujours autour de lui la feuille de papier ou la carte de visite, taillée à angle droit, qui lui servira à élever la perpendiculaire préauriculaire, si, comme la prudence le veut, il ne s'en rapporte pas à l'œil, quelquefois trompeur. Il convient toutefois d'ajouter que ce chiffre de 7 centimètres exprime une moyenne de mensurations effectuées sur des crânes et des cerveaux d'adultes. Il serait trop fort sur des têtes d'enfants ou de tout jeunes gens. Il serait bien préférable de posséder pour ce point inférieur un chiffre exprimant le rapport défini entre deux points faciles à déterminer. Je me suis donc attaché à déterminer ce rapport pour l'extrémité inférieure de la scissure de Rolando : J'ai, sur dix têtes, prolongé jusqu'à la ligne sagittale la perpendiculaire préauriculaire à l'apophyse zygomatique, puis j'ai mesuré. la distance totale du conduit auditif à la ligne sagittale et, d'autre part, la distance du conduit à l'extrémité inférieure de la scissure. J'ai trouvé que le rapport de ces deux distances était, en moyenne, de 7 à 17, c'est-à-dire que l'extrémité inférieure du sillon n'est pas située tout à fait à la moitié de la ligne auri-sagittale, mais à 15 millimètres (largeur d'un bout de doigt) au-dessous de cette moitié. Ainsi modifié, le procédé permet de trouver l'extrémité inférieure de la scissure sur des sujets de tout âge. »

b) La SCISSURE DE SYLVIUS, dont la partie située sur la face externe de l'hémisphère nous occupera seule, a provoqué de bien moins nombreuses recherches cranio-topographiques que le sillon de Rolando ; elle est cependant fort importante aussi à préciser et le deviendra sans doute d'autant plus que se développera davantage la connaissance de localisations sensitives corticales.

Horley considère la scissure de Sylvius comme arrivant sur la face externe de l'hémisphère à moitié d'une ligne verti-

cale tirée entre le stéphanion et le milieu du bord supérieur de l'arcade zygomatique.

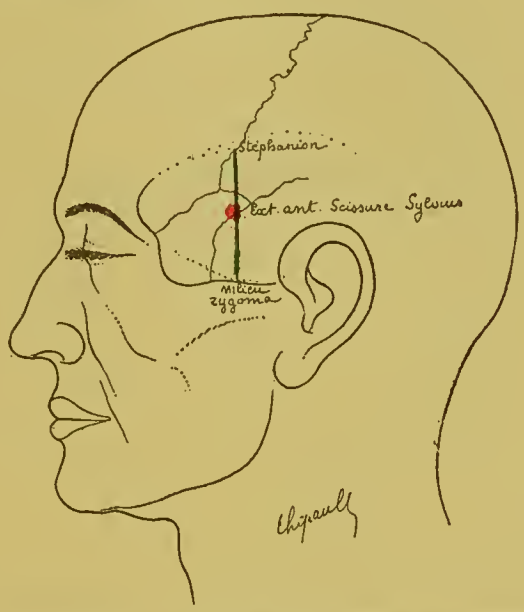

Fig. 138. — Détermination de la scissure de Sylvius par le procédé d'Horsley.

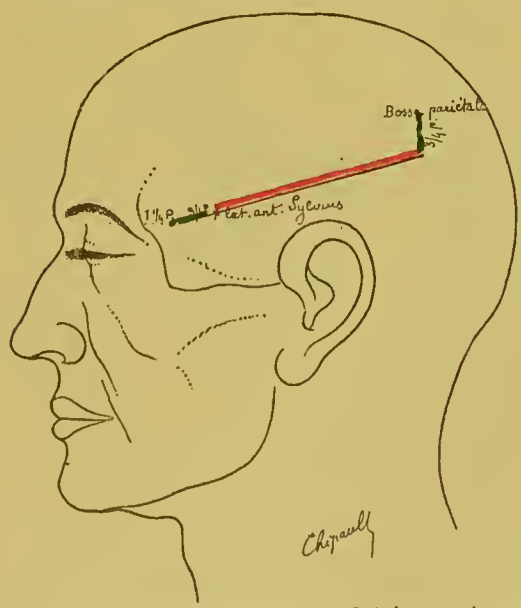

Fig. 139. — Détermination de la scissure de Sylvius par le procédé de Reid.

Pour *Reid*, le trajet de la scissure sur la face externe

du cerveau est indiqué par une ligne partant d'un

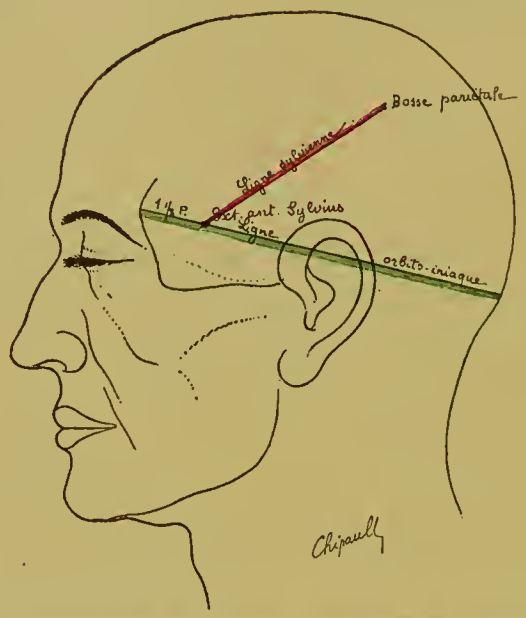

Fig. 140. — Détermination de la scissure de Sylvius par le procédé de Hare.

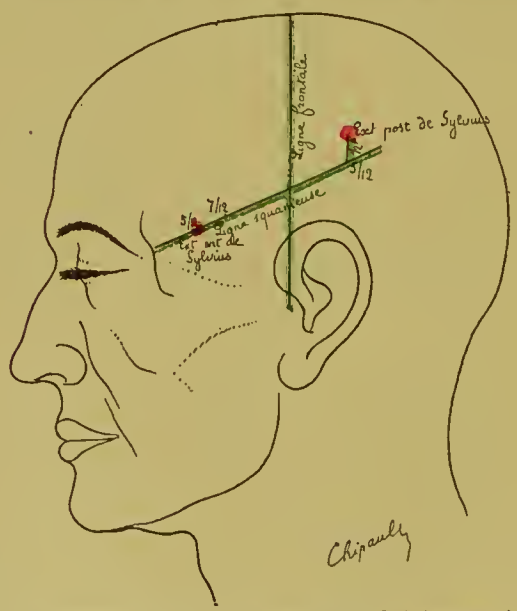

Fig. 141. — Détermination de la scissure de Sylvius par le procédé d'Anderson et Makins.

pouce 1/4 (31 millim. 7) en arrière de l'apophyse orbitaire externe pour aboutir à 3/4 de pouce (19 millimètres) au-

dessous de la bosse pariétale. La branche ascendante de la

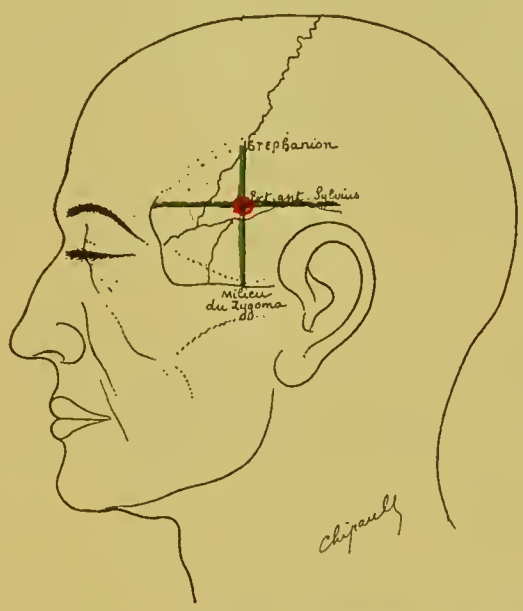

Fig. 142. — Détermination de la scissure de Sylvius par le procédé de Dana.

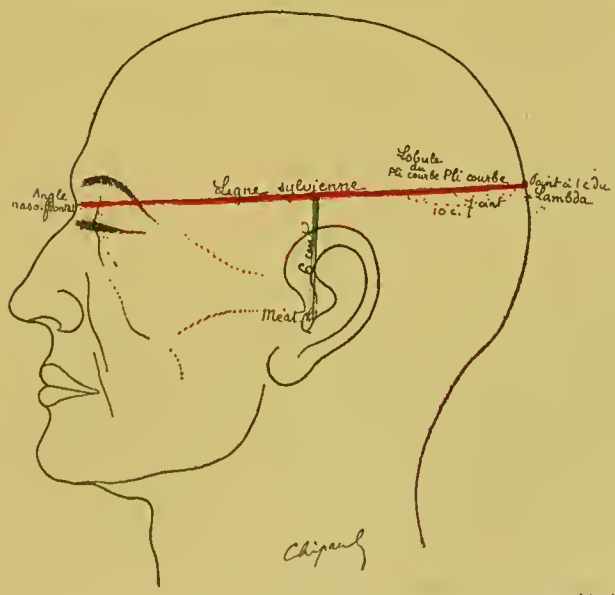

Fig. 143. — Détermination de la scissure de Sylvius par le procédé de Poirier.

scissure naît à 3/4 de pouce (19 millimètres) en arrière du point de départ de cette ligne.

Hare, après avoir tracé une ligne orbito-iniaque, prend un pouce 1/8 (28 millim. 6) en arrière de son point de départ. C'est là l'extrémité antérieure de la scissure de Sylvius, dont on déterminera le trajet en menant de ce point une ligne droite vers la bosse pariétale.

Anderson et *Makins* commencent par établir les lignes

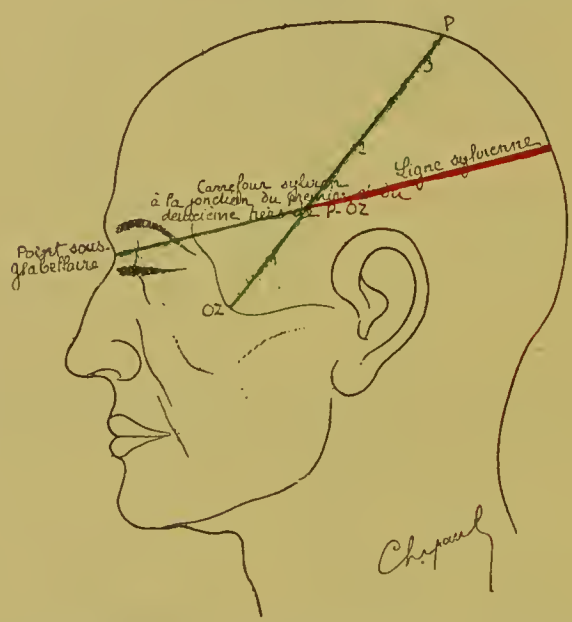

Fig. 144. — Détermination de la scissure de Sylvius par le procédé de Clado.

frontale et squameuse, dont nous avons parlé à propos du sillon de Rolando. Le point de départ de la scissure se trouve sur la ligne squameuse aux 5/12 du point où elle croise la ligne frontale; la bifurcation aux 7/12; en arrière de la ligne frontale, à 5/12 de même longueur, la scissure se recourbe en haut, parallèlement à la ligne frontale, sur une étendue d'un demi-pouce (12 millim. 7).

Dana, après avoir tracé une ligne verticale du stéphanion au milieu de l'arcade zygomatique, puis une ligne horizontale de l'apophyse orbitaire externe à la partie la plus élevée de la suture squameuse, regarde le point de rencontre des

deux lignes comme correspondant à l'origine de la scissure de Sylvius, et la partie postérieure de la ligne horizontale comme suivant cette scissure.

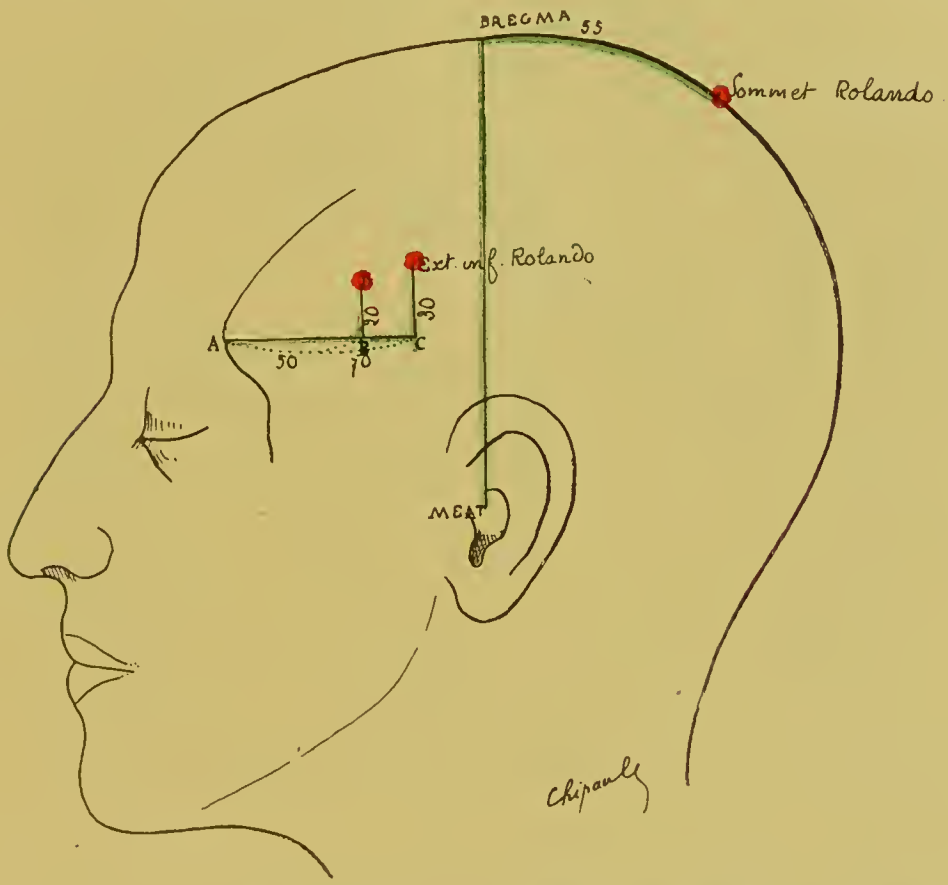

Fig. 145. — *Méthode Broca-Championnière.* AB ligne horizontale de 50 millimètres, partant de l'angle orbito-temporal; la perpendiculaire de 20 millimètres, élevée à son extrémité, détermine par son sommet le pied de la troisième frontale. A C ligne horizontale de 70 millimètres partant de l'angle orbito-temporal; la perpendiculaire de 30 millimètres, élevée à son extrémité, détermine par son sommet l'extrémité inférieure du sillon de Rolando. L'extrémité supérieure de ce sillon est déterminée en menant la ligne bi-auriculaire et prenant 55 millimètres en arrière de son point médian.

M. *Poirier* trace une ligne « allant du fond de l'angle naso-frontal à un point situé à 1 centimètre au-dessus du lambda. Cette ligne naso-lambdoïdienne touche le cap de la troisième

frontale, suit sur une longueur de 4 à 6 centimètres la portion externe de la scissure de Sylvius, rase la partie inférieure du

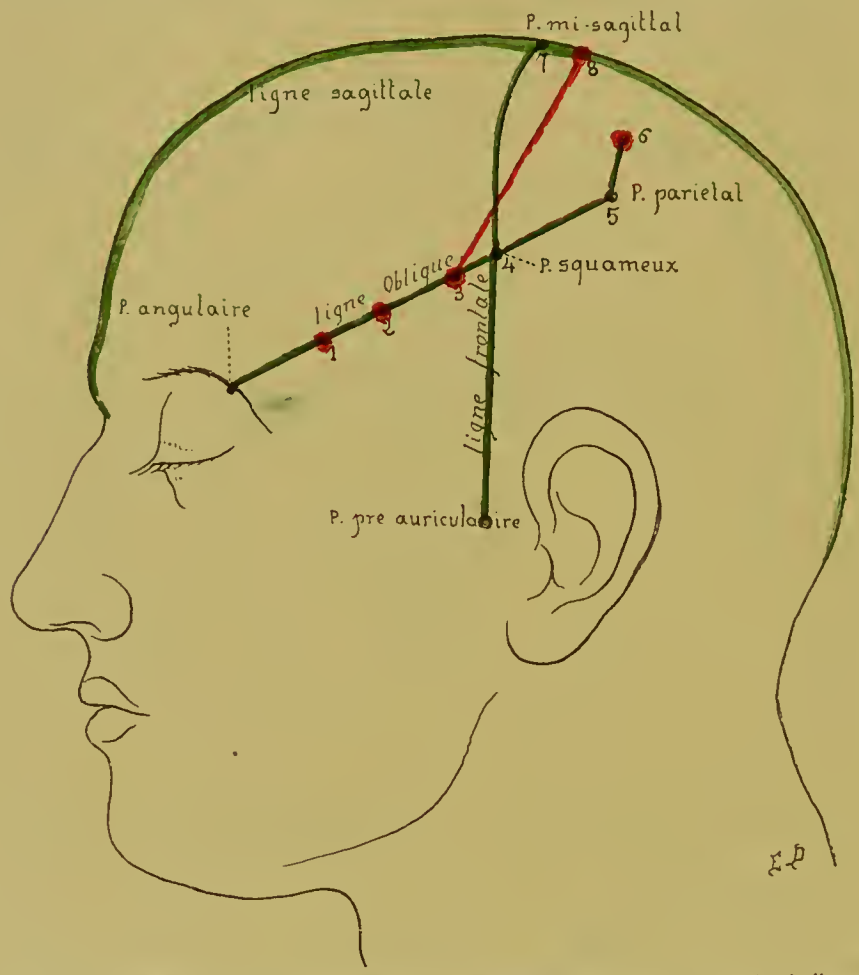

Fig. 146. — *Méthode d'Anderson et Makins.* Une ligne « oblique » est menée de l'angle orbito-temporal (point angulaire) au sommet de la bosse pariétale (point pariétal). Une ligne « frontale » est menée du point préauriculaire au point mi-sagittal, à moitié chemin entre la glabelle et l'inion. Le point de rencontre des deux lignes est le point squameux. La scissure de Sylvius commence à 5/12 de la distance du point angulaire au point squameux (1); elle se bifurque à 7/12 de cette distance (2). Elle se termine au sommet (6) d'une ligne de 1/2 pouce, parallèle à la ligne frontale et menée par le point pariétal (5) L'extrémité supérieure du sillon de Rolando est à 3/8 de pouce en arrière du point mi-sagittal, son extrémité inférieure à 3/8 de pouce en avant du point squameux, sur la ligne oblique.

lobule du pli courbe (lobule présylvien), traverse à sa base le pli courbe et aboutit à la suture pariéto-occipitale. Elle mérite

bien le nom de ligne sylvienne. Je ne pense pas qu'on puisse

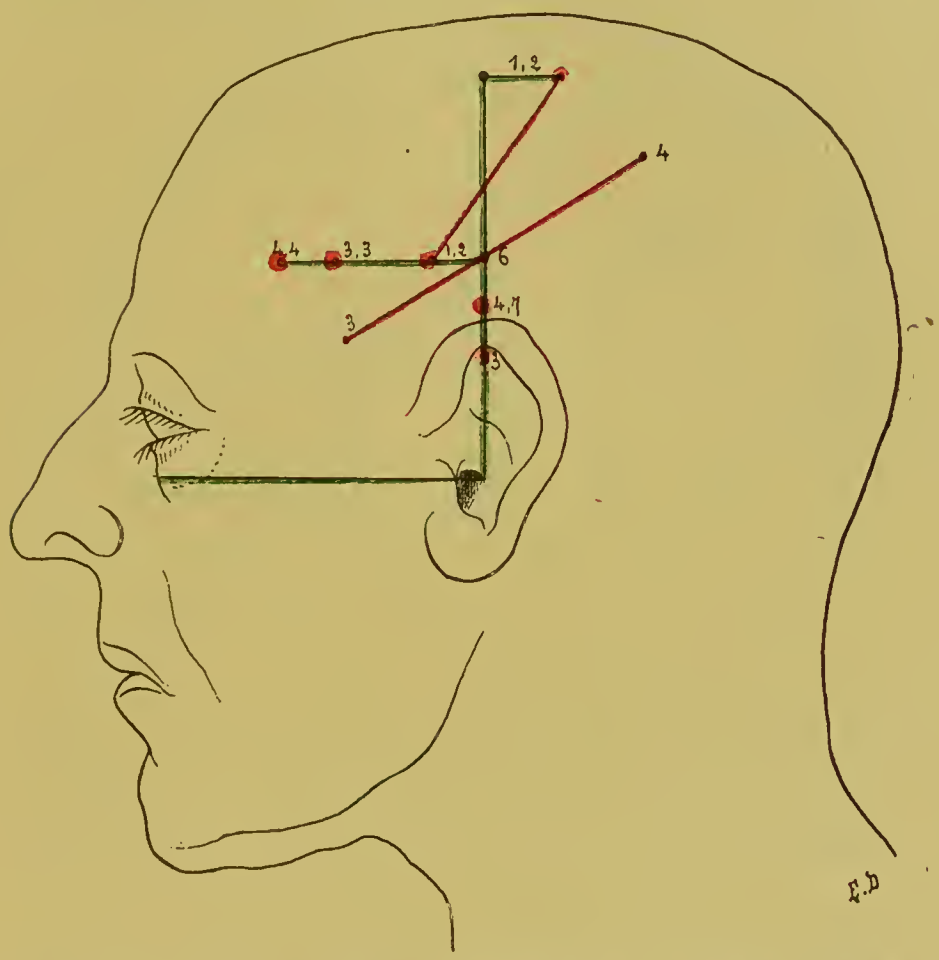

Fig. 147. — *Méthode de d'Antona.* Ligne horizontale sous-orbito-méatique et ligne perpendiculaire à celle-ci. Sur a verticale, à 3 centimètres du méat, deuxième sillon temporal; à 4 c. 7, premier sillon temporal; à 6 centimètres, scissure de Sylvius. De ce point une ligne horizontale, menée en avant, rencontre à 1 c. 2 l'extrémité inférieure du sillon de Rolando, a 3 c. 3 le pied de la troisième frontale, à 4 c. 4 la corne antérieure du ventricule latéral. A 10 millimètres de la ligne médiane, une perpendiculaire de 1 c. 2, menée en arrière de la ligne verticale, tombe à son extrémité sur le sommet du sillon de Rolando. Pour déterminer la scissure de Sylvius, mener par le point 6 une ligne qui forme un angle de 75° avec la verticale et se prolonge à 3 centimètres en avant, 4 en arrière.

tracer à moins de frais une ligne répondant sur une plus grande étendue à la scissure de Sylvius. Le tracé est facile à

obtenir si l'on se rappelle que le plan (et par suite la ligne)

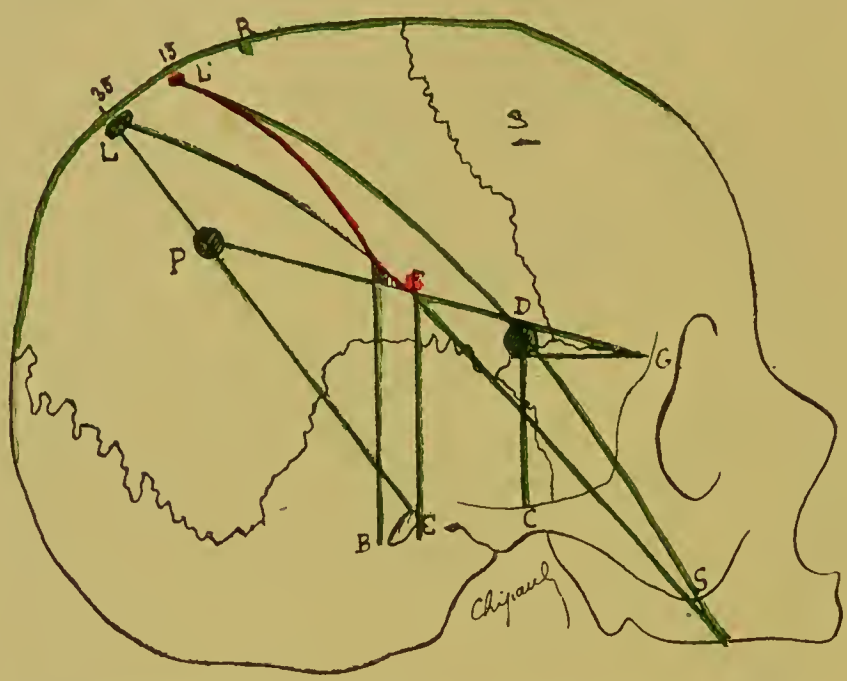

Fig. 148. — *Méthode de Slocker de la Pola.* « Mener tout d'abord une ligne GP depuis l'angle orbito-temporal jusqu'au point culminant de la bosse pariétale. Au milieu de la distance naso-iniaque prendre le point R, et en arrière de celle-ci, à 35 millimètres, à 1 centimètre de la ligne sagittale, un point L, que j'appelle point de rencontre (punto de encuentro). A 2 centimètres en avant de ce point se trouve l'extrémité supérieure L du sillon de Rolando. L'extrémité inférieure de ce sillon se trouve à l'intersection F d'une verticale menée en avant du conduit auditif E avec la ligne G P. Ce point d'intersection sera dit point de conjonction (punto conjugado). Il peut aussi se déterminer par l'intersection avec G P de la ligne S L, dont nous parlerons dans un instant. Le point de rencontre L se trouve aussi à 1 centimètre en dehors de la ligne sagittale, sur l'extrémité supérieure d'une ligne qui, partant du méat auditif, passe par le sommet de la bosse pariétale P. On peut le déterminer enfin en menant une ligne qui, partie de l'angle inférieur de la pommette S, passe par l'angle orbito-zygomatique, puis par le point F (SFL). De sorte que, si la ligne SF prolongée nous donne le point L, la ligne SL menée directement nous donne, par son intersection avec la ligne GP, le point F cherché. Le point F détermine, comme je l'ai déjà dit, l'extrémité inférieure du sillon de Rolando, mais il est à 12 millimètres en avant et au-dessous. Pour éviter cette erreur, je circonscris, avec une ligne BF qui part d'en arrière du conduit auditif et coupe GP et SL, un petit triangle au centre duquel se trouve le point cherché ; le point L, est directement déterminable par une ligne directe qui, partie de l'angle inférieur de la pommette. passe par l'intersection de GP avec une verticale menée sur le milieu du zygoma. »

passe à 6 centimètres au-dessus du trou auditif. Le pli courbe

se trouve sur cette ligne à 7 centimètres du lambda, et le lobule du pli courbe à 10 centimètres un peu au-dessus de la

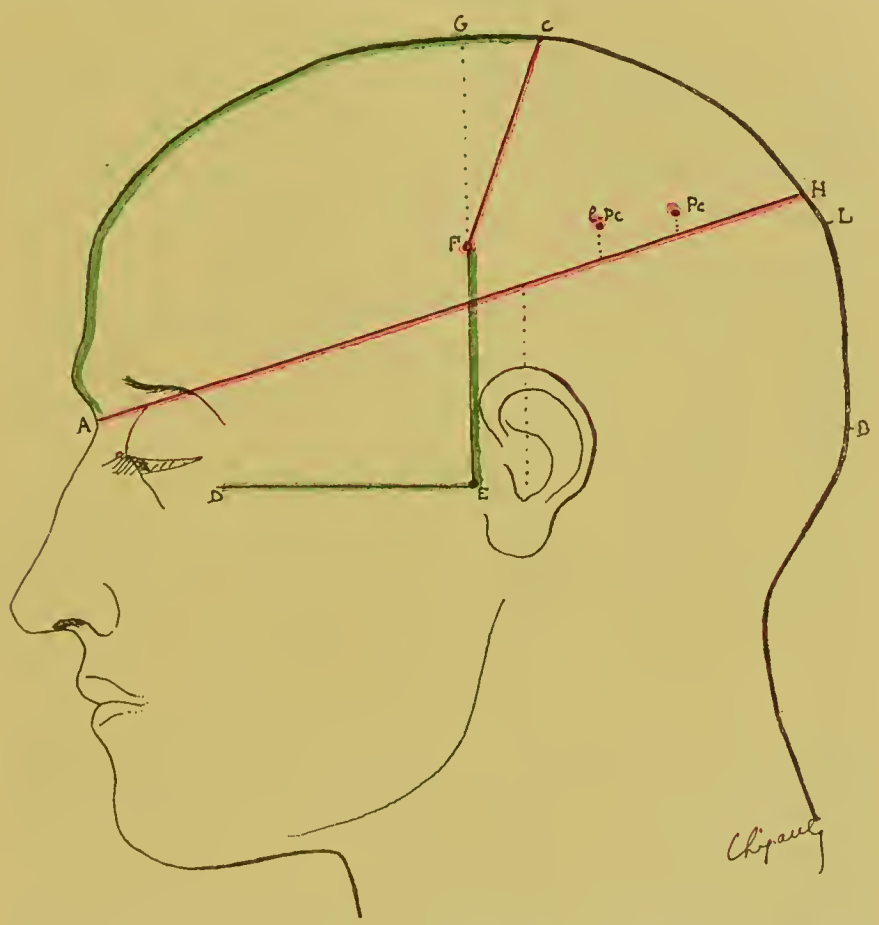

Fig. 149. — *Méthode de Poirier*. DE, ligne horizontale zygomatique. EF, verticale de 7 centimètres, menée du point préauriculaire et correspondant par son sommet à l'extrémité inférieure du sillon de Rolando. Cette extrémité correspond également à la moitié, moins un travers de doigt, de la distance auri-sagittale EG. L'extrémité supérieure du sillon de Rolando est en C, à mi-longueur de la ligne sagittale ou à 18 centimètres du point naso-frontal. Une ligne menée de A (point naso-frontal) à H, point situé à 1 centimètre au-dessus du lambda L, qui lui-même est à 7 centimètres au-dessus de l'inion B, passe à 6 centimètres au-dessus du méat, rase la partie inférieure du lobule du pli courbe, traverse à sa base le pli courbe. Cette ligne, qui correspond sur une longueur de 4 à 6 centimètres à la scissure de Sylvius, mérite le nom de ligne sylvienne.

ligne. Sur les enfants, ces longueurs seront réduites à 6 et 9.»

Woolongham et *Le Fort* emploient une ligne à peu près

analogue à celle de Poirier, mais Woolongham la fait partir du nasion et Le Fort de l'angle postérieur de l'apophyse orbitaire. Ce sont là des divergences minimes.

Clado, par une technique très analogue, détermine d'abord à l'union du tiers inférieur et des deux tiers supérieurs de sa ligne rolandique un point correspondant au carrefour sylvien. Une ligne partant de la dépression sous-glabellaire et passant par ce point correspond, en arrière de lui, à la scissure de Sylvius.

c) Moins importante que le sillon de Rolando et la scissure de Sylvius, la SCISSURE PERPENDICULAIRE EXTERNE correspond à peu près exactement au lambda, un peu au-dessus, jusqu'à 10 ou 12 millimètres, surtout chez l'enfant.

d) A l'aide du sillon de Rolando, des scissures de Sylvius et perpendiculaire externe, il est très facile, ainsi que nous allons le démontrer, de déterminer LA SITUATION TOPOGRAPHIQUE DES SILLONS DE SECOND ORDRE ET, PAR CONSÉQUENT, DE TOUTES LES CIRCONVOLUTIONS.

Dans le *lobe frontal*, la F.A. a 2 centimètres environ d'épaisseur ; le sillon précentral et les pieds des trois frontales se trouvent donc sur une ligne parallèle à celle du sillon de Rolando et située à 2 centimètres en avant. — Pour Reid, le premier sillon frontal (intermédiaire à F^1 et F^2) correspond à une ligne menée du trou sus-orbitaire à 3/4 de pouce (19 millimètres) en avant de la ligne rolandique, en suivant une direction parallèle à la ligne médiane, et le deuxième sillon frontal (intermédiaire à F^2 et F^3) correspond à la partie antérieure de la crête temporale. — D'après Broca et Poirier, une fiche enfoncée dans la bosse frontale correspond à la deuxième circonvolution frontale, à l'union de son tiers antérieur et de ses deux tiers postérieurs. En outre, on sait que, pour découvrir le pied de F^3, Broca conseillait de prendre horizontalement 5 centimètres en arrière de l'angle orbito-temporal, puis d'élever à

l'extrémité de cette ligne une perpendiculaire de 2 centimètres.

Dans le *lobe pariétal*, le sillon interpariétal commence,

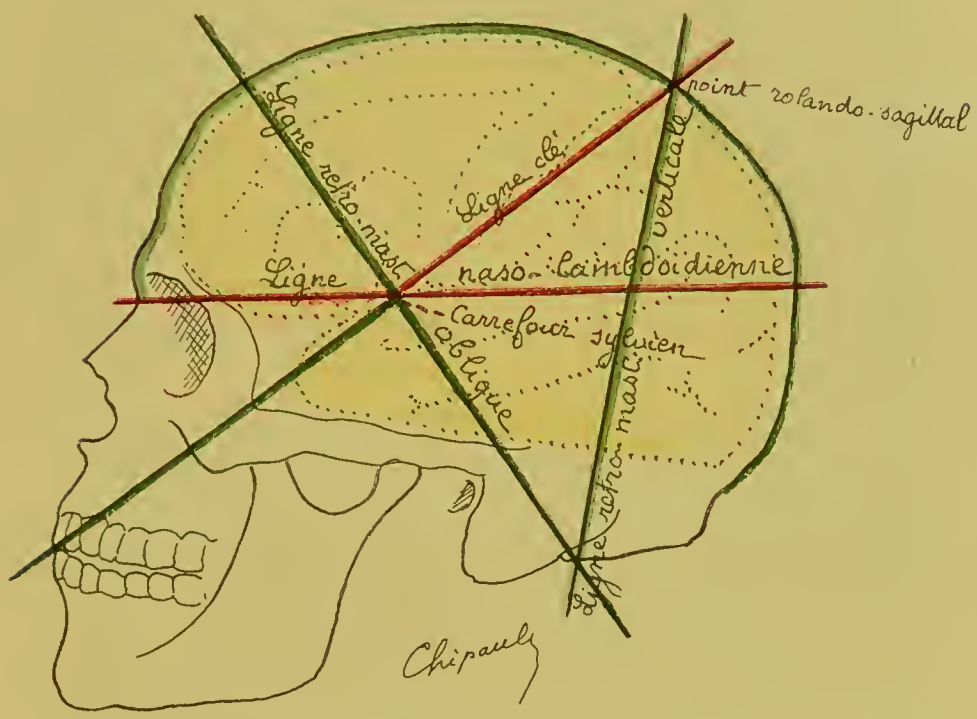

Fig. 150. — *Méthode de Clado*. Du point rolando-sagittal, situé à moitié plus un travers de doigt de la longueur naso-inienne, à l'angle zygomato-malaire, on mène la ligne « clé ». Dans son tiers supérieur, plus un travers de doigt, cette ligne correspond au sillon de Rolando. L'union de ses deux tiers supérieurs et de son tiers inférieur est juste au niveau du lobule de l'insula. Ce point peut s'appeller carrefour sylvien. En joignant le point sous-glabellaire au carrefour sylvien et prolongeant au delà la ligne obtenue, on obtient une ligne naso-lambdoïdienne, identique à la ligne sylvienne de Poirier. Une ligne menée de la partie postérieure de la base de l'apophyse mastoïde au carrefour sylvien coupe, lorsqu'on la prolonge au delà de ce carrefour, le lobule de Broca : ligne rétro-mastoïdienne oblique. Enfin, une ligne rétro-mastoïdienne verticale allant du même point rétro-mastoïdien rejoindre le point rolando-sagittal coupe le lobule du pli courbe au-dessus de la ligne naso-lambdoïdienne.

d'après Hare, à 25 millimètres, d'après Reid à 19 millim. 4 en arrière du tiers moyen du sillon de Rolando, de là monte pendant 25 millimètres et tourne en arrière vers la scissure perpendiculaire externe. — Pour Turner, la bosse pariétale

répond constamment et exactement au lobule du pli courbe; pour Pozzi, au tiers supérieur de ce lobule. — Mais cette bosse est un mauvais point de repère, et sont de beaucoup préférables les points indiqués par Poirier sur sa ligne naso-lambdoïdienne étudiée plus haut. — Le procédé de Le Fort est un dérivé de celui de Poirier : le lobule du pli courbe se trouve, suivant cet auteur, « sur une ligne qui va du sommet du sillon de Rolando à l'astérion, à 15 millimètres au-dessus du point où cette ligne est croisée par la ligne orbito-lambdoïdienne »; le pli courbe est à 2 centimètres « en arrière du même point de jonction des deux lignes rolando-astérique et orbito-lambdoïdienne ».

Le *lobe temporal* présente une configuration plus régulière que le précédent. — D'après Reid, le sillon parallèle s'y trouve à 1 pouce au-dessous de la scissure de Sylvius, et le deuxième sillon temporal à 3/4 de pouce sous le sillon parallèle. Dana admet ces mêmes mesures. Poirier, donnant à T^1 une épaisseur moindre que les deux auteurs précédents, place le sillon parallèle à 12 ou 15 millimètres au-dessous de la scissure de Sylvius. — D'après Broca, l'extrémité postérieure d'une horizontale de 5 centimètres partant de l'angle orbito-temporal tombe sur la première circonvolution temporale ; pour Dana, une ligne oblique passant par le centre de l'orbite et le lambda coupe le milieu de la deuxième circonvolution temporale. Poirier, pour trouver cette T^2, dont nous verrons plus tard l'interêt comme siège des abcès cérébraux d'origine pétreuse, trépane à 3 centimètres au-dessus du méat.

Le *lobe occipital* ne présente rien de particulier à considérer. Si l'on veut découvrir O^1, on trépanera dans le segment supérieur de l'angle qu'il occupe, O^2 dans le segment moyen, O^3 dans le segment inférieur.

Tels sont les rapports cranio-topographiques des sillons et des circonvolutions de la surface cérébrale externe. Ce

ne sont pas du reste les seules parties du cerveau qui présentent un intérêt chirurgical.

3° L'opérateur doit aussi, nous l'avons déjà dit, savoir préciser la situation des GANGLIONS CENTRAUX (COUCHES OPTIQUES ET CORPS STRIÉ) ET DES VENTRICULES.

a) « Les GANGLIONS CENTRAUX, dit M. Poirier, sont limités par trois plans : un plan frontal vertico-transversal, passant à 18 millimètres en arrière de l'apophyse orbitaire externe, rase la tête du noyau ventriculaire du corps strié ; un autre plan frontal postérieur, passant par l'extrémité de la ligne rolandique, donne approximativement la limite postérieure de la couche

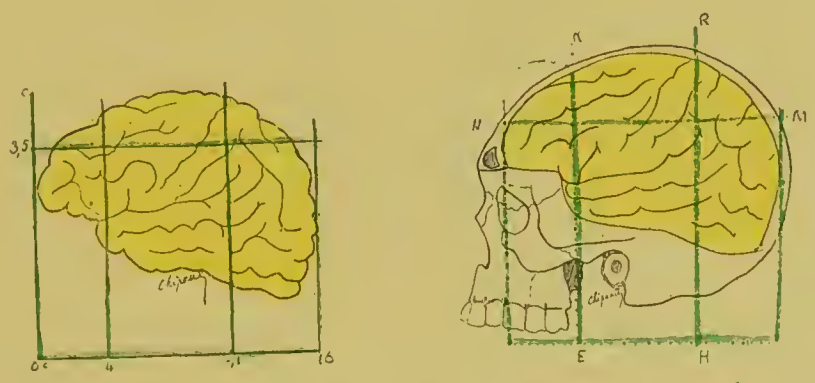

Fig. 151 et 152. — Lignes qui limitent les ganglions centraux : sur le cerveau dépouillé de ses parties molles et sur la tête entière, d'après Feré.

optique ; enfin, un plan horizontal, passant environ à 45 millimètres au-dessous de la convexité de la tête, donne la limite supérieure des noyaux gris. » Sur le cerveau, Feré les détermine par trois coupes : la première vertico-transversale passe à 4 centimètres de l'extrémité antérieure du cerveau, en entamant légèrement la partie antérieure du noyau intra-ventriculaire du corps strié ; la deuxième vertico-transversale, passant par le sommet du sillon de Rolando et l'astérion, touche en arrière les couches optiques. La troisième, passant à 4 centimètres et demi de la convexité de la tête, limite en haut les noyaux.

b) Les VENTRICULES LATÉRAUX, d'après M. Poirier, « sont circonscrits par quatre plans, deux horizontaux et deux frontaux. Le plan horizontal supérieur passe à 5 centimètres au-dessus de l'arcade zygomatique, le plan horizontal inférieur à 2 centimètres au-dessus de la même arcade ; le premier de ces plans rase la face supérieure de la corne frontale, le second rase la paroi inférieure de la corne temporo-sphénoïdale. Des deux

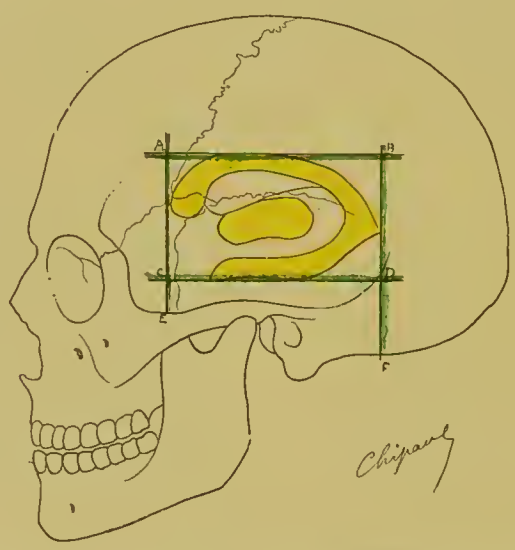

Fig. 153. — Lignes qui limitent les ventricules cérébraux : horizontale supérieure (AB), passant à 5 c. au-dessus de l'arcade zygomatique ; horizontale inférieure (CD), à 2 c. au-dessus de cette arcade ; verticale antérieure (EA) partant de la jonction du tiers antérieur avec les 2/3 postérieurs du zygoma ; verticale postérieure (BD) partant de 5 c. en arrière du sommet de l'apophyse mastoïde.

plans frontaux, l'antérieur, mené perpendiculairement à l'apophyse zygomatique, à l'union du tiers antérieur et des deux tiers postérieurs de cette apophyse, affleure la pointe de la corne frontale ; le postérieur, qui passe à 5 centimètres en arrière du sommet de l'apophyse mastoïde, limite la corne occipitale. »

4° LE CERVELET est situé au-dessous d'une ligne allant du tubercule rétro-orbitaire à 1 centimètre au-dessus de l'inion. Pour le découvrir, on joindra par une ligne droite « le

sommet de l'apophyse mastoïde à la protubérance occipitale externe » (Poirier) et l'on trépanera au milieu de cette ligne.

On n'oubliera pas que le tiers postérieur de l'apophyse mastoïde correspond à cet organe (Poirier).

5° La cranio-topographie du cerveau et du cervelet connue, il nous reste à étudier celle, fort importante aussi, DES PRINCIPAUX VAISSEAUX INTRA-CRANIENS (ARTÈRE MÉNINGÉE MOYENNE, SINUS).

A. — Quatre procédés ont été décrits pour découvrir

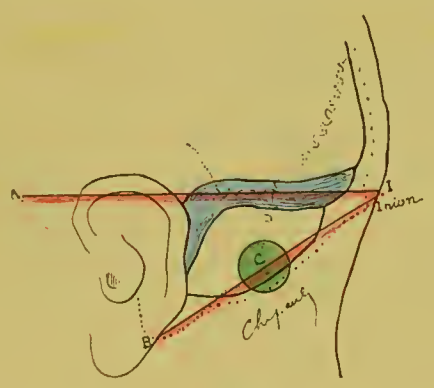

Fig. 154. — Limites topographiques du cervelet. Al ligne allant du tubercule retro-orbitaire à 1 centimètre au-dessus de l'inion et limitant en haut le cervelet. Bl ligne allant du sommet de l'apophyse mastoïde à l'inion et sur le milieu de laquelle se trouve en Ç le point de choix pour la trépanation du cervelet.

l'ARTÈRE MÉNINGÉE MOYENNE *et plus particulièrement sa branche antérieure*. Warnots et Laurent, dans un récent travail, les ont résumés comme suit :

« *a*) *Procédé de Jacobson*. Trépaner à 5 centimètres en arrière et 12 millimètres au-dessus de l'apophyse orbitaire externe.

« *b*) *Procédé de Vogt*. Trépaner à l'intersection d'une horizontale située à deux travers de doigt au-dessus de l'arcade zygomatique et d'une verticale passant à un travers de doigt en arrière de la branche montante du malaire.

« *c*) *Procédé de Krœnlein*. Trépaner sur une ligne tracée d'avant en arrière à partir du rebord sus-orbitaire et parallèle-

ment à la ligne horizontale qui unit le conduit auditif externe au rebord orbitaire inférieur. Si l'épanchement intra-cranien

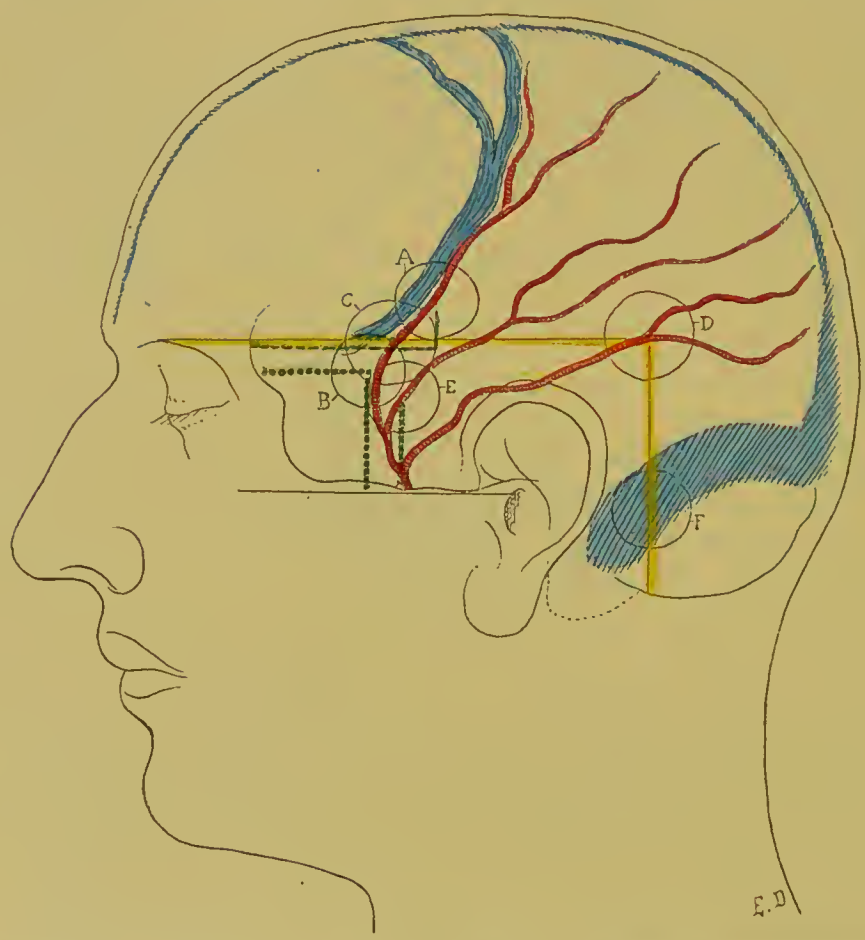

Fig. 155. — Les divers procédés de découverte des vaisseaux intra-craniens : 1° *Branche antérieure de la méningée moyenne* : A procédé de Jacobson : 5 c. en arrière et 12 au-dessus de l'angle orbito-temporal. B procédé de Vogt : à l'intersection d'une horizontale située à deux travers de doigt au-dessus du zygoma et d'une verticale à un travers de doigt en arrière de la branche montante du malaire. C procédé de Krœnlein : à 3 ou 4 c. en arrière de l'apophyse orbitaire externe, sur une horizontale sus-orbitaire parallèle à une horizontale zygomatique ; D procédé de Poirier : à 5 c. au-dessus du milieu du zygoma. — 2° *Branche postérieure*, procédé de Krœnlein : à l'intersection de l'horizontale sus-orbitaire et d'une verticale rétro-mastoïdienne. — 3° *Sinus latéral* : dans le quadrant postéro-supérieur de l'apophyse mastoïde.

est supposé provenir de la branche antérieure de la méningée moyenne, appliquer la couronne de trépan à 3 ou 4 cen-

timètres en arrière de l'apophyse orbitaire du frontal ; si c'est la branche postérieure du vaisseau qui a été lésée, choisir le point d'intersection de la ligne sus-orbitaire avec une ligne verticale passant immédiatement en arrière de l'apophyse mastoïde.

« *d*) *Procédé de Poirier*. Sur l'apophyse zygomatique, à égale distance du bord postérieur de l'apophyse montante du malaire et du conduit auditif, élever une perpendiculaire, trépaner sur cette perpendiculaire à 5 centimètres au-dessus de l'apophyse zygomatique. »

Le procédé de M. Poirier a été contrôlé et trouvé excellent par Le Fort et Warnots ; nous avons constaté une dizaine de fois qu'avec une couronne de 2 centimètres il découvre toujours les deux branches antérieure et moyenne de l'artère.

A). Le SINUS SPHÉNO-PARIÉTAL DE BRESCHET, étudié avec soin par M. Poirier, suit la branche antérieure de l'artère méningée moyenne, et s'en sépare presque toujours en haut et en bas. On le découvrira par les mêmes procédés que cette branche antérieure.

Ajoutons qu'ordinairement logé dans une gouttière large, criblée d'ouvertures, placée en avant de la gouttière artérielle, il peut, au moment où il quitte la face inférieure de la petite aile du sphénoïde pour s'accoler à l'artère, devenir intra-pariétal et simple veine diploïque.

B). Le SINUS LONGITUDINAL, habituellement à droite de la ligne sagittale d'après Horsley, à gauche d'après Dana, exactement sur la ligne médiane d'après M. Poirier, va de la glabelle à l'inion. Très étroit dans les premiers centimètres de son trajet, il devient, à partir du bregma, large de 1 centimètre, « largeur triplée par les lacs sanguins et les confluents veineux qui sont situés sur ses côtés » (Poirier).

C) Le SINUS LATÉRAL présente deux portions, une antérieure mastoïdienne et l'autre postérieure, dite horizontale.

La portion mastoïdienne répond au quadrant postéro-supérieur de l'apophyse mastoïde. Nous étudierons ses rapports exacts à propos de la trépanation de cette apophyse.

La portion dite horizontale est sous-jacente au tiers postérieur de la ligne allant du point nasal à l'inion. Elle est au-dessus d'une ligne prolongeant le bord supérieur de l'apo-

Fig. 156. — Le sinus sphéno-pariétal et la branche antérieure de l'artère méningée moyenne, d'après Poirier.

physe zygomatique et ne lui correspond pas, comme disent à tort Warnots et Laurent.

La jonction de la portion mastoïdienne et de la portion horizontale correspond à l'astérion, sans se trouver, comme le dit Gérard Marchant, sur une verticale passant par la pointe de l'apophyse mastoïde.

La largeur du sinus latéral, ordinairement un peu plus con-

sidérable du côté droit que du côté gauche, atteint et dépasse 1 centimètre.

D). Les deux sinus latéraux droit et gauche se réunissent au niveau de l'inion avec le sinus longitudinal. Ce confluent, que rejoint encore le sinus droit, logé dans la tente du cervelet et le petit SINUS OCCIPITAL qui sur la ligne médiane s'étend de l'inion au trou occipital, porte le nom de PRESSOIR D'HÉROPHILE. Il répond à une aire cranienne d'au moins 2 centimètres de côté, placée au-dessus et au niveau de l'inion (1).

NOUVEAU PROCÉDÉ DE CRANIO-TOPOGRAPHIE. — Les travaux de cranio-topographie dont nous venons d'analyser les résultats renferment de très bons procédés ou de très bons détails. On pourrait donc, en y choisissant çà et là, constituer un suffisant et satisfaisant ensemble de renseignements cranio-topographiques : le procédé anglo-américain, ou bien le procédé de Lucas-Championnière, avec la modification que nous

(1) On se rappellera que les sinus présentent des *anomalies fréquentes* bien étudiées par Labbé (Anomalies des sinus de la dure-mère, *Arch. phys.*, 1883, t. I, p. 1); quelques-unes méritent d'être rappelées.

a). Le sinus longitudinal supérieur peut manquer, être extrêmement petit, dédoublé, surtout dans sa partie postérieure, abandonner dans ses derniers centimètres l'occipital pour se placer dans la faux du cerveau.

b). Le sinus longitudinal inférieur, au lieu de s'aboucher dans le sinus droit, peut se rendre directement au sinus longitudinal supérieur, un peu au-dessus de l'inion.

c). Les sinus latéraux peuvent manquer, dans leur partie horizontale. Cette partie peut être d'un calibre très réduit; elle peut, avec ce calibre réduit, ou même avec un calibre normal, sortir par les trous mastoïdiens et la portion verticale manquer.

d). Les sinus occipitaux sont de calibre très variable, souvent réunis en un seul tronc, mais ne manquent presque jamais.

e). Le pressoir d'Hérophile, dans lequel le mode d'abouchement des sinus est très variable, peut être de calibre très réduit ou complètement dissocié.

Nous reviendrons sur les anomalies des sinus de la base à propos de la chirurgie de la base du crâne, et sur les variations si intéressantes de la portion verticale du sinus latéral à propos de la trépanation mastoïdienne.

avons indiquée, pour l'extrémité supérieure du sillon de Rolando ; le procédé allemand, rectifié par M. Poirier, pour son extrémité inférieure; la ligne de M. Poirier pour la scissure de Sylvius; les centres indiqués par Gérard Marchant et Krœnlein pour la méningée moyenne ; la zone notée par M. Poirier pour le cervelet, en constitueraient les utiles éléments.

Nous reprocherions à ce procédé « éclectique » d'être compliqué, difficile à retenir, et surtout — ce qui est bien plus important — de ne pas tenir compte des variations cranio-topographiques que provoquent la forme et le volume variables du crâne, suivant les races, les individus et l'âge. Pour trouver l'extrémité supérieure du sillon de Rolando, les Anglo-Américains se basent, il est vrai, sur le rapport entre la portion prérolandique du bord interne de l'hémisphère et toute l'étendue de ce bord interne. La détermination de l'extrémité inférieure du sillon de Rolando peut aussi être établie sur une relation entre les distances zygomato-rolandique et zygomato-sagittale. C'est beaucoup, mais il nous semble qu'il serait bien préférable d'avoir une méthode où l'on déterminerait proportionnellement au volume et à la forme du crâne, non seulement un ou deux points, mais tous les points que l'on voudrait chercher.

Après des recherches étendues, nous nous sommes arrêté a la méthode suivante, qui, tout en étant extrêmement simple, en n'exigeant que très peu de points de repère, nous paraît répondre d'une façon satisfaisante au *desideratum* posé.

Comme points de repère, nous admettons le *nasion, l'inion et le bord supérieur du tubercule postérieur de l'apophyse zygomatique,* trois points précis et facilement appréciables au palper.

Nous commençons par tracer la ligne médiane naso-iniaque et par marquer les points « sagittaux » correspondant à ses 45 centièmes (point prérolandique), à ses 55 centièmes

(point rolandique), à ses 70 centièmes (point sus-lambdoïdien ou sylvien), à ses 80 centièmes (point lambdoïdien), à ses 95 centièmes (point sus-iniaque). Le chiffre centimétrique

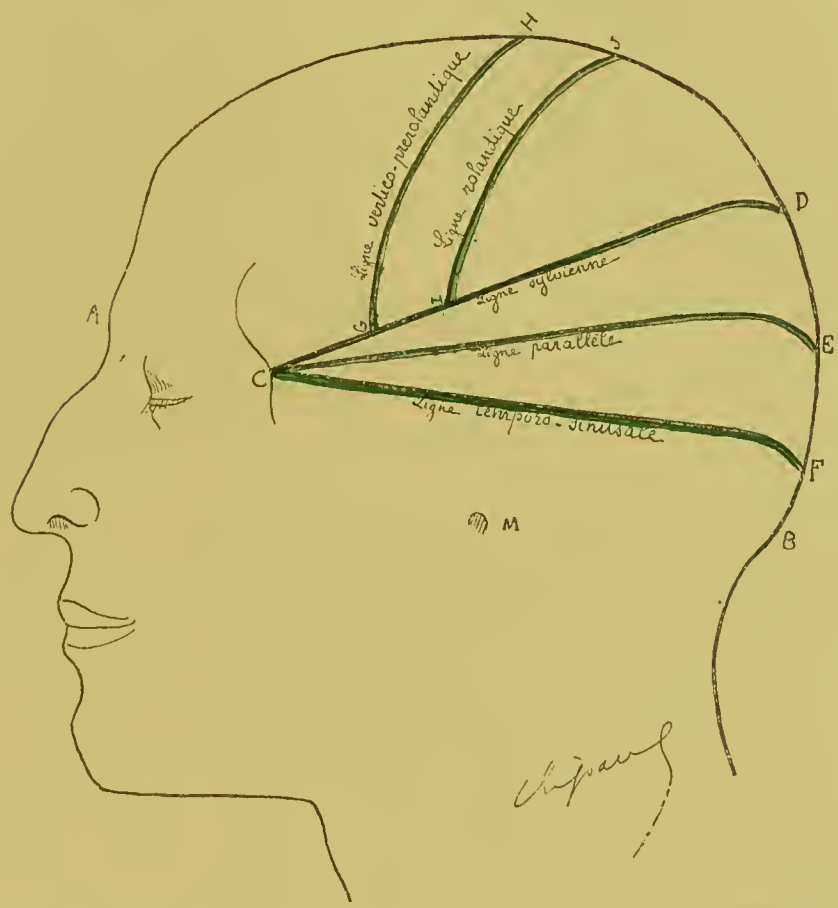

Fig. 157. — *Procédé cranio-topographique de l'auteur.* AB, ligne sagittale ; H correspond à 45 o/o de cette ligne, J à 55 o o, D à 70 o/o, E à 80 ; F à 95. C tubercule rétro-orbitaire ; de C à D, ligne sylvienne ; de C à E, ligne parallèle ; de C à F, ligne temporo-sinusale. — De la jonction des 2e et 3e dixièmes de la ligne CD au point H, ligne GH, vertico-prérolandique ; de la jonction des 3e et 4e dixièmes à J, ligne IJ, rolandique.

correspondant dans un cas donné à ces points est absolument simple à trouver : il suffit de multiplier la longueur naso-iniaque trouvée par le chiffre correspondant au point cherché, 55 s'il s'agit du point rolandique, 70 s'il s'agit du point sus-

lambdoïdien, etc., et de considérer les deux derniers chiffres du total comme des décimales. Soit, par exemple, 30 comme distance naso-iniaque trouvée sur un sujet. La distance du

Fig. 158. — Figure montrant la concordance, dans le procédé de l'auteur, de la ligne sylvienne CD avec la scissure de Sylvius ; de la ligne parallèle CE avec le sillon parallèle temporal ; de CF, ligne temporo-sinusale, avec la traversée du lobe temporal et le sinus latéral ; de GH, ligne vertico-prérolandique, avec la branche verticale de la scissure de Sylvius et le sillon prérolandique ; de IJ, ligne rolandique, avec le sillon de Rolando.

nasion au point rolandique sera, chez lui, $30 \times 55 = 16,50$.

Les points sagittaux fixés, du bord supérieur du tubercule rétro-orbitaire, qui va être le centre de notre construction, nous menons des lignes divergentes allant aboutir sur la ligne

sagittale, la première au point sus-lambdoïdien, la deuxième au point lambdoïdien, la troisième au point sus-iniaque.

Ces lignes répondent chacune, par une partie de leur étendue, à un accident important de la surface cérébrale et méritent d'en porter le nom. La première ligne, suivant la scissure de Sylvius, s'appellera *ligne sylvienne*. La deuxième, qui répond au sillon parallèle temporal, *ligne parallèle*. La troisième, qui coupe dans sa partie antérieure le lobe temporal et se superpose dans sa partie postérieure au sinus latéral, *ligne temporo-sinusale*.

Sur la première de ces trois lignes, *ligne sylvienne*, nous allons en construire deux autres : l'une partant de la jonction du 2° et du 3° dixième de cette ligne et allant aboutir sur la ligne médiane au point prérolandique. Cette ligne commence à la naissance de la fente verticale sylvienne, la suit, puis correspond dans ses deux tiers supérieurs au sillon prérolandique : *ligne vertico-prérolandique*. La seconde ligne, que nous faisons partir de la ligne sylvienne à la jonction de ses 3e et 4e dixièmes, va aboutir en haut au point rolandique : elle commence à l'extrémité inférieure du sillon de Rolando et le suit sur toute sa longueur : *ligne rolandique*.

La division de chacune de ces lignes en dixièmes permettra de préciser sur chacune d'elles la position exacte des principaux points anatomiques et physiologiques de l'endocrâne. Notre figure 159 et la légende qui l'accompagne donnent, à ce point de vue, toutes les indications nécessaires.

Leur utilisation dans un cas donné est absolument simple. Soit à trouver le pied du deuxième sillon frontal, que nous savons être à la jonction des troisième et quatrième dixièmes de la ligne prérolandique ; nous mesurons cette ligne prérolandique, qui a, je suppose, 13 centimètres, dont 1/10 est 1,3 ; le point cherché est à $1,3 \times 3 = 3$ c. 9 du pied de cette ligne. Ainsi, et sans plus de difficulté, dans tous les cas possibles.

On voit que la longueur des dixièmes sera différente

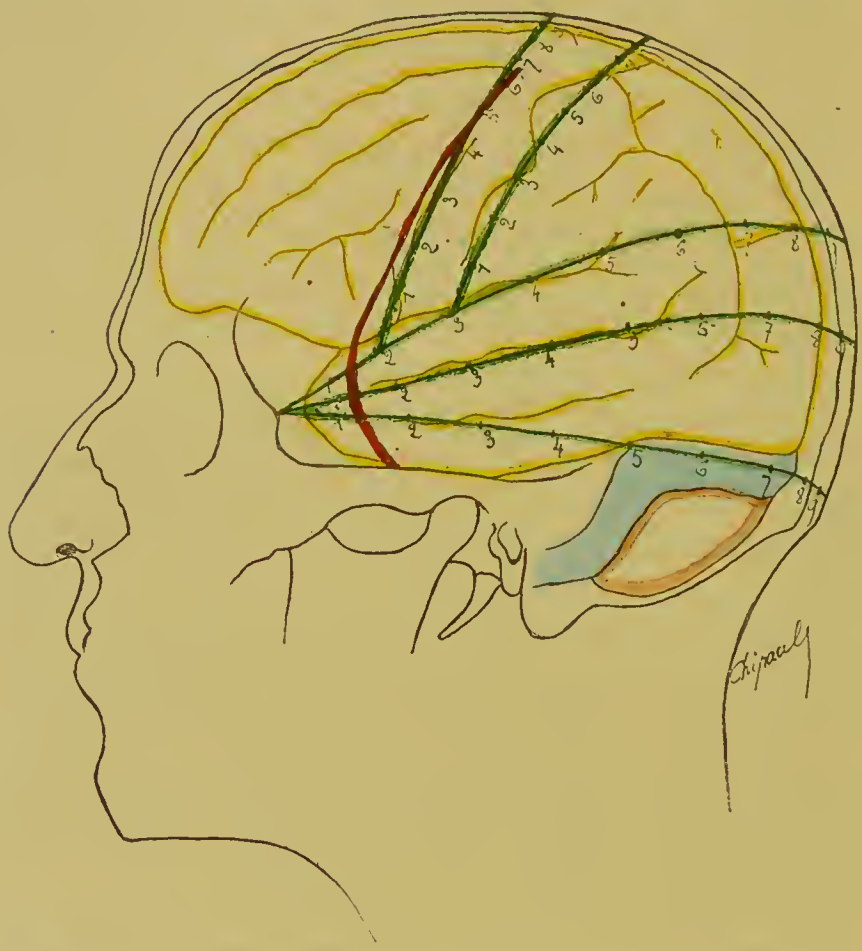

Fig. 159. — Cette figure démontre qu'une fois tracés sur le crâne nos lignes et leurs dixièmes, on peut préciser le siège exact de toutes les parties de l'endocrâne. Il est du reste évident qu'on n'aura jamais a construire sur un sujet l'ensemble de ces tracés. Dans tous les cas donnés, une ou deux lignes suffisent, et très généralement les lignes sylvienne et rolandique, qui répondent à la zone corticale sensitivo-motrice, seront les seules dont le chirurgien aura à se préoccuper et qu'il aura à dessiner. Si nous ajoutons qu'il n'aura sur chacune de ces lignes que deux ou trois points à fixer, nous prouverons que notre procédé est infiniment plus simple en pratique qu'en théorie, où l'ensemble de la construction paraît relativement compliqué. — Notons que la branche antérieure de l'artère méningée moyenne répond aux deuxièmes dixièmes des trois lignes temporo-sinusale, parallèle et sylvienne, et que, pour arriver au ventricule latéral, on devrait trépaner au point 3 de la ligne parallèle. — Il nous semble inutile d'indiquer, en un tableau, la concordance avec nos dixièmes des divers points de l'écorce, concordance précisée par notre figure, et que retrouverait tout chirurgien connaissant à peu près les dimensions des principaux sillons et des centres correspondants.

pour chaque sujet et proportionnelle au volume du crâne.

Or, comme les variations d'étendue du crâne s'accompagnent de variations proportionnelles de volume des organes intra-craniens, dire que tel point du cerveau est en rapport avec tel point de telle ligne sera exact avec un crâne d'un volume quelconque.

Nous ajouterons : cette affirmation sera également bonne, qu'il s'agisse d'un petit enfant, d'un adulte ou d'un vieillard, car, si l'étendue relative des os du crâne change avec l'âge, il n'en est pas de même du volume relatif des lobes, par conséquent du rapport de ces lobes avec la boîte cranienne considérée comme un tout, et non comme composée de parties; or, c'est la boîte cranienne considérée comme un tout qui nous intéresse seule dans notre procédé.

Enfin, ce procédé sera utilisable, quelle que soit la forme du crâne, très dolicocéphale ou très brachycéphale, les sillons et scissures allant, dans tous les cas, aboutir au bord interne de l'hémisphère à un point proportionnellement le même de la longueur de ce bord, et leur direction variant avec la forme du crâne dans le même sens que celle de nos lignes, faits que nous avons constatés un nombre considérable de fois dans tous les hôpitaux où nous avons passé, sur les cerveaux les plus différents de forme et de volume.

On pourra nous objecter que le point de repère principal de notre méthode : le tubercule postérieur de l'apophyse orbitaire externe, n'a pas une situation absolument fixe. Admettons, ce qui n'est pas, des variations verticales ou antéro-postérieures de 1 centimètre. Les divergences qui peuvent en résulter ne sont appréciables que sur le premier dixième de chaque ligne, premier dixième dont on ne se sert à peu près jamais, n'en empêcheraient du reste, point l'utilisation et deviennent absolument sans intérêt pour le second dixième,

enfin réellement nulles pour le troisième et les suivants.

Nous considérons donc la méthode que nous venons de décrire comme applicable avec une exactitude suffisante dans

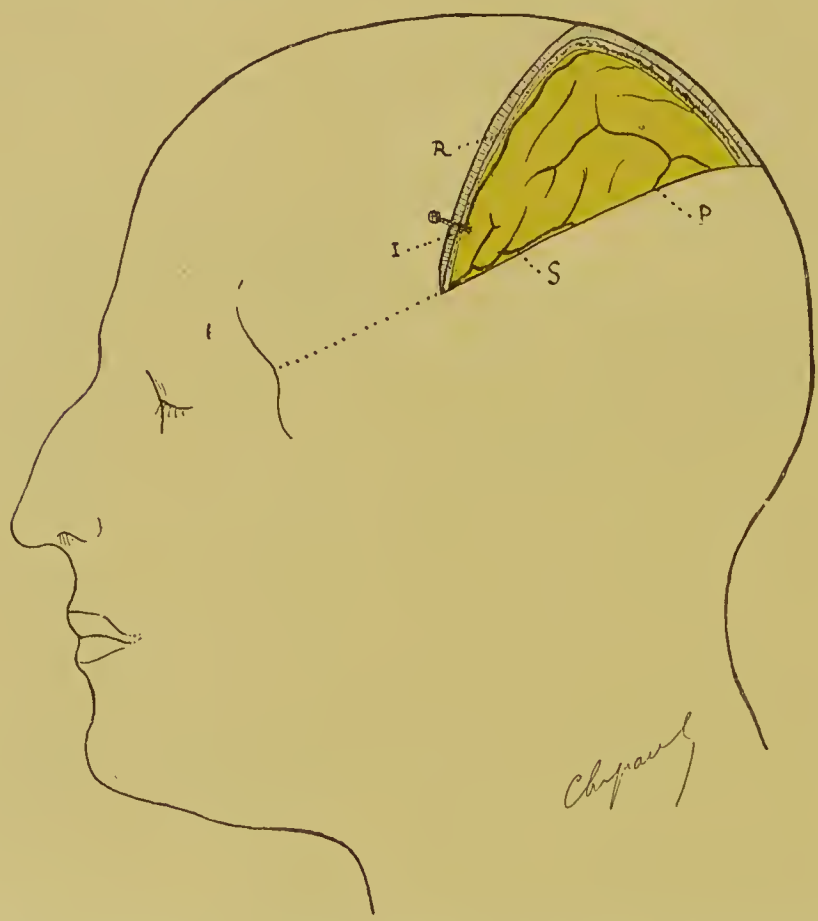

Fig. 160. — En enlevant le crâne et les méninges suivant l'un des segments déterminés par deux des lignes précédentes, on peut faire, à l'aide de clous ou de traits de pinceau, le report exact de l'un des points de la surface cérébrale au point correspondant de l'exocrâne.

tous les cas et pour tous les points de la surface cérébrale.

Elle ne demande du reste, pour tout appareil, qu'un mètre de ruban, qu'on trouve partout.

Ajoutons, comme renseignement accessoire, que nous avons, sur le cadavre, fixé les points correspondant à nos

dixièmes, soit par le procédé des fiches, soit en trépanant, incisant la dure-mère et colorant au bleu de méthylène la partie cérébrale correspondante. Ces techniques rapides et du reste très satisfaisantes nous étaient imposées par le temps très court pendant lequel nous avions chaque tête à notre disposition : têtes d'amphithéâtres d'hôpitaux, non utilisées pendant l'autopsie. Le nombre des sujets sur lesquels nous avons pu faire porter nos recherches est de 36, dont 15 enfants (2 nouveau-nés, 10 enfants de six mois à un an et demi, 3 de six à sept ans). Dans quelques cas seulement, 5 en tout, nous avons enlevé des tranches craniennes angulaires, correspondant au plus important de nos segments interlinéaires : segment interrolando-sylvien. Nous avons ainsi pu directement reporter sur le bord antérieur de la perte de substance cranienne les points divers à préciser du sillon de Rolando, et sur le bord postérieur les mêmes points de la scissure de Sylvius. Un trait de pinceau, une pointe, perpendiculaires à la surface, allant sur la tranche de ce bord du point étudié à l'exocrâne, nous donnaient le report avec une exactitude parfaite.

Pour les points intermédiaires aux deux bords, nous avons pu, dans deux cas, chez deux enfants, l'un d'un an, l'autre de sept ans, employer le procédé d'autogravure cérébrale de Debière et Le Fort. Après incision de la dure-mère à 1 centimètre des bords antérieur et postérieur de l'ouverture cranienne, nous relevions le segment ainsi délimité et, en le rabattant, dessinions sur sa face externe soigneusement desséchée les sillons et les circonvolutions. Le lambeau était suturé, les traits repassés à l'encre grasse, le segment de calotte réappliqué et, à l'aide de perforations à la drille, les indications endocraniennes reportées à l'exocrâne.

La diversité des moyens de vérification que nous avons employés nous autorise à dire que notre procédé, en même

temps qu'il est applicable à tous les crânes (point capital sur lequel nous tenons à revenir en terminant son étude), possède une exactitude chirurgicalement suffisante et comparable à celle des autres procédés cranio-topographiques jusqu'ici publiés.

2° RAPPORTS DES ORGANES INTRA-CRANIENS AVEC LES POINTS DE REPÈRE APPRÉCIABLES SUR LE CRANE DÉPOUILLÉ DE SES PARTIES MOLLES. — Nous venons de voir que fort peu de points de repère sont utilisables pour topographier sur le crâne revêtu de ses parties molles les organes contenus; trois sont du reste seulement nécessaires dans notre procédé.

Mais lorsqu'au cours de l'opération les parties molles épicraniennes sont reclinées, certains points de repère mal appréciables deviennent précis, et d'autres, — les lignes de sutures, — inappréciables jusque-là, deviennent très généralement visibles soit par leur tracé lui-même, soit par le léger bourrelet qui les révèle après la synostose. Il n'est donc pas sans intérêt que le chirurgien puisse les utiliser. Aussi allons-nous montrer, en revenant le moins possible sur ce qui a déja été dit, leurs relations avec les organes intra-craniens.

D'après la situation de l'extrémité supérieure du sillon de Rolando à 55 millimètres en arrière du bregma et de la scissure perpendiculaire externe généralement en avant du lambda, faits que nous connaissons, nous voyons tout d'abord que les lobes cérébraux ne répondent pas, comme le croyait Gratiolet, aux os homonymes ; ajoutons que le lobe temporal s'étend au-dessus de la suture temporo-pariétale. *L'aire de l'os pariétal est donc envahie en avant, en arrière et en bas aux dépens du lobe du même nom, par les lobes voisins.*

En outre, les sillons ou scissures qui limitent le lobe pariétal ne sont pas exactement parallèles aux sutures dont elles sont voisines.

Pour la *scissure perpendiculaire externe*, dont la longueur

est très minime, il nous suffit de dire que, perpendiculaire à la ligne médiane, elle s'écarte légèrement, en s'éloignant de cette ligne, de la suture occipito-temporale.

Le *sillon de Rolando* se rapproche, au contraire, de la suture fronto-pariétale en s'éloignant de la ligne médiane. Tandis que son extrémité supérieure est à 5 centimètres du bregma, la distance rolando-coronale inférieure n'est plus que de 25 à 30 millimètres. Ajoutons que l'extrémité inférieure du sillon de Rolando se trouve à 1 centimètre et demi au-dessus du sommet de la suture temporo-pariétale.

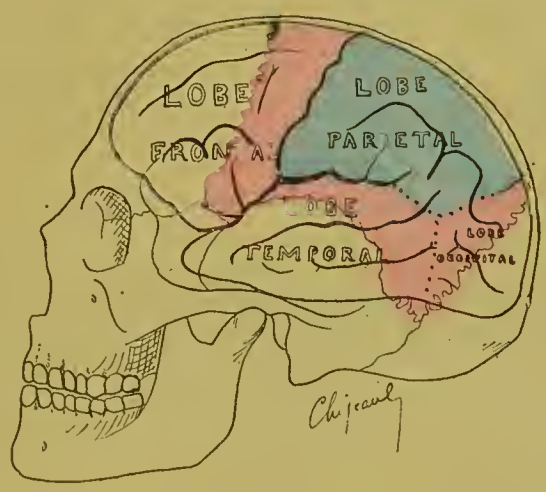

Fig. 161. — Le lobe pariétal est coloré en bleu ; la partie de l'os pariétal qui le déborde et qui recouvre les lobes environnants, en rose.

Le *sillon prérolandique* parallèle au sillon de Rolando est placé par Heftler à 20 millimètres en arrière de la suture coronale en haut, à 10 en bas; par Dana, à 4 millimètres en haut, à 2 en bas; par Horsley, immédiatement en arrière.

L'extrémité antérieure de la partie externe de la *scissure de Sylvius* correspond à l'angle postérieur du ptérion, ce que rend nécessaire la pénétration de l'apophyse d'Ingrassias dans la partie basale de la scissure (de la Foulhouze, Broca, Horsley,

Poirier). — C'est à quelques millimètres en arrière de cet angle postérieur que naît la branche verticale de la scissure. Nous l'avons toujours trouvée formant à peu près la corde d'un arc représenté par les premiers millimètres de la suture temporo-pariétale, la suture sphéno-pariétale et la partie régulière de la suture fronto-pariétale. — Après sa bifurcation, la scissure proprement dite suit la suture temporo-pariétale sur une longueur de 4 à 5 centimètres : exactement à son niveau (Bischoff, Heftler, Ecker, Broca), un peu au-dessus (de la Foulhouze, Horsley, Poirier, Le Fort), un peu au-dessous (Turner) ; on peut, étant donné que les variations sont fort minimes, considérer la concordance comme réelle. — Tout à fait en arrière, la scissure de Sylvius abandonne la suture, pour aller se terminer un peu au-dessous et en arrière de la bosse pariétale.

La pointe du *lobe temporal* se trouve logée sous la ptère. — Le sillon temporal parallèle est sous-jacent à la suture temporo-pariétale, à une distance de 1 centimètre et demi environ. — Le lobe temporal déborde très notablement en arrière la partie postérieure de cette suture et s'étend à peu près jusqu'à la partie descendante de la ligne courbe temporale supérieure.

Le *lobe occipital* est limité en bas et en avant par la suture mastoïdo-pariétale, en arrière et en bas par la ligne courbe occipitale supérieure, et descend très notablement au-dessous de la suture pariéto-occipitale.

Le *cervelet* correspond à l'occipital au-dessous de la ligne courbe supérieure.

CES RAPPORTS SUBISSENT QUELQUES MODIFICATIONS AVEC L'AGE ET LA FORME DU CRANE.

CHEZ L'ENFANT, d'après Hamy, le *lobe frontal* serait très notablement plus petit que chez l'adulte et le sillon de Rolando croiserait la suture fronto-pariétale à sa partie moyenne, pour

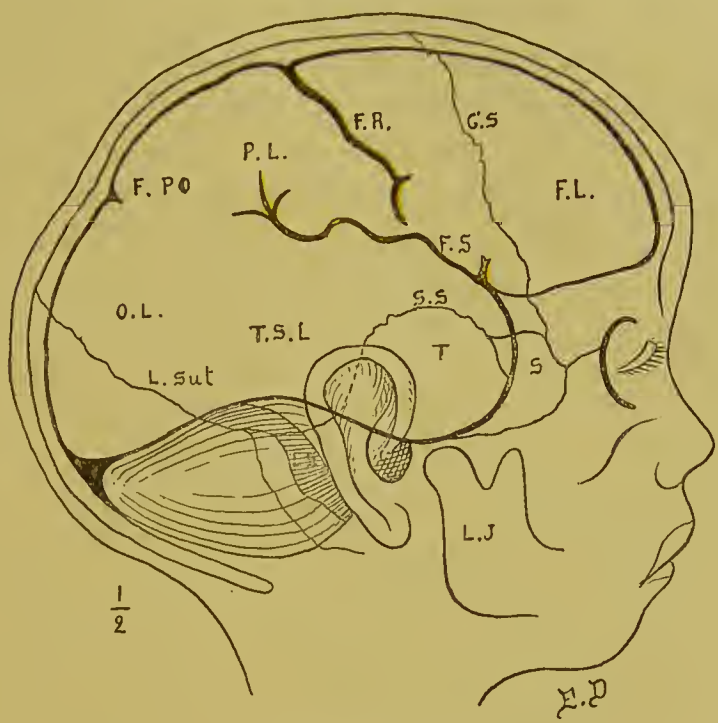

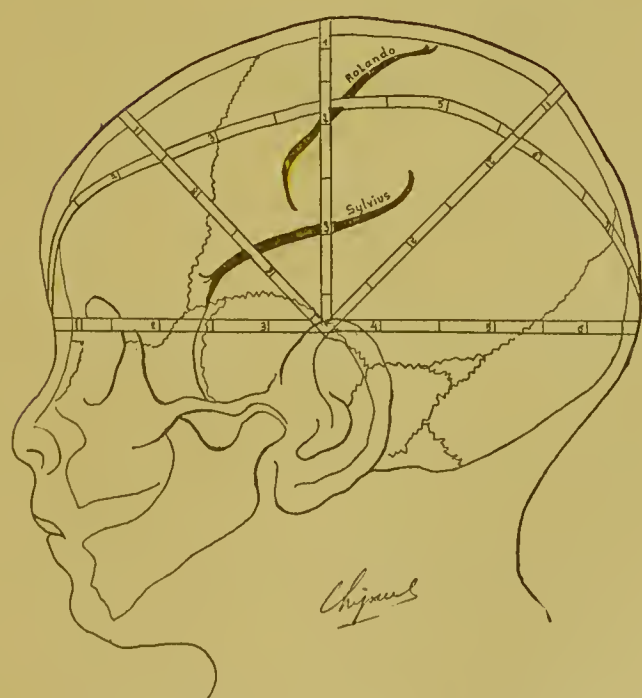

Fig. 162 et 163. — Les rapports des principaux sillons avec les sutures chez le nouveau-né, d'après Symington et Fraser.

aller cacher son tiers inférieur sous le frontal. Cela est inexact. Tous les auteurs qui ont étudié la question depuis, de la Foulhouze, Feré, Dana, Poirier, décrivent le sillon de Rolando comme situé, chez l'enfant, tout entier en arrière de la suture coronale. Son extrémité supérieure en serait éloignée de 30 millimètres lors de la naissance; de 47 ou 48 vers trois ans; du reste, le sillon, presque vertical chez l'enfant à terme, ne prend que peu à peu l'obliquité qu'il a chez l'adulte (Feré).

Fig. 164. — Les rapports des principaux sillons avec les sutures chez le nouveau-né, d'après Poirier.

Il en résulte que, chez l'enfant, le ptérion correspond à une partie du cerveau plus postérieure que chez l'adulte. « non au cap de la troisième circonvolution frontale, mais à sa queue », d'après Feré; ou plus bas : d'après M. Poirier, à la face inférieure du lobe frontal, vers la partie antérieure de la scissure de Sylvius; d'après Symington, à la pointe du lobe temporal, au niveau de la naissance du sillon parallèle.

La *scissure de Sylvius* est, chez le petit enfant, sous le pariétal dans toute son étendue, puis peu à peu s'abaisse

vers la suture temporo-pariétale et prend sa position définitive vers huit ou neuf ans, d'après Symington, ou, d'après M. Poirier, beaucoup plus tard, lorsque s'arrête le développement du cerveau et de la boîte cranienne.

La *scissure perpendiculaire externe* est chez l'enfant plus en avant, par rapport au lambda, que chez l'adulte.

En somme, il y a, entre l'enfant et l'adulte, des différences de rapports cérébro-craniens importantes. Ainsi que nous l'avons déjà dit, ces différences tiennent non à des modifications dans la forme ou le volume respectif des lobes, mais au défaut de parallélisme dans le développement des os du crâne. Elles sont donc sans influence sur les résultats donnés par notre procédé de cranio-topographie, qui considère la boîte cranienne comme un tout. Elles étaient cependant utiles à rappeler, le chirurgien ayant, dans le cours de son opération, sous les yeux une boîte cranienne dénudée et devant savoir qu'os et sutures ne répondent pas aux mêmes parties chez l'enfant que chez l'adulte.

Laissant de côté LES DIVERGENCES DES RAPPORTS CRANIO-CÉRÉBRAUX ENTRE L'ADULTE ET LE VIEILLARD, divergences qui paraissent décidément nulles, nous n'aurions qu'à répéter ces considérations générales à propos des DIVERGENCES INDIVIDUELLES, SEXUELLES, ETHNIQUES. — En effet, les *variations individuelles*, généralement minimes, sont encore rendues moins importantes par les différences qui existent souvent entre les deux hémisphères chez le même individu : « les unes et les autres ne dépassent jamais 2 centimètres. » (Poirier). — Les *variations sexuelles*, également fort peu importantes, tiennent simplement au volume de la tête. — Enfin, les *variations tenant à la forme du crâne* sont aussi très minimes : sur les cerveaux dolycocéphales, le sillon de Rolando et la scissure de Sylvius sont, il est vrai, plus obliques que sur les cerveaux brachycéphales ; il n'en peut être autrement, leurs extrémités inférieure

et supérieure occupant dans les deux cas proportionnellement la même place sur le bord interne du cerveau et la hauteur de cet organe étant moindre. Mais les divergences cranio-topographiques qui en résultent sont petites, même discutables. C'est ainsi que la distance corono-rolandique supérieure, moindre chez les dolycocéphales pour Passet et Chiaruggi, serait chez eux plus grande d'après Le Fort, égale d'après Woolongham et les mesures que nous avons prises sur deux crânes, l'un très dolycocéphale, l'autre très brachycéphale.

Après cette rapide revue des rapports du cerveau et de leurs variations avec le crâne dépouillé de ses parties molles, nous devons encore noter LES RAPPORTS AVEC LES SUTURES DES PRINCIPAUX VAISSEAUX INTRA-CRANIENS.

Ce que nous avons dit des relations du *sinus longitudinal* avec la ligne médiane est applicable à ses rapports avec la suture sagittale.

Le *sinus latéral* suit depuis l'inion la ligne courbe occipitale supérieure jusqu'à sa rencontre avec la ligne courbe temporale supérieure ; puis il répond au quadrant postéro-supérieur de la mastoïde avant de suivre le bord postérieur du rocher.

L'*artère méningée moyenne* pénètre dans le crâne par le trou sphéno-épineux, puis chemine sur la dure-mère en se creusant à la face interne de la paroi cranienne des sillons qui, surtout chez le vieillard, peuvent devenir des conduits entièrement osseux, logeant l'artère et ses branches. Celles-ci envoient à l'os de petits rameaux perpendiculaires, dont la rupture peut provoquer des hémorragies notables. — Entré dans le crâne, le tronc artériel se dirige en dehors pour se diviser, au bout de 2 centimètres environ, en deux branches, la première se divisant elle-même presque de suite, de sorte qu'il est d'usage de considérer trois branches principales : antérieure,

moyenne et postérieure, usage reposant sur une base un peu factice, car les anomalies de ces trois branches sont extrêmement fréquentes. Parfois, il n'y a sur une fort

Fig. 165. — Rapports de l'artère méningée moyenne et des sinus avec les sutures craniennes et les sillons cérébraux.

longue étendue que deux branches principales, l'antérieure ne donnant la moyenne que très haut; d'autres fois, et beaucoup plus souvent, branches antérieure, moyenne et postérieure se divisent, presque dès leur origine, chacune en deux ou trois rameaux d'importance à peu près égale,

si bien qu'à la face interne du pariétal s'allonge presque jusqu'à la ligne médiane un chevelu de rameaux parallèles, distants l'un de l'autre de 1 à 2 centimètres et envoyant chacun, en avant et en arrière, des ramuscules obliques très minimes.

D'ordinaire, la division antérieure de l'artère méningée moyenne se bifurque en branches antérieure et moyenne au niveau de l'angle ptérique postérieur.

En ce même point, le sinus sphéno-pariétal, venu de la veine ophtalmique, rejoint la branche antérieure en avant de laquelle il se place. Réunis, ils montent en arrière de la suture coronale, en s'en écartant de plus en plus : en bas, à quelques millimètres au-dessus du ptérion, la distance n'est que de 5 à 6 millimètres; en haut, elle est de 15 millimètres; la branche artérielle est alors quittée par le sinus sphéno-pariétal, qui se dirige en avant et va, divisé en plusieurs rameaux, se jeter dans les lacs sanguins situés en arrière du bregma.

La branche moyenne de l'artère méningée, née, comme la précédente, au niveau de l'angle ptérique postérieur, se dirige beaucoup plus obliquement en arrière; à quelques centimètres au-dessus de son origine, elle est déjà à 50 millimètres en arrière de la suture coronale. Vers la partie moyenne du pariétal, elle devient tout à fait sinueuse et ses rapports ne peuvent plus être précisés, à 30 millimètres près (Gérard Marchant).

La division postérieure, plus oblique et plus irrégulière encore, naît du tronc de l'artère, à 1 ou 2 centimètres en arrière de la suture ptérotemporale, croise la suture squameuse très obliquement à 2 ou 3 centimètres en arrière de l'angle ptérique postérieur, puis devient à peu près parallèle à la suture lambdoïde.

Si maintenant nous nous rappelons les rapports des sillons et des circonvolutions cérébrales avec les sutures, nous

conclurons sans peine que la branche antérieure de l'artère méningée moyenne répond à peu près au sillon précentral, la branche moyenne au sillon de Rolando ou à la circonvolution pariétale ascendante, la branche postérieure en partie à la scissure de Sylvius.

Conclusions.

Telles sont les notions de topographie cranio-encéphalique que nous avons cru nécessaire d'exposer.

Le chirurgien ayant en main un procédé qui lui permet de fixer à travers le crâne revêtu de ses parties molles la topographie des organes contenus, sans s'inquiéter de l'âge du sujet, du volume ni de la forme du crâne, se rappelant, en outre, au cours de l'opération, les rapports de ces organes avec les sutures et les points de repère qu'il met à découvert, appliquera, sans hésitation ni erreur de lieu et sans craindre de tomber sur ce qu'il ne cherche point, les procédés de chirurgie opératoire cranio-cérébrale, que nous allons maintenant étudier.

BIBLIOGRAPHIE

Anderson et Makins, Experiments in cranio-cerebral topography (*The Journ. of Anatomy*, 1889, p. 455). — D'Antona, La nuova chirurgia del sistema nervoso centrale (cervello, cervelletto, midollo spinale), vol. I ; Napoli, 1893. — Bischoff, Die Grosshirnwindungen des Menschen ; Inaug Diss. zu München, 1868. — Broca, Remarques sur le siège de la faculté du langage articulé, suivies d'une observation d'aphémie (*Bull. Soc. Anat.*, 1861, 2e série, t. VI, p. 330-357). — Sur la topographie cranio-cérébrale ou les rapports anatomiques du crâne et du cerveau (*Revue d'Anthrop.*, 1876, 2e série, t. V, p. 193-248). — Topographie cranio-cérébrale. Position relative des diverses parties du crâne et des diverses parties du cerveau (*Revue d'Anthrop.*,

1876, t. V, p. 278-298). — Note sur la topographie cérébrale et sur quelques points de l'histoire des circonvolutions (*Bull. de l'Académie de médecine*, 1876, p. 824-834). — Sur la topographie cérébrale comparée de l'homme et du cynocéphale sphinx (*Bull. Soc. Anthrop.*, 1877, 2e série, t. XII, p. 262-270). — Sur la nomenclature cérébrale (*Bull. Soc. Anthrop.*, 1877, 2e série, t. XII, p. 614-618). — Nomenclature cérébrale. Dénomination des divisions et subdivisions des hémisphères et des anfractuosités de leur surface (*Revue d'Anthrop.*, 1878, 2e série, t. III, p. 193-236). — Description élémentaire des circonvolutions cérébrales de l'homme, d'après le cerveau schématique (*Revue d'Anthrop.*, 1883, 1re série, t. VI, p. 1-34, 193-210, 385-405; et 1884, t. VII, p. 1-21). — Mémoires sur le cerveau de l'homme et des primates, avec une introduction et des notes par S. Pozzi, vol. in-8°; Paris, 1888. — Charpy, Les centres nerveux, vol. in-8°; Guillau, Montauban, 1889. — Chiaruggi, La forma del cervello umano (Tesi Sienna, 1886). — Clado, Topographie cranio-cérébrale (7e Congrès de chirurgie, 1893. *Procès-verbaux et mémoires*, p. 740). — Dana, On cranio-cerebral topography (*The medical Record*, 1889, t. I, p. 29). — Debierre, Travaux récents en topographie cranio-cérébrale (*Gazette hebdomadaire*, 1890, p. 254). — La topographie cranio-cérébrale : un nouveau procédé et un nouvel instrument (*Verh. des X med. Congress zu Berlin*, 1890, Bd II, p. 49). — De la Foulhouze, Recherches sur les rapports anatomiques du cerveau avec la voûte du crâne chez les enfants. Th. Paris, 1876. — Duchaine, Des ruptures de l'artère méningée moyenne. Th. Paris, 1889-90. — Ecker, Ueber die Methoden zur Ermittlung der topogr. Beziehungen zwischen Hirnoberflœche und Schœdel (*Archiv. für Anthrop.*, 1878, Bd X, p. 233-241). — Feré, Note sur quelques points de la topographie du cerveau (*Bull. Soc. Anat.*, 1875, p. 828). — Bosses occipitales (*Bull. Soc. Anat.*, 1877, p. 205). — Contribution à l'étude du développement du cerveau considéré dans ses rapports avec le crâne (*Bull. Soc. Anat.*, 1877, p. 478). — Note sur le développement du cerveau considéré dans ses rapports avec le crâne (*Revue d'Anthrop.*, 1879, p. 661). — Nouvelles recherches sur la topographie cranio-cérébrale (*Revue d'Anthrop.*, 1881, p. 468). — Traité élémentaire d'anatomie médicale du système nerveux, vol. in-8°; Paris, librairie du Progrès, 1886. — Les épilepsies et les épileptiques, vol. in-8°; Paris, Alcan, 1890. — Fraser, A guide to the operations on the Brain, in-fol., with photog.; London, Churchill, 1890. — René Le Fort, La topographie cranio-cérébrale. Applications chirurgicales. Th. Paris, 1890. — Gavoy, Atlas d'anatomie topographique du cerveau et des localisations cérébrales, in-quarto; Paris, Masson, 1882. — Giacomini, Variétés des circonvolutions cérébrales chez l'homme (*Archives italiennes*

de Biologie, 1882, t. I, p. 231). — Guida allo studo dell circonvoluzione cerebrale del nomo (Torino, 1884). — GRATIOLET, in LEURET et GRATIOLET, Anatomie comparée du système nerveux; Paris, Baillère, 1853-54, t. II, p. 124. — HARE, On a method of determining the position of the fissure of Rolando and some other cerebral fissures in the living subject (*Journ. of Anat. and Phys.*, 1884, t. XVIII, p. 174); et in BYRON BRAMWELL, Intra-cranial tumors, vol. in-8°; Edinburgh, 1888, Chapter XI by HARE. — HEFTLER, Izviling golovnavo mozga on tchelovieka i otnocherria ich ksiodon tcherepa (*Mediko-khirurguitcheskaïa Akademia Saint-Petersbourg*, 5 mai 1873). — HORSLEY, A note on the means of topographical diagnosis of local disease affecting the so-called motor region of the cerebral cortex (*Am. Journ. of med. sc.*, 1887, t. I, p. 342); et in CUNNINGHAM, Contribution to the surface anatomy of the cerebral hemispheres, with a chapter upon cranio-cerebral topography, by V. HORSLEY (*Roy. Irish. Acad. mem. Dublin*, 1892, t. VII, p. 358, 8 pl.). — JACOBSON, On middle meningeal hemorrhage (*Guy's hospital Reports*, 1886, p. 322). — KEEN, A description of a proposed operation to tap and drain the ventricles as a definite surgical procedure (*Medical News*, 1888, t. I, p. 603). — KŒHLER, Ueber die Methoden die Lage und Richtung des Hirnwindungen und Furchen an der Aussenflache des Kopfes zu bestimmen (*Deutsche Zeitsch. f. Chirurgie*, t. XXI, p. 570, an 1886). — KRŒNLEIN, Geheilte Trepanation wegen Ruptur der Arteria meningea media (*Corresp. Bl. f. Schweizer Ærzte*, 1885, p. 342). — LUCAS-CHAMPIONNIÈRE, La trépanation guidée par les localisations cérébrales, br. in-8°; Paris, Delahaye, 1878. — MALGAIGNE, De la ponction du crâne dans l'hydrocéphale chronique (*Bull. gén. Thérap.*, 1840, t. XIX, p. 226-238). — MARCHANT, Les épanchements sanguins intra-craniens consécutifs au traumatisme. Th. Paris, 1881. — MULLER, Ueber die Topographische Beziehungen des Hirns zum Schœdeldach (*I. D. zu Berne*, 1889). — POIRIER, Topographie cranio-encéphalique et trépanation, br. in-8°; Paris, Lecrosnier, 1890. — POZZI, Des localisations cérébrales et des rapports du crâne avec le cerveau au point de vue des indications du trépan (*Archives générales de Médecine*, 1877, t. I, p. 442). — REID, Observations on the relation of the principal fissures and convolutions of the cerebrum to the outer surface of the skull (*Lancet*, 1884, t. II, p. 539). — SEELIGMULLER, Notiz über das Topographische Verhæltniss der Furchen und Windungen des Gehirns zu den Nœhten des Schœdels (*Arch. f. Psychiatrie*, an 1877, Bd VIII, p. 327). — SLOCKER DE LA POLA, Estudio critico-grafico de topografia cranco-cerebral, con aplication a la cirurgia, in-8°; Madrid, 1892. — SYMINGTON, The anatomy of the Child., in-fol., with plates; Edinburgh, 1887. — TURNER, An illustration of the relations of the convolutions of the human

cerebrum to the outer surface of the skull (*Journ. of Anat. and Phys.*, 1874, t. VIII, p. 359). — Vogt, Beitræge zur Symptomatologie und Therapie complicirter Schœdelverletzungen; Zerreissung der Art. Meningea media und deren Ligatur (*Deutsche Zeitschrift f. Chirurgie*, 1872, Bd II, p. 165). — Warnots et Laurent, Les localisations cérébrales et la topographie cranio-encéphalique, br. in-8°; Bruxelles, 1893. — Winkler, Een proeve on met behulp van driehœksmeting de betrekkelyke ligging der windingen en sleuven van de groote hersened tegenover de door huid bedekte schedeloppervlakte te bepalen (*Weekblad*, 1892, t. II, p. 158). — Woolongham, Recherches de topographie cranio-cérébrale. Détermination des rapports du sillon de Rolando et de la scissure de Sylvius avec la boîte cranienne. Th. Lille, 1891, n° 46. — Zernov, L'encéphalomètre (*Revue générale de clinique et de thérapeutique*, 1890, p. 303).

CHAPITRE III

RÉSECTIONS PÉNÉTRANTES DE LA VOUTE CRANIENNE

I. — *Préparatifs cranio-topographiques et antiseptiques.*

La veille de toute opération sur la voûte cranienne, le chirurgien doit raser complètement la tête du malade, la laver au savon et à l'eau ou bien à l'infusion de *Quillaja saponaria* (Lucas-Championnière), puis à l'éther, puis à l'alcool, puis au sublimé, en prenant bien soin que, pendant ces manœuvres, les liquides ne pénètrent point dans les yeux. Si l'opération se fait à la région frontale inférieure, il nettoiera les paupières et les angles de l'œil avec une solution boriquée tiède à 4/100. Si l'opération doit être proche de l'oreille, il n'oubliera pas de désinfecter ses replis, siège si fréquent de débris épithéliaux; il seringuera le conduit auditif externe avec une solution boriquée, puis le bourrera soit de poudre d'acide borique, soit de gaze iodoformée.

Enfin, il recouvrira jusqu'au lendemain les parties rendues aseptiques avec des compresses de gaze au sublimé, trempées dans une solution de bichlorure à 1/1000 (une solution plus forte provoquant de l'érythème), puis avec du coton hydrophile et des bandes immobilisatrices. Ce pansement sera soigneusement et strictement occlusif.

Horsley recommande, et c'est une excellente précaution, dans les cas où les mesures cranio-topographiques sont nécessaires, de les prendre, si cela est possible, la veille de l'opération et d'indiquer sur la peau du crâne soit le sillon de Rolando, soit la scissure de Sylvius, soit d'une façon plus exacte le point où l'on suppose que devra porter le centre de la trépanation. Ces manœuvres seront faites après le rasage de la tête (ce qui est indispensable pour bien voir les points de repère et prendre des mesures précises) et avant la désinfection définitive. Si bien qu'on doit marquer centres et lignes sur la peau du crâne avec une substance que n'effacent point les lavages. Le simple crayon de nitrate d'argent, qui se trouve dans toutes les mains, remplira parfaitement cette condition.

II. — *L'opération.*

Au moment où l'on doit opérer, le malade est endormi ; la tête, lavée de nouveau au sublimé, reposant largement sur un coussin de sable recouvert de compresses antiseptiques, est placée de manière que le côté à opérer soit bien sous les yeux du chirurgien.

Les points ou les lignes indiqués au nitrate sont précisés sur l'os lui-même en enfonçant à leur niveau, bien perpendiculairement à la surface, d'un coup sec et léger de maillet, une pointe stérilisée de 6 à 7 millimètres de long : précaution rendue indispensable par ce fait qu'une fois les parties molles décollées et soulevées, les points de repère topographiques pris la veille seront perdus et ne pourraient même pas être retrouvés en rabattant le lambeau, qui s'est rétracté considérablement et, dès lors, a perdu ses rapports précis.

INCISION DES PARTIES MOLLES. — La section des parties molles épicraniennes, pour laquelle un bistouri à lame convexe

est excellent, peut se faire du reste suivant des tracés bien différents.

La plupart des chirurgiens antérieurs à ces trente dernières années employaient l'incision cruciale ; elle est encore recommandée par beaucoup d'auteurs, si bien que M. Ollier dit, en

Fig. 166. — Incision cruciale, d'après A. Cruce.

1889, dans son *Traité des résections :* « l'incision usuelle est l'incision cruciale. »

On a taillé aussi des lambeaux en ⅂ (Lanfranc, Guy de Chauliac, etc.), en X (van Swieten), en T, en Z (Lucas-Championnière).

A notre avis, et nous ne faisons que suivre l'opinion de presque tous les opérateurs actuels, la plus simple et la meilleure incision est l'incision en ∩, que l'on pourra faire aussi grande qu'on voudra, qui sera bien nourrie par son pédicule placé du côté de la base du crâne et qui se rabattra toute seule pendant l'opération, laissant largement à jour le champ opératoire.

Si l'on veut détruire le périoste, on le laisse adhérent à l'os, sur lequel on le rugine, comme faisaient Velpeau,

Sedillot, Malgaigne, ou avec lequel on l'enlève, après l'avoir simplement incisé pour le passage des instruments. Si, ce qui est la règle, on veut le conserver, « l'incision doit aller du premier coup jusqu'à l'os; on a ainsi des lambeaux cutanéo-périostiques dans lesquels le périoste conservera tous ses éléments de vitalité. Il ne faut jamais détacher les parties molles du périoste et séparer deux plans de lambeaux. En



Fig. 167. — Rugine du professeur Lannelongue, pour le périoste cranien.

détachant le périoste isolément, on fait une opération plus longue et qui expose cette membrane à s'atrophier et à se mortifier. » (Ollier).

L'incision des parties molles doit éviter, si faire se peut, les troncs artériels sus-orbitaire (qui sort de l'orbite par l'échancrure sus-orbitaire), temporal superficiel (qui monte en avant du tragus), occipital (qui se trouve sur la ligne courbe supérieure, à 5 ou 6 centimètres de l'inion). Cette précaution est le meilleur moyen d'assurer la nutrition du lambeau et de diminuer l'hémorragie qui, malgré les soins qu'on prendra, sera très considérable. Le cerclage pré-opératoire de la tête à l'aide de liens en caoutchouc passant au-dessus de la protubérance occipitale, au-dessus des oreilles, du front, a satisfait les uns, mécontenté les autres (Allen Starr). Nous lui reprocherons surtout de limiter l'action du chirurgien du côté de la base et de pouvoir glisser vers le sommet de la tête, au cours de l'intervention. Il semble donc qu'il faille préférer l'hémostase directe des bords du lambeau, bords qui seuls saignent à l'exclusion presque absolue de sa face profonde. Le pincement des artères, rétractiles dans leur gaine comme toutes les artères, est difficile avec les pinces hémostatiques ; mais, dit

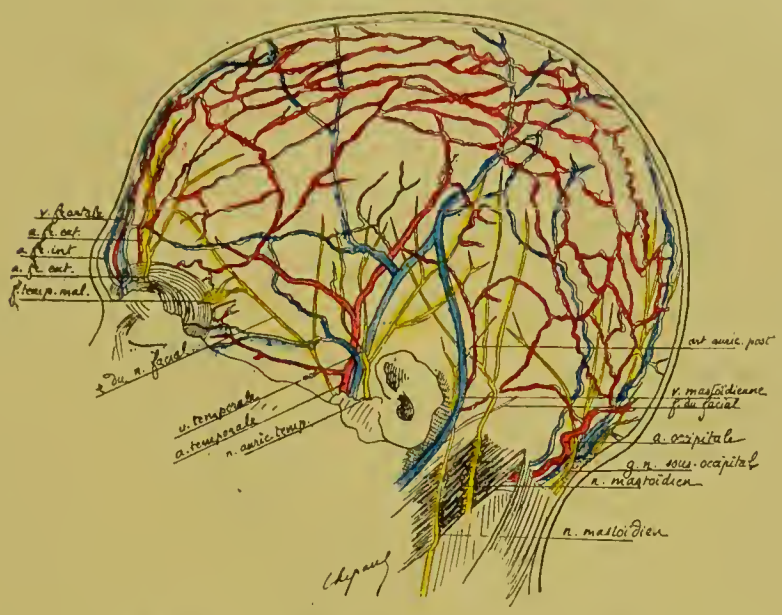

Fig. 168. — Artères, veines et nerfs du péricrâne, d'après Poirier.

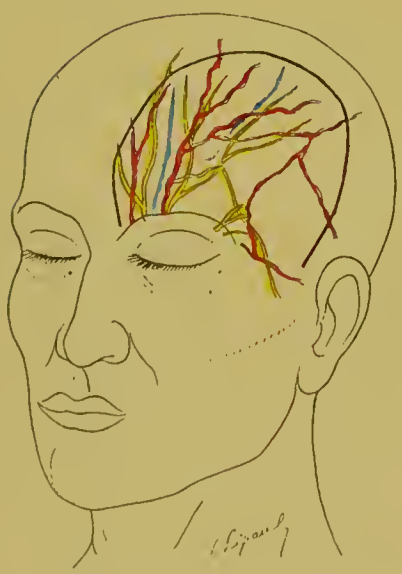

Fig. 169. — Lambeau frontal en ∩. On constate sur cette figure que le lambeau sera bien nourri et bien innervé.

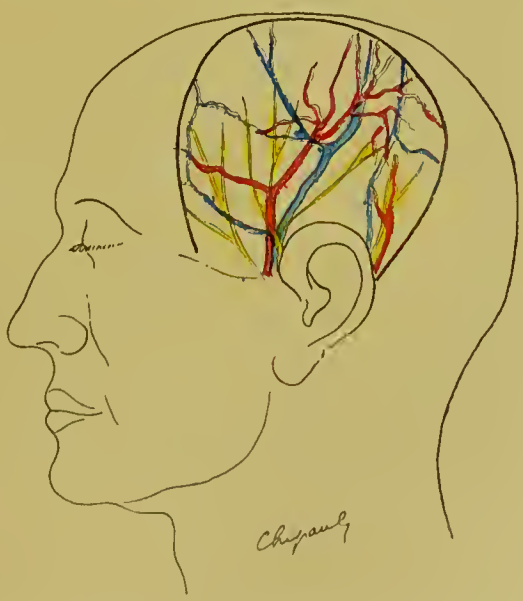

Fig. 170. — Lambeau temporal en ∩.

M. Poirier, « leur ligature à l'aide d'un fin tenaculum ne l'est pas. » D'autres préfèrent saisir l'épaisseur entière du lambeau avec des pinces en T, ou bien avec des pinces analogues *à celles en bois* qui servent à attacher le linge. « L'écrasement des bords du lambeau est réel, mais indifférent, à cause de leur vitalité. » (Franck et Church).

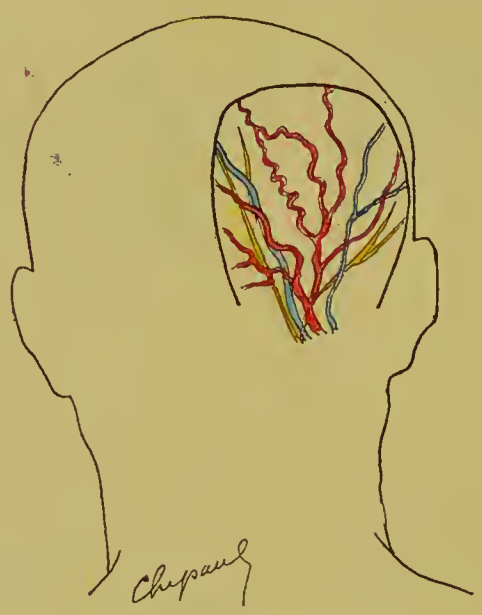

Fig. 171. — Lambeau occipital en ∩.

L'hémostase épicranienne est particulièrement difficile à la nuque et à la tempe, où le cuir chevelu est doublé de muscles volumineux. Il est du reste tout à fait inutile de recourir, même en ces régions, à des incisions spéciales. En particulier, l'incision en V, recommandée à la région temporale, surtout pour épargner les nerfs du muscle crotaphyte et empêcher la déviation du maxillaire inférieur par contraction du muscle antagoniste, ne vaut pas l'incision ordinaire en ∩ avec réclinaison et même au besoin désinsertion du muscle.

QUELQUES MOTS SUR LES VARIATIONS D'ÉPAISSEUR DU CRANE NORMAL ET SUR LES VARIATIONS D'ADHÉRENCE

DES MÉNINGES. — L'hémostase assurée, le champ opératoire débarrassé du plus de pinces possible, le chirurgien doit, avant d'attaquer la voûte cranienne, se rappeler que son épaisseur et son adhérence à la dure-mère varient notablement, en dehors de toute modification pathologique, avec l'âge et le point considéré.

Chez l'enfant, la voûte cranienne, membraneuse au niveau des fontanelles qui se rétrécissent peu à peu, est, aux endroits ossifiés, si mince et si flexible, que Theden a proposé pour l'ouvrir « de racler l'os avec du verre, puis, une perforation faite, de le couper au ciseau. » Chez le vieillard, par suite de « l'atrophie sénile, » les pariétaux peuvent se réduire à peu près uniquement à la table interne, de l'épaisseur d'un millimètre. Chez l'adulte lui-même, il y a, d'un crâne à l'autre, des différences d'épaisseur considérables que l'on peut en partie prévoir; en effet, M. Manouvrier a démontré qu'il y a corrélation réelle entre cette épaisseur et le développement général du squelette : sur un sujet à os frêles et à boîte cranienne volumineuse, le crâne sera probablement mince ; sur un sujet à squelette massif et à petite boîte cranienne, il sera probablement épais. Indépendamment de ces variations individuelles, l'épaisseur varie suivant la région considérée : elle atteint son maximum (10 à 12 millimètres) au niveau de l'inion, descend à 6 ou 7 sur l'occipital et le frontal, pour ne pas dépasser 2 à 3 millimètres sur les pariétaux et au niveau des sinus. Enfin, la table interne n'est point parallèle à l'externe. Elle offre des saillies et des dépressions correspondant aux variations d'épaisseur de la couche diploïque.

A la face interne de la voûte, la dure-mère adhère plus ou moins : plus chez l'enfant, à cause des innombrables vaisseaux qui vont de la membrane à l'os et par l'intermédiaire desquels elle fait au niveau des sutures vraiment corps avec le tissu fibreux interosseux. Chez le vieillard, où les granula-

tions de Pacchioni pénètrent la table interne et même le diploé, l'adhérence est également très marquée. C'est chez l'adulte qu'elle est la moindre, ne restant notable qu'au

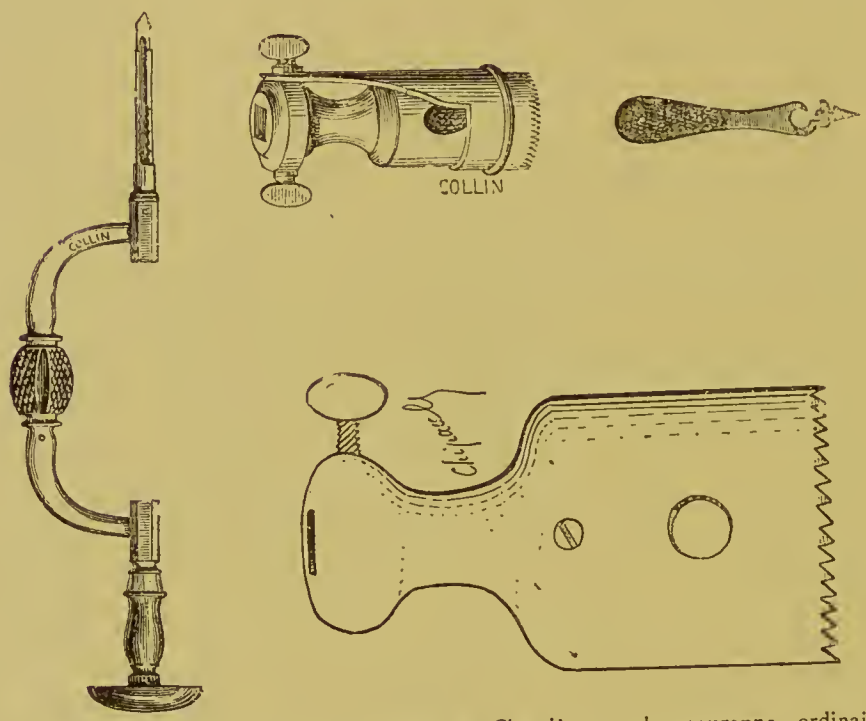

Fig. 172, 173, 174 et 175. — Trépan de Charrière. — La couronne ordinaire du trépan Charrière, avec curseur. — Tire-fond. — Couronne de Lucas-Championnière, sans curseur.

niveau des sinus, où les connexions vasculaires sont particulièrement importantes.

Ce ne sont du reste point là des raisons pour ne pas ouvrir la voûte au niveau des sutures et des sinus.

Les sillons ou canaux que se creusent l'artère méningée et ses veines à la face interne du crâne ne rendent pas non plus inabordable la zone qui leur correspond : fait heureux, car cette zone répond justement à l'aire motrice et chirurgicale de l'écorce.

Il faut simplement être, en ces divers points, particulière-

ment prudent, prévoir la lésion vasculaire possible pour ne point s'en effrayer, et la traiter de suite suivant les règles que nous établirons plus tard.

En somme, on peut ouvrir la voûte cranienne partout. C'est là un fait d'une grande importance, contraire aux données classiques, et sur lequel nous tenions à dire notre opinion avant d'étudier les instruments et la technique de cette ouverture elle-même.

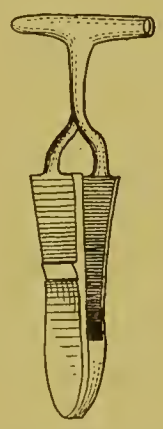

Fig. 176. — Pince en T, pour lambeaux épicraniens, de Franck et Church.

OUVERTURE DU CRANE AU TRÉPAN. — Jusqu'à ces dernières années, le trépan était le seul instrument employé pour perforer le crâne, et, comme on avait à peu près laissé de côté les trépans exfoliatifs et perforatifs, on employait presque uniquement LE TRÉPAN A COURONNE ET POINT D'APPUI CENTRAL, PRESQUE TOUJOURS MODÈLE BICHAT.

Cet instrument est un vilebrequin dont la mèche se compose de deux pièces principales : 1° d'une tige perforatrice ou pyramide qui agit comme un foret, s'implante dans l'os au point voulu au début de l'opération et sert d'axe à la mèche proprement dite ; 2° d'un tube cylindrique d'acier trempé et taillé en scie par un bout, d'où le nom de cou-

ronne. Cette pièce, apte à découper une rondelle d'os, pourvu qu'on la fasse tourner sur un axe immuable, se monte sur la tige ou pyramide et s'y fixe à la hauteur voulue. La couronne porte à l'extérieur une bague mobile ou curseur annulaire que l'on fixe à la hauteur que l'on veut et qui limite la pénétration.

Pour se servir de cet instrument, « l'opérateur, dit le professeur Farabeuf, place d'abord le curseur limitatif de la pénétration à une distance en rapport avec l'épaisseur qu'il suppose à l'os à trépaner. Mais il reste en deçà du nécessaire probable, remettant à plus tard de donner 1 ou 2 millimètres de liberté de plus à la scie. Puis, ayant fait saillir la pyramide de quelques millimètres, il l'applique au point voulu, bien perpendiculairement à la surface, et tourne dans le bon sens déterminé d'avance par l'examen de la denture de la couronne. L'instrument ne doit pas osciller; la main gauche de l'opérateur tient la palette et fournit appui au menton qui lui donne la fixité. La main droite, après avoir posé la pointe de la pyramide sur le point désigné, a donc saisi la boule et tourne jusqu'à ce que la couronne elle-même ait atteint la surface osseuse et tracé sa voie à une profondeur suffisante pour pouvoir se passer désormais de l'axe formé par la pyramide. Il faut, en effet, faire rentrer celle-ci, qui jusqu'à présent débordait, sans quoi elle pénétrerait dans le cerveau. On la fait rentrer à plusieurs centimètres, c'est-à-dire que l'on fait descendre la couronne d'autant, afin de faire place dans sa cavité au petit piton à vis conique qu'il faut dès à présent implanter dans le trou central creusé par la pyramide. Quand ce piton à vis est solide en place, on reprend la trépanation : le bruit de l'instrument renseigne sur la compacité du tissu osseux; mais il ne faut pas trop s'y fier, non plus qu'à l'abondance de l'hémorragie ou à la résistance éprouvée.

« Aussitôt que l'on soupçonne que l'on approche de la dure-mère, il faut regarder, brosser la rainure et la sonder. Si, à la première exploration, on constate que le travail est loin d'être terminé, et ce doit être, on place le curseur limitatif en conséquence, mais toujours avec prudence. En général, à cause de l'inégale épaisseur de tous les points de la rondelle, la section est accomplie d'un côté avant de l'être tout autour. Un peu d'inclinaison du trépan remédie à la chose; enfin, la rondelle ne tenant plus guère, on l'ébranle avec un crochet qui s'adapte au piton vissé et l'on rompt les dernières fibres osseuses. Il faut alors décoller la pièce mobilisée de la dure-mère sous-jacente, et, pour ce faire, la soulever légèrement dans tous les sens successivement, jusqu'à ce qu'elle se détache.

« On nettoie la plaie, on régularise le bord plus ou moins esquilleux de la table interne avec le couteau lenticulaire ».

Ollier n'aime pas le tire-fond, qui peut enfoncer la rondelle : « On doit essayer de la soulever par un élévatoire ou la saisir avec des pinces dont une des branches est enfoncée dans le trou fait par la pyramide et l'autre dans le sillon circulaire tracé par la couronne. »

La grosse difficulté de la trépanation est de savoir à quelle profondeur de la paroi on est, si l'on traverse le diploé ou si l'on attaque la lame vitrée. Pour être fixé sur ce point, Velpeau recommandait d'essayer de temps en temps, à l'aide de l'élévatoire, d'enlever le disque osseux circonscrit par la couronne et de cesser définitivement d'agir avec le trépan dès que se fait entendre un bruit de craquement spécial, « qu'il est impossible de confondre avec aucun autre et qui indique qu'on arrive aux membranes. » Malgaigne, après avoir dit que la couleur de la sciure osseuse ne peut être d'aucun secours sur le vivant, conseillait de percuter le fond de la rainure avec un stylet, qui donne un son clair quand on est sur

la lame vitrée et un son mat quand on est sur le diploé. Jules Roux, de Marseille, préconisait systématiquement d'enlever la rondelle avant que la lame vitrée ne soit atteinte, ne la faisant basculer avec un levier. Ce mouvement de bascule brise la lame, que l'on enlève ensuite à l'élévatoire.

On voit à quoi se réduit la nuance de technique que Roux avait baptisée du gros mot de « trépanation par évulsion », en l'opposant à la méthode ancienne.

Ajoutons que M. Lucas-Championnière se sert d'une couronne sans curseur, qui, tout en étant excellente au point de vue de l'antisepsie et de la simplicité, exige de la part de l'opérateur une grande habitude et une grande légèreté de main.

A côté du trépan de Bichat-Charrière, dont nous venons de décrire les pièces et la manœuvre, nous allons, sans entrer dans le détail des nombreuses variétés de trépans que nous citons dans la bibliographie placée à la fin de ce chapitre, en signaler trois espèces d'un intérêt particulier. Ce sont :

1° LA TRÉPHINE DITE ANGLAISE, « qui ne diffère du trépan à arbre que parce que le vilebrequin est remplacé par une poignée perpendiculaire à la tige qui porte la couronne. Elle se manœuvre comme une vrille ou un tire-bouchon. Les tréphines peuvent être munies d'un encliquetage Breguet, qui permet à la main de revenir de la supination à la pronation sans lâcher prise, sans dérailler et sans ramener la couronne sur ses pas. Les dents de celle-ci sont, en conséquence, dirigées, taillées pour mordre dans un seul sens, celui qui correspond au mouvement de vrille ou de tire-bouchon. » (Farabeuf).

2° LA TRÉPHINE DE POULET. « Cet instrument, construit en 1878 par M. Collin, est disposé de telle sorte que le point d'appui est pris autour de la couronne ; il se compose de deux parties, l'une destinée à scier l'os, l'autre extérieure prend le point d'appui. La portion centrale est une tige d'acier

terminée par une couronne cylindrique dentée. Cette tige porte à sa partie supérieure un pas de vis gradué sur lequel se meut un curseur destiné à servir de point d'arrêt et à limiter le jeu de l'instrument. Sur l'extrémité de cette tige se monte un manchon horizontal comme pour la tréphine ordinaire. La

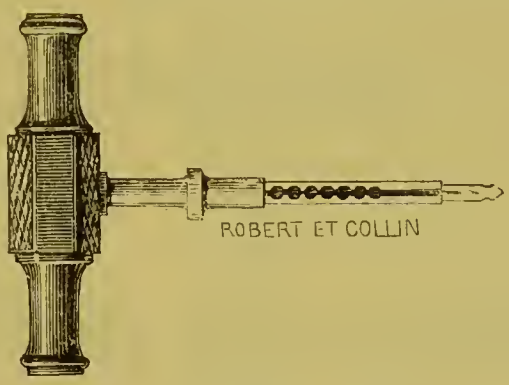

Fig. 177. — Manche de tréphine.

seconde partie se compose de cinq tiges métalliques ou d'un cylindre plein qui se terminent en haut et en bas par deux pièces d'acier percées à leur centre. La pièce inférieure dans laquelle est encadrée une rondelle de liège destinée à presser sur l'os est assez largement évidée pour laisser passer la couronne de trépan. La tige d'acier qui porte la couronne passe dans la pièce supérieure; une petite mortaise creusée dans ce conduit permet également le passage d'un point d'arrêt placé sur la tige. Deux poignées s'adaptent à la plate-forme supérieure et servent à appuyer fortement l'instrument sur le crâne. Enfin, un ressort à boudin qui s'appuie d'une part sur la partie supérieure de la couronne et en haut sur la face inférieure de la plate-forme supérieure relie entre elles les deux parties de l'instrument.

« Pour se servir de l'instrument, le chirurgien après l'avoir armé, saisit le cylindre de la main gauche et de la droite tire sur le manche, de manière à faire sortir le point d'arrêt, l'amener au-dessus de la plate-forme et le fixe par un mouvement

de rotation. On fait glisser de bas en haut l'épaisseur présumée de la couronne. Le trépan désarmé et ramené dans sa première position est appliqué bien exactement au point où l'on doit pratiquer l'opération. L'aide appuie sur la poignée qu'il maintient solidement et perpendiculairement pendant que le



Fig. 178. — Tréphine de Poulet.

chirurgien se sert du manche comme d'une tréphine ou comme d'un tire-bouchon, sans exercer de force, surtout au commencement et à la fin. Au lieu de faire marcher les dents de la scie de gauche à droite, sens où elles ont de la peine à mordre la lame vitrée, il est commode en commençant de faire deux ou trois tours de droite à gauche pour tracer plus facilement le premier sillon. L'action du ressort vient en aide au chirurgien, ce qui rend l'opération beaucoup moins laborieuse qu'avec le trépan simple ou tréphine. On est averti que l'opération est terminée lorsque les mouvements de rotation s'exécutent sans résistance ; il faut alors

enlever l'instrument, essayer de mobiliser la rondelle avec une spatule ou, si l'on juge l'adhérence trop grande, desserrer un peu le curseur pour donner un peu de jeu à la couronne. »

« Outre l'avantage de la célérité et de la régularité, ajoute M. Poulet, ce trépan en présente un autre qui ne saurait lui être contesté : lorsqu'on juge nécessaire d'agrandir l'ouverture sur un point, après la première application, il suffit de déplacer un peu l'axe de l'instrument, on obtient ainsi des petits croissants aussi minces que l'on veut, ce qu'on ne peut réaliser avec le trépan à pyramide, qui a toujours besoin d'un

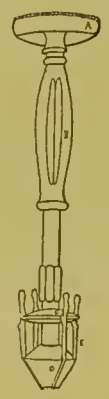

Fig. 179. — « Tome-trefin » de Tauber. A palette, B manche, C concentrateur, E lames coupantes, O couronne.

Fig. 180. — Orifices coniques creusés avec le « tome-trefin » ; rondelles replacées et légèrement enfoncées au-dessous du niveau de la surface externe du crâne.

point d'appui central et enlève au moins les deux tiers d'une couronne. Il faut en moyenne de dix à douze tours pour enlever une rondelle de trépan. »

3° Le « TOME-TREFIN », décrit récemment par Tauber (1892), est un dérivé indirect des anciens trépans à couronne conique et, comme eux, il présente l'avantage de rendre impossible la pénétration de l'instrument dans le crâne.

« L'instrument, dit l'auteur, se compose d'un axe métallique portant : 1° en haut une palette circulaire métallique de 6 centimètres de diamètre ; 2° en bas, la couronne constituée par un cône métallique massif de 13 millimètres de haut, 20 de

diamètre à sa base et 15 à son extrémité inférieure; celle-ci est munie à son centre d'une pyramide fixe de 3 à 4 millimètres de longueur; sur la surface externe du cône sont creusés six sillons verticaux, chacun de 5 millimètres de largeur; l'intervalle entre deux de ces sillons est, en haut, de 10 millimètres, en bas de 5; dans ces sillons sont placées de petites lames coupantes, mobiles, dont le tranchant est dirigé du côté du fond des sillons, et qui sont munies de trois petites dents très fines; ces lames sont d'acier écroui; chaque lame est coudée de manière que son extrémité inférieure glisse dans le sillon; la supérieure présente une incisure semi-lunaire, embrassée par une petite bague fixée à la rondelle moyenne; 3° la rondelle moyenne est munie à sa partie supérieure d'un tube cylindrique de 3 centimètres de longueur, taraudé, s'introduisant dans la partie inférieure du manche qui forme écrou. Cette rondelle moyenne fixe autour d'elle les six couteaux, d'où le nom de concentrateur que je lui donne. Les couteaux dépassent un peu par leur extrémité supérieure ses articulations, dont on peut du reste les écarter facilement ainsi que la couronne. Chaque couteau porte le même numéro que le sillon correspondant; grâce à l'élasticité de l'extrémité supérieure des couteaux et à la forme tronconique de la couronne à laquelle correspondent leurs tranchants, leur extrémité inférieure, formant dent, peut dépasser d'une façon durable la face inférieure de la couronne.

« Ce sont ces dents qui vont sectionner l'os pendant le mouvement de rotation du manche.

« Pour se servir de l'instrument, on place la pointe perpendiculairement à la surface cranienne et, par quelques mouvements de rotation du manche, on fait saillir les dents de quelques millimètres. Lorsqu'elles ont atteint l'os, on fait décrire au manche des demi-tours à droite, puis à gauche, qui enfon-

cent obliquement les dents ; puis quelques mouvements de rotation complète augmentent la saillie des dents et l'on reprend les demi-tours. On fait ainsi, alternativement, des tours et des demi-tours jusqu'à ce que toute l'épaisseur du crâne soit sciée.

« La rondelle enlevée a 9 millimètres de diamètre à sa sur-

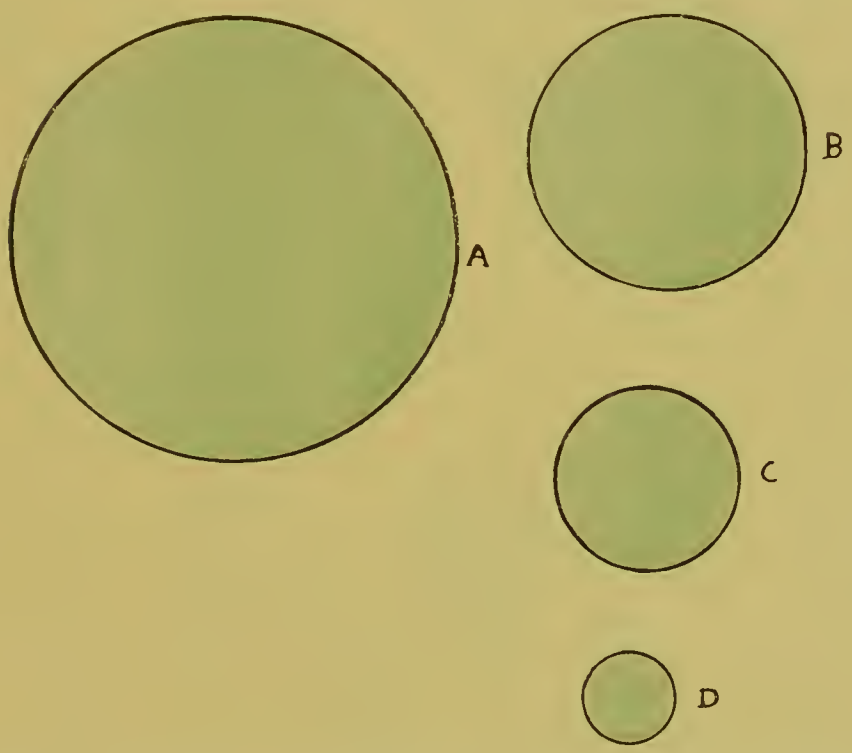

Fig. 181. — Grandeur de diverses couronnes de trépan ; A couronne de Horsley, de 5 cent. de diamètre ; B couronne de Lucas-Championnière, de 3 cent. ; C et D couronnes ordinaires du trépan Charrière, de 2 et 1 cent.

face externe, 7, 6 ou 5 à l'interne suivant l'épaisseur du crâne. Trois couteaux sont d'ordinaire suffisants pour faire la trépanation ; les autres, mis en réserve et relevés sur le côté de la couronne, pourraient à l'occasion servir. »

LA GRANDEUR DE L'ORIFICE FAIT AVEC LE TRÉPAN. LES PROCÉDÉS POUR AGRANDIR CET ORIFICE. — La grandeur de l'orifice cranien obtenu avec les instruments précédents est gé-

néralement minime. Nous venons de voir que les rondelles enlevées avec le « Tome-Trefin » n'ont que 7, 6, 5 millimètres à leur

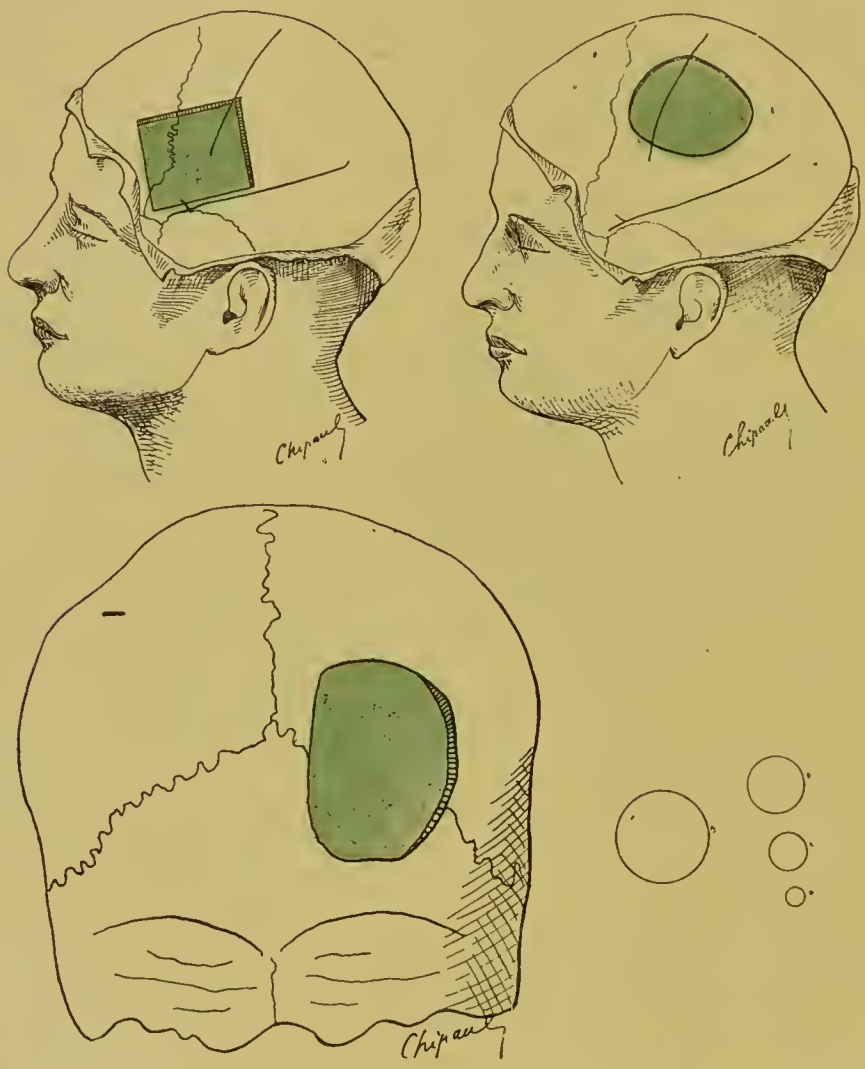

Fig. 182, 183, 184 et 185. — Diverses grandeurs de trépanations ordinaires, et grandeur relative des diverses couronnes de trépan ; 1° Obs. de Starr (plaie de la méningée moyenne) ; 2° Obs. de l'auteur (tumeur cérébrale de la région rolandique) ; 3° Obs. de Weir (tumeur du lobe occipital) ; 4° Couronnes de trépan de Horsley, Lucas-Championnière, Charrière, à la réduction des figures 1 et 2.

face profonde. Celles que donne la couronne ordinaire du trépan cylindrique ont 20 millimètres. Il faut une grande habileté et une grande habitude pour se servir des couronnes de 30 mil-

limètres (Lucas-Championnière), de 38 (Keen), de 50 (Horsley autrefois). Ces grandes couronnes entament irrégulièrement la boîte cranienne, « de telle sorte que l'instrument pénètre déjà à l'intérieur du crâne en certains points, tandis qu'en d'autres endroits la rondelle n'est pas encore entamée ».



Fig. et 186. — Spatule pour détacher la dure-mère, du professeur Lannelongue.

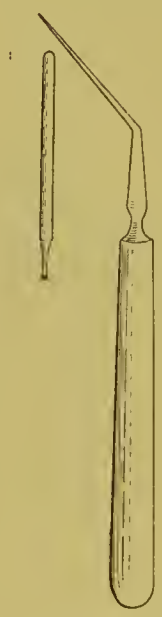

Fig. 187 188. — Spatule pour détacher la dure-mère, de Horsley.

Les difficultés et le danger de blesser les méninges sont tels qu'Horsley lui-même a renoncé à sa couronne de 50 millimètres et n'emploie plus que des couronnes d'un pouce, soit 26 millimètres.

Il est doncindispensable d'agrandir l'ouverture créée par la couronne de trépan primitif, ce qui peut se faire en élargissant progressivement l'orifice primitif, ou bien en créant à distance un autre orifice et en faisant sauter le pont intermédiaire.

L'un et l'autre de ces procédés nécessite le décollement préalable à l'aide d'une spatule spéciale, spatule de Horsley ou

de Lannelongue, de la dure-mère plus ou moins adhérente à l'os qu'on va enlever.

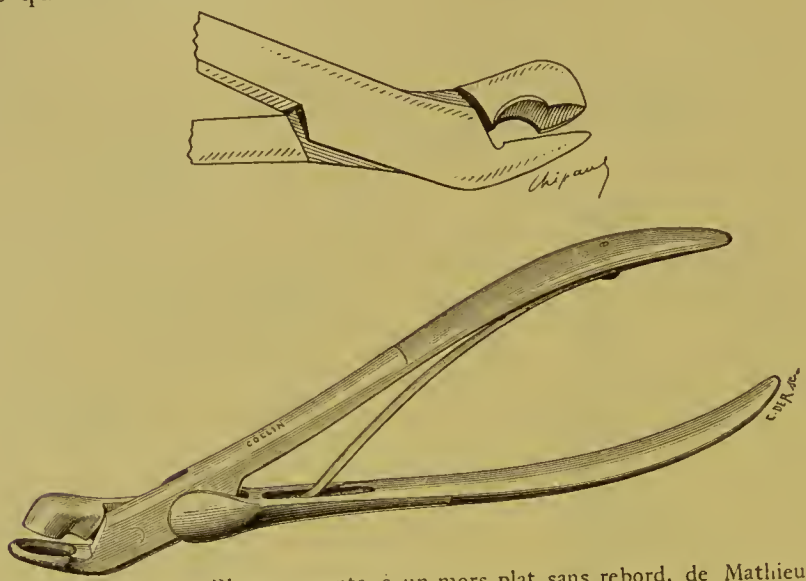

Fig. 189 et 190. — Pince coupante à un mors plat sans rebord, de Mathieu. — Pince coupante à un mors plat avec rebord saillant, de Collin. — Cette dernière, plus solide, est préférable pour les résections craniennes.

1° AGRANDISSEMENT PROGRESSIF. L'agrandissement progressif de l'orifice de trépanation peut se faire :

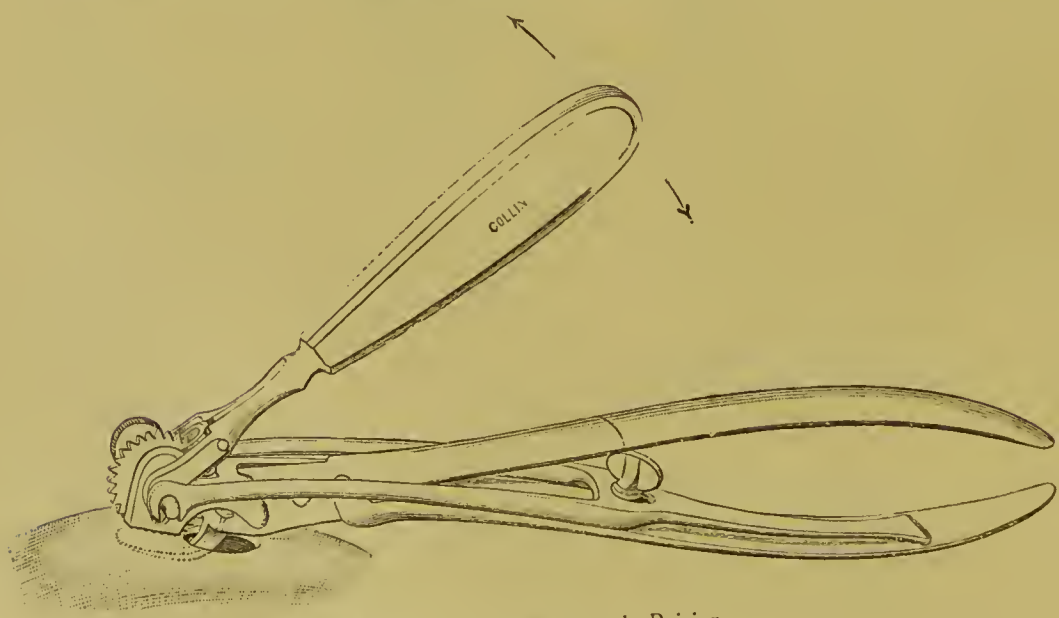

Fig. 191 — Craniotome de Poirier.

a) AVEC LA PINCE EMPORTE-PIÈCE, mordant toute l'épaisseur de la paroi et ne donnant que des débris parcellaires.

Fig. 192. — Scie à crête de coq, ou scie de Hey (la forme de la lame est, pour cet instrument, très variable).

Elle n'est utilisable que sur les crânes minces, où elle est

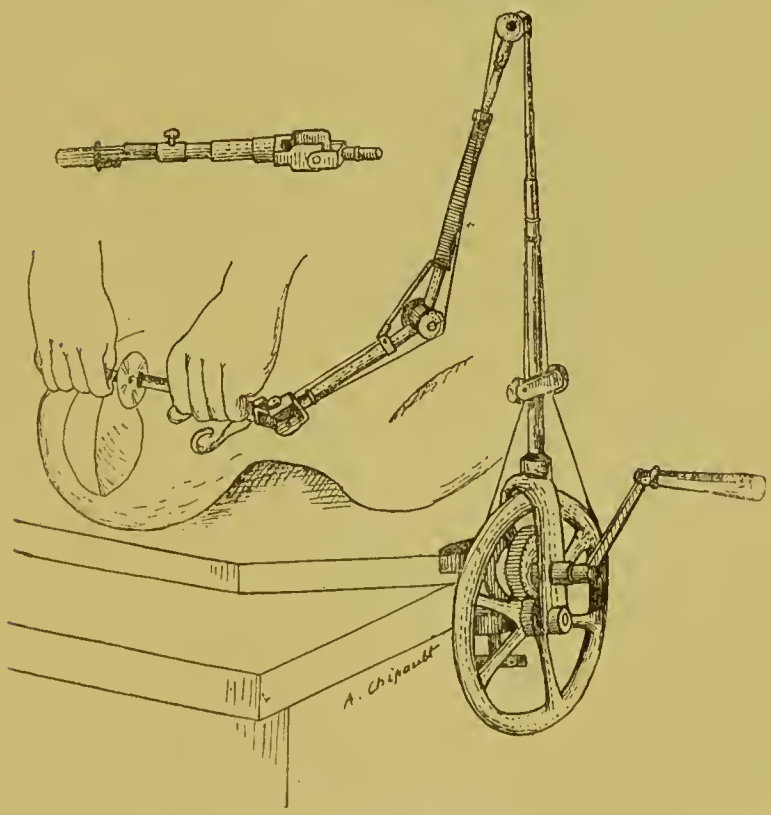

Fig. 193. — Scie circulaire, mise en mouvement par l'appareil d'Horsley.

excellente, mauvaise sur les crânes épais, où elle exige un déploiement de force considérable.

La pince du professeur Lannelongue n'est également uti-



Fig. 194. — Scie circulaire, mise en mouvement par le polytritome de Péan, (modèle Mathieu).

lisable que pour les crânes minces ; elle a du reste été construite pour faire la craniectomie sur des crânes d'enfants et non des résections sur les crânes adultes.

b) AVEC LES SCIES, parmi lesquelles nous citerons :

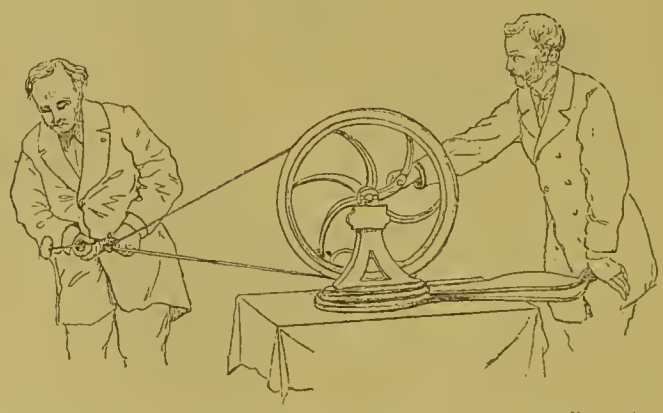

Fig. 195. — Scie circulaire, mise en mouvement par l'appareil rotateur d'Ollier, (modèle Collin).

1° *Les scies à main,* à lame en « crête de coq » dont on trouve le prototype recommandé par Cruce et Paré, scie connue depuis le commencement de ce siècle sous le nom de scie de Hey.

2° *Les scies à manivelle*. Notons seulement celles anciennes et fort compliquées de Heine et de Martin, et arrêtons-nous au modèle tout à fait récent de M. Poirier. « Mon instru-

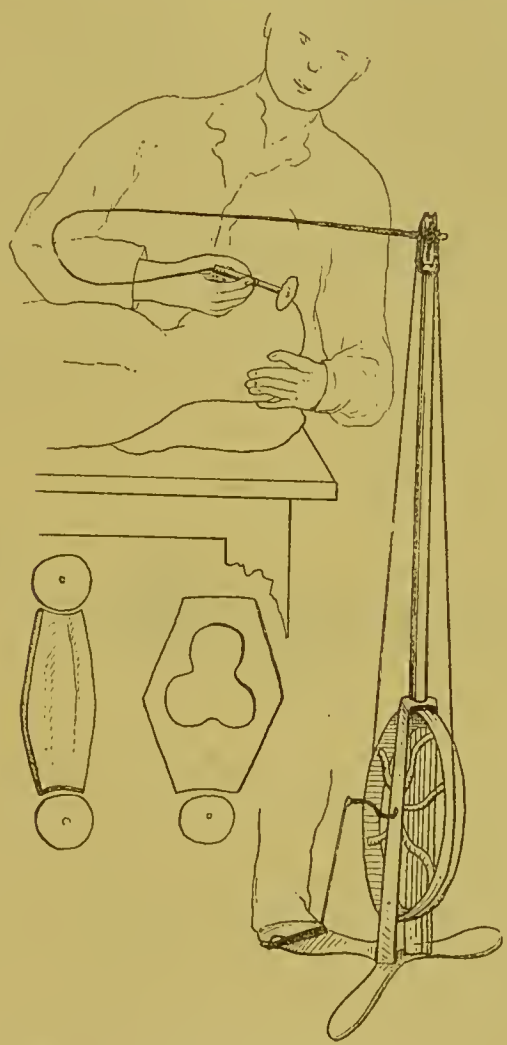

Fig. 196, 197 et 198. — Scie circulaire, mise en mouvement par un tour de dentiste. Fragments craniens découpés avec cet instrument (d'après Salzer).

ment, dit ce chirurgien, est essentiellement une pince-scie ; le mors inférieur en forme de spatule est introduit dans la boîte cranienne par l'ouverture faite avec le trépan ; le mors supérieur comprend une pince qui saisit fortement l'os, et une scie qu'un ressort applique sur l'os ainsi pincé entre les

deux mors de l'instrument. Un levier imprime à la scie des mouvements de va-et-vient et la force du ressort fait pénétrer la scie dans l'os. La scie est double, afin de produire une perte de substance assez large pour laisser pénétrer la partie retrécie qui relie les deux mors de l'instrument. Les branches du craniotome réunies par l'articulation de Collin permettent le démontage rapide et le nettoyage facile de l'instrument. »

3° *Les scies circulaires*, manœuvrées à l'aide du polytritome de Péan, de l'appareil à rotation du professeur Ollier, du tour de dentiste, recommandé tout dernièrement par Knox en Angleterre et Salzer à la clinique de Billroth. Il nous semble que sectionner avec les scies circulaires toute l'épaisseur de la

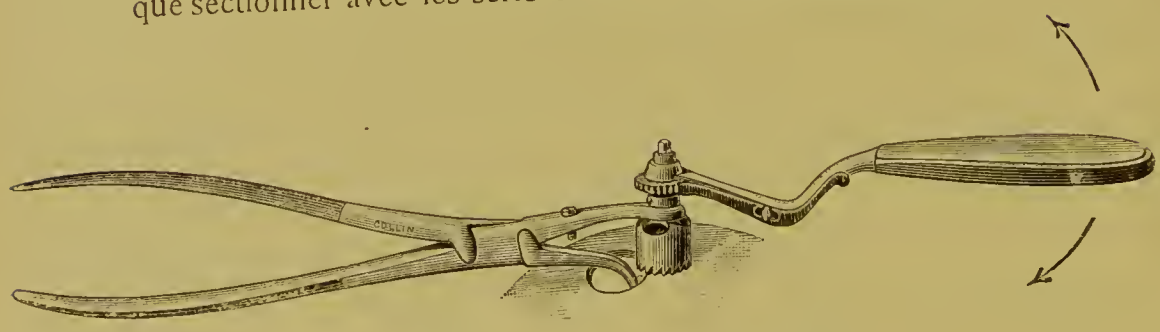

Fig. 199. — Pince-trépan du professeur Farabeuf.

paroi cranienne, comme le font les opérateurs précédents, n'est point sans danger et expose à blesser les méninges, même lorsque la mince lame métallique introduite préalablement entre l'os et la dure-mère, pour décoller celle-ci, est laissée en place afin de la protéger. Horsley, du reste, qui se sert depuis longtemps de la scie circulaire mise en mouvement par un appareil de son invention, n'opère pas d'emblée la section de l'os et modère l'action de la scie de façon à laisser la table interne de l'os avec une portion variable du diploé. Ensuite, avec des pinces, il fait sauter toute la portion circonscrite de l'os. Les pinces dont se sert Horsley se distinguent des pinces de Liston ordinaires en ce que leurs

mors sont beaucoup plus courts et l'extrémité de ces mors plus amincie, de façon à pouvoir plus facilement être introduite dans les traits de scie (Delagenière).

c) AVEC LE TRÉPAN, soit en appliquant des couronnes subintrantes à l'aide du trépan ordinaire, soit en employant de préférence « *la pince trépan* que M. Farabeuf a fait récemment construire par Collin; l'instrument est une pince dont l'un des mors aplati est introduit entre la dure-mère et l'os par l'orifice d'une première couronne, tandis que l'autre, resté à l'extérieur, est muni d'une couronne dentée comme celle du trépan; on pince, et sur la branche interne qui protège la dure-mère, l'externe, actionnée par un levier à encliquetage, trépane ».

M. Ollier conseille, quand on veut découvrir une grande étendue de la surface cérébrale, de faire les couronnes seulement sécantes. « Trois couronnes donnent à la perte de substance la forme d'une feuille de trèfle et laissent beaucoup de jour; on a alors un large espace triangulaire à angles arrondis, dans lequel s'avançent trois pointes aiguës qui gênent peu l'exploration du cerveau et qu'on couperait au besoin... Avec trois couronnes de 22 millimètres, on a une perte de substance triangulaire de 4 centimètres de côté et on peut l'agrandir au besoin par l'addition d'une nouvelle couronne placée entre deux des folioles du trèfle... On peut agglomérer de différentes manières ces couronnes sécantes, selon qu'il faudra poursuivre la lésion dans tel ou tel sens. »

2° L'AGRANDISSEMENT DISCONTINU de l'orifice, pratiqué en appliquant une seconde couronne de trépan à distance de la première et en enlevant le pont intermédiaire, peut se faire avec la plupart des instruments qui servent à l'agrandissement progressif. Mais alors les ostéotomes ou les scies, au lieu de circonscrire un lambeau, tracent deux traits plus ou moins parallèles et distants l'un de l'autre, joignant l'une à l'autre, les deux couronnes de trépan.

Le procédé de Jaboulay, « TRÉPANATION BILINÉAIRE AVEC TRAVÉE INTERMÉDIAIRE » combine heureusement l'agrandissement progressif et l'agrandissement discontinu. » On applique, dit-il, suivant deux lignes parallèles une série de couronnes de trépan. La distance qui sépare les deux bandes de trépanation, ainsi que le nombre et la dimension des couronnes varieront suivant l'étendue que l'on veut donner à la perte de substance. Les rondelles enlevées, il y a

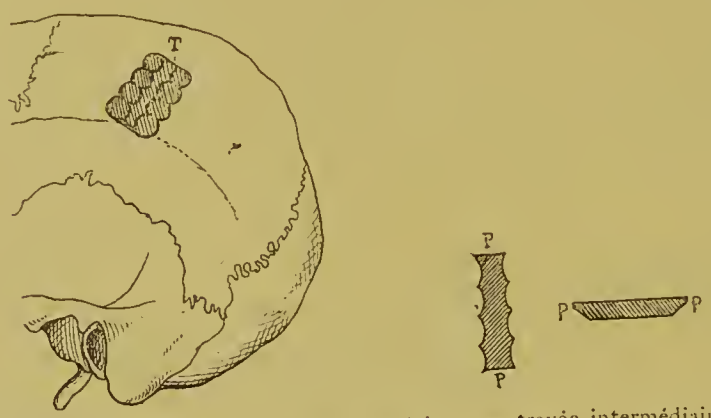

Fig. 200 et 201. — Trépanation bilinéaire avec travée intermédiaire de Jaboulay. — Forme de la travée.

donc une solution de continuité en forme de deux bandes parallèles l'une à l'autre et séparées par une travée osseuse intermédiaire. Il s'agit d'enlever cette travée qui tient en deux



Fig. 202. — Ciseau à résection cranienne de M. Poirier.

points. Avec la cisaille de Liston, on la coupe à une de ses attaches, et il est fait de même pour l'autre attache, qui peut aussi céder par un simple mouvement de bascule, imprimé à la travée dès qu'elle n'a plus qu'un pied. Cependant, nous conseillons les sections en forme de biseau taillé de haut en bas, de l'extérieur a l'intérieur, et cela pour chaque pied. »

RÉSECTION CRANIENNE AU CISEAU ET AU MAILLET. — On le voit, les procédés ne manquent point pour agrandir la perte de substance créée par le trépan. Mais ils sont tous longs à mettre à exécution ou bien exigent l'emploi d'instruments spéciaux, qu'on peut ne pas avoir sous la main Aussi, quelques chirurgiens ont-ils, ces dernières années, tenté de faire l'ouverture cranienne au ciseau et au maillet,



Fig. 203. — Maillet du professeur Farabeuf.

qui peuvent à eux deux suffire pour obtenir une perte de substance aussi considérable qu'on veut. Nous ne faisons ici que signaler cette méthode, sur laquelle nous reviendrons dans quelques instants, à propos des résections temporaires, où elle est particulièrement applicable.

L'HÉMORRAGIE DIPLOIQUE. — Avec quelque instrument que soit faite la résection cranienne, les veines du diploé saignent et souvent très abondamment. La ligature est, bien entendu, ici impossible, la compression patiente est parfois insuffisante. On est alors obligé de recourir à des procédés spéciaux que nous avons tous les trois expérimentés et qui nous ont donné tous trois de très bons résultats :

a) *L'application, sur la surface saignante, d'un mastic antiseptique* dont la composition variable se rapprochera de celle du mastic suivant que nous avons employé :

Cire	6
Huile	2
Antipyrine	1
Acide thymique	1

b) *L'enfoncement dans les orifices saignants de pointes*

d'os décalcifié, recommandées par Franck et Church, et qui, disent-ils, leur ont donné les meilleurs résultats dans toutes les opérations sur les os. On les casse, après pénétration suffisante, au ras de l'orifice et on les abandonne.

c) Si l'on n'a sous la main ni mastic antiseptique, ni pointe d'os décalcifié, on emploiera *la très simple manœuvre indiquée par Stüglitz et Gerster :* « La pointe d'un ténotome ou d'un bistouri étroit est introduite dans l'orifice saignant.

Fig. 204. — Pointe d'os decalcifié, pour enfoncer et rompre dans les orifices saignants du diploé (d'après Franck et Church).

où on lui fait faire une rotation d'un tour ou d'un demi-tour. Cela suffit d'ordinaire pour détacher le vaisseau de la paroi osseuse, provoquer sa rétraction et l'arrêt de l'hémorragie. »

III. — Ostéoplastie cranienne

Le trepan, les scies, la gouge ou le maillet permettent, nous venons de le voir, de créer des orifices craniens au besoin énormes.

Mais il est certain que la permanence de ces larges brèches n'est point sans inconvénient, surtout lorsque, par suite de la lésion elle-même ou des manœuvres faites, la dure-mère est détruite à leur niveau. L'absence de la surface protectrice habituelle rend graves les traumatismes cérébraux même les plus minimes, et, d'autre part, le cerveau peut venir faire saillie par l'orifice et constituer, sous l'influence d'une augmentation de pression intra-cranienne, de l'œdème ou de l'in-

flammation, une hernie cérébrale, accident grave, dont nous étudierons plus tard la thérapeutique.

Il ne faut point compter lorsque la perte de substance est grande, c'est-à-dire justement lorsqu'il est utile de la fermer, sur son occlusion à l'aide du périoste conservé. Le périoste est excellent lorsque l'orifice est petit, qu'il s'agit d'une couronne de trépan de 20 à 25 millimètres ; (Weisbrod, Vrolik, Wirchell, Kosmovski, Kourad), au delà, il devient insuffisant, au moins chez l'adulte, et c'est pour rapprocher autant que possible les rebords osseux du centre de l'orifice que M. Ollier conseille la trépanation en feuille de trèfle dont nous avons déjà parlé. Malheureusement, les arêtes saillantes gênent l'exploration et le traitement des lésions cérébrales ; on est souvent obligé de les couper et l'on se trouve avoir fait une perte de substance ovalaire, quadrangulaire, triangulaire, qui rentre dans les conditions ordinaires.

Il est, en somme, indispensable, soit d'avoir des procédés qui permettent de fermer les orifices craniens résultant des résections faites par les méthodes ordinaires, soit de faire la résection cranienne par une méthode différente, qui rende inutiles les procédés accessoires d'occlusion.

Nous devons donc étudier successivement :

1° Les procédés permettant de fermer un orifice cranien de trépanation ordinaire.

A. — Restauration à l'aide de pièces n'ayant aucune connexion vasculaire avec les bords de la plaie (hétéroplastie).

a) Pièces non vivantes : plaques métalliques, celluloïd, os décalcifiés [hétéronécroplastie].

b) Pièces depuis peu détachées d'un sujet vivant : soit animal, soit homme, soit l'opéré lui-même (fragments d'os empruntés à diverses parties du corps ; réimplantation des rondelles de trépanation) [hetérobioplastie].

B. — Restauration à l'aide d'une pièce ayant conservé des

connexions vasculaires avec les bords de la plaie (autoplastie).

a) Emprunt d'un lambeau ostéo-périosté aux parties craniennes voisines de la perte de substance [autoplastie par glissement].

2° Les résections craniennes conservant dans le lambeau le périoste et l'os : (résections temporaires).

1° PROCÉDÉS PERMETTANT DE FERMER UN ORIFICE CRANIEN DE TRÉPANATION ORDINAIRE.

a) HÉTÉRONÉCROPLASTIE. — Nous avons raconté, dans notre chapitre d'historique, que déjà du temps de Paré quelques opérateurs fermaient les pertes de substance cranienne avec « une pièce d'or ou une coque de cougourde séchée » ; il faut cependant arriver à ces dernières années pour voir mettre ce principe en pratique d'une façon vraiment chirurgicale.

Le caoutchouc et le liège en cylindre, le plomb en lames, expérimentés chez les animaux par von Lesser en 1878, n'ont point été employés chez l'homme. Au contraire, le *celluloïd*, expérimenté par Frænkel en 1890, a été utilisé par Hinterstoisser (1890-1891), von Eiselsberg (1891), Berger (1891), Postempski (1892). A son espèce ordinaire est préférable, d'après Hinterstoisser, la variété transparente, qui permet de constater au besoin ce qui se passe sous la plaque. Celle-ci, après avoir été soigneusement polie, est lavée au savon, puis abandonnée dans du sublimé au 1/1000 pendant au moins vingt-quatre heures ; on évite, dans cette désinfection l'alcool, et, pendant l'opération, l'alcool, l'acide phénique ou l'eau chaude, qui altèrent la plaque. Au moment d'être utilisée, elle est taillée de la grandeur suffisante et insinuée sous le périoste, préalablement décollé, qui borde l'orifice :

(1) Nous renvoyons, pour la justification de cette synonymie à la revue que nous avons récemment publiée dans la *Gazette des hôpitaux* : De l'ostéoplastie cranienne. (*Gazette des hôpitaux*, 1893, p. 787 et 707).

précaution indispensable, car la pièce hétéroplastique, repoussée par les pulsations cérébrales, présente de grandes tendances à se déplacer ; si bien qu'elle a dû, dans le cas de Postempski, être enlevée, malgré le soin avec lequel avait été fait le pansement compresseur. D'autres opérateurs, Berger, Eiselsberg, ont dû enlever la plaque pour un autre motif : l'accumulation au-dessous d'elle de sang ou de pus. Aussi Billroth a-t-il conseillé de la percer, avant de la placer, de petits trous en écumoire, obtenus par la rotation d'une pointe de bistouri appuyée sur sa surface.

Les plaques métalliques, employées par Both (1893, argent) et Stüglitz (1893, or), demandent, pour leur application, les mêmes soins et les mêmes details de technique. Bien entendu, on les désinfectera à l'étuve, puis, au moment de l'opération, on les apportera au chirurgien enveloppées dans une compresse stérilisée ou trempées dans une solution d'acide phénique faible.

Les plaques d'os décalcifié, employées en 1891 par Kümmel, s'appliquent avec les mêmes précautions, mais leur préparation préopératoire est plus longue et plus délicate ; la voici en quelques mots : l'os taillé dans la couche compacte du fémur, du tibia, de l'os iliaque d'un bœuf, en plaques de grandeur variée, est mis à décalcifier, pendant huit ou quinze jours, dans une solution d'acide chlorhydrique à 10/100, changée tous les jours ; la décalcification est suffisante lorsque les plaques se laissent tailler et façonner avec facilité ; elle est complète lorsqu'une aiguille qui les traverse ne rencontre plus de noyaux calcaires. Après la décalcification, on enlève l'excès d'acide à l'aide d'un courant d'eau ou d'une solution de potasse, on trempe la pièce pendant quarante-huit heures dans du sublimé à 1/500, puis on la conserve dans une solution d'éther iodoformé, où elle doit tremper en totalité. Au moment de s'en servir, on

l'essuie soigneusement et complètement avec un tampon de gaze aseptique.

b) HÉTÉROBIOPLASTIE. — *La greffe d'os d'animal*, pour fermer les pertes de substance cranienne, a été faite, ces années dernières, par Mac Even, à l'aide d'une « portion de pariétal contenant son centre d'ossification, recouverte de périoste et prise sur un chien de six semaines » ; par Ricard (1891) et Schmitt (1893) avec l'os coxal du même animal. Ces trois auteurs ont taillé la pièce hetéroplastique un peu plus grande que la perte de substance, pour qu'elle puisse appuyer sur ses bords et ne point peser sur le cerveau.

Jacksh, au contraire des auteurs précédents, s'est servi de petites lamelles séparées, qu'il a distribuées à la surface de la dure-mère, après les avoir empruntées au crâne « d'une oie âgée de quelques jours ».

Les précautions les plus grandes doivent, bien entendu, être prises pour conserver aseptique et vivante (?) la pièce hétéroplastique. M. Ricard, dans son cas, après avoir tué le chien au moment de l'opération, rasa et nettoya avec soin la peau qui recouvrait l'os iliaque, extirpa cet os, le dépouilla de toutes ses insertions ligamenteuses et musculaires, ainsi que de son périoste, puis le conserva, jusqu'au moment de l'implantation, dans de l'eau bouillie à la température de 35°. Jacksh pluma d'abord la tête de l'oie récemment tuée, la désinfecta à l'éther et au sublimé, puis la sépara du corps et la plongea dans une solution à 2/100 à une température de 40°. C'est sous l'eau que furent enlevées, avec une pince et de petits ciseaux, les lamelles à utiliser.

Les pièces osseuses hétérobioplastiques prises sur l'opéré lui-même, en dehors du crâne, demandent une technique et des précautions analogues. Ces pièces sont habituellement empruntées à la face interne du tibia. « A la partie interne du tibia, dit Seydel, qui se servit de ce procédé, je fis un lambeau

cutané dirigé en dedans et en bas, et large de 5 cent. 4; j'incisai le périoste sur les quatre côtes et, avec un ciseau plat, large de 4 centimètres, je le soulevai en enlevant conjointement une épaisseur d'os de quelques millimètres. On y arrive facilement, et l'épaisseur de la lamelle osseuse demeure absolument constante en inclinant le tranchant du ciseau à 45° par rapport au grand axe de l'os et en y donnant des coups légers et répétés. Après avoir détaché ce lambeau ostéo-périosté, je le mis dans une solution salée faible et je le divisai en cinq ou six morceaux réguliers, avant de l'implanter dans la perte de substance qui siégeait sur le pariétal gauche. »

De même, Sennander (1890), dans un cas tout à fait analogue, « insinua sous le périoste une pièce d'os recouverte de périoste et de tissu extra-périosté exactement de même grandeur que la perforation, et empruntée à la face antérieure du tibia gauche du malade. »

La réimplantation des pièces craniennes détachées pendant l'opération a été bien plus souvent employée.

Quelques chirurgiens utilisent seulement les pièces dont, après réimplantation, ils peuvent assurer le contact avec les bords de l'orifice : rondelles de trépan, travée intermédiaire de Jaboulay, d'autres replacent tous les fragments, si petits soient-ils, qu'ils peuvent recueillir : Mac Even, pensant même que ce petit volume des pièces est indispensable pour leur reprise, divise en deux ou quatre les rondelles enlevées.

Rondelles ou fragments sont, à partir du moment où on les recueille, plongés dans un liquide à 35° et aseptique : eau bouillie (Knapps, Angell, Franck), solution phéniquée à 5/100 (Mac Even), sublimé à 1/1000 (Jaboulay), sérum sanguin (Dercum), ou enveloppés dans une compresse stérilisée chaude. Keetley donne même le singulier conseil de les placer

sous une incision faite à la face interne de la cuisse dans le tissu cellulaire sous-cutané et de ne les extraire qu'au moment nécessaire de cette petite plaie recouverte d'un pansement.

A la surface de la dure-mère, les petits fragments sont distribués en mosaïque, les rondelles replacées dans l'orifice du trépan et, si elles sont recouvertes de périoste, immobilisées par quelques sutures au périoste voisin.

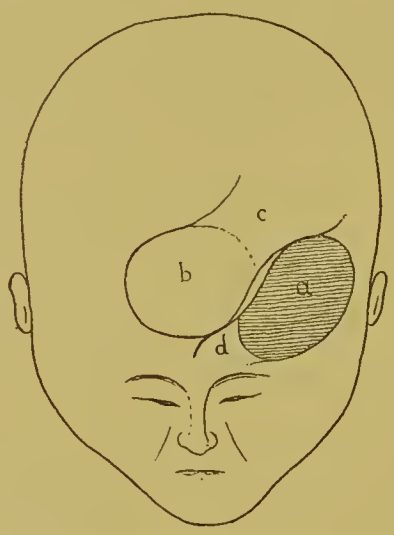

Fig. 205. — Autoplastie par glissement de Kœnig. A, lambeau composé uniquement de parties molles, prises au niveau de la perte de substance cranienne, avec son pédicule D ; B, lambeau ostéo-cutané avec pédicule de parties molles C, destiné à se substituer au lambeau A et à fermer l'orifice cranien.

c) I. AUTOPLASTIE PAR GLISSEMENT, partant d'un principe chirurgical absolument distinct de tous les procédés précédents, *cherche à couvrir la perte de substance en empruntant aux parties voisines du crâne une partie de leur épaisseur*. Ce procédé a été employé pour la première fois par Kœnig.

Il s'agissait, dans son cas, de combler une perte de substance occupant une partie du frontal et du pariétal gauche, de 8 centimètres de large sur 5 de haut. « Il est bien évident, dit-il, qu'on ne pouvait songer, pour fermer l'énorme orifice,

à prendre sur le crâne des pièces ayant toute son épaisseur. En mettant les choses au mieux, on aurait produit, à la place d'une ouverture étendue, de nombreuses ouvertures plus petites. Il fallait donc attirer sur la perte de substance une pièce prise aux parties voisines et comprenant la peau, le périoste et une couche d'os. A cause de la rétraction des parties, je devais donner à la peau et au périoste largement un demi-centimètre de plus que n'en avait la perforation. L'exécution de ce plan marcha à souhait. Tout d'abord, la perte de substance fut mise à nu par incision des parties molles, en gardant un pédicule situé à la partie inféro-interne. Puis je taillai, de 1 centimètre plus large que le précédent, le lambeau destiné à le remplacer, en lui conservant son pédicule en haut ; il restait séparé du lambeau précédent par une languette adhérente au crâne. Je laissai la peau et le périoste se rétracter et j'enlevai, dans toute l'étendue du lambeau, une coque composée de la couche externe de l'os. Il va de soi que cette coque était brisée en maint endroit ; malheureusement, cela lui fit perdre en partie sa convexité, et je dus la modeler pour lui en rendre une suffisante. Le lambeau taillé sur la perte de substance fut décollé à son tour, le pédicule indiqué au-dessus de l'orbite étant, bien entendu, conservé. Alors rien ne fut plus facile que de recouvrir la perte de substance cranienne avec le lambeau ostéo-périostéo-cutané et la surface de dénudation ostéoplastique avec le lambeau cicatriciel. »

Le procédé de Kœnig est, au point de vue historique, un descendant des procédés d'autoplastie par rabattement ou résection temporaire, procédé d'un intérêt beaucoup plus général et que nous allons maintenant étudier.

2° RÉSECTIONS TEMPORAIRES. — La priorité de l'idée des résections craniennes temporaires appartient indiscutablement à Ollier et à Wolff; leur première description didactique à

Chalot, en 1886 ; leur première application chez l'homme à Wagner, en 1889.

Voici tout d'abord la description de *Chalot :* « Lorsque le crâne est sain, dit-il dans ses *Éléments de chirurgie opératoire*, il y aurait avantage à conserver sous le cuir chevelu la partie du crâne qui a été intéressée, c'est-à-dire à la remettre en place après l'opération. L'idée d'une résection

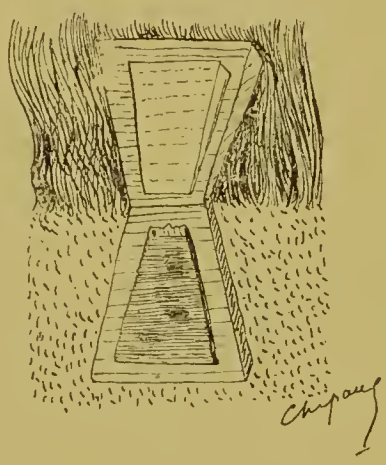

Fig. 206. — Résection temporaire cranienne (d'après Chalot, 1886).

temporaire me paraît parfaitement réalisable et bonne en pratique, à la condition qu'on sacrifie une petite partie de l'opercule osseux pour assurer l'écoulement du sérum qui exsude des surfaces traumatiques ; diviser le cuir chevelu d'emblée jusqu'à l'os, par une incision trapézoïdale, de telle sorte qu'au sommet du trapèze il reste un pont de tégument intact, large de 1 centimètre, destiné à entretenir la vie du futur opercule ; chaque côté de l'incision mesure 2 centimètres. Avec le ciseau ostéotome tenu d'aplomb, creusé sur l'os le tracé des incisions jusqu'à ce qu'on pense être arrivé partout à la lame vitrée, c'est-à-dire à 2, 3, 4 millimètres de profondeur, suivant le lieu de

l'opération. Introduire le ciseau au milieu de la ligne d'incision de la base et soulever l'opercule par un mouvement de bascule en cassant l'os au sommet et dégager le fond de la brèche, en quelques coups de ciseau, jusqu'à la dure-mère. Enfin, au moyen d'une pince-gouge, écorner un des angles de l'opercule osseux. »

La technique de *Wagner*, assurant par l'obliquité de ses bords

Fig. 207. — Résection temporaire de Wagner (1889). A incision des parties molles ; B intervalle entre les parties molles et la section osseuse ; C section osseuse avec les lamelles de la table interne, restées adhérentes ; D pince de Franck.

l'immobilité du lambeau osseux replacé, permet, ce qui est indispensable, de faire l'ouverture beaucoup plus étendue.

« Mon but, disait-il dans sa première étude sur ce sujet, est de réséquer temporairement un large segment cranien qui puisse se rabattre tout en conservant avec les parties molles des connexions suffisantes pour assurer sa reprise certaine. Par une incision en Ω, les parties molles seront sectionnées jusqu'au périoste. Lorsque le lambeau se sera rétracté, on l'appliquera par pression sur la sur-

face osseuse, et tout de son long on incisera le périoste ; cette incision se trouvera donc, concentriquement, à une distance d'un demi à 1 centimètre des parties molles restées adhérentes au crâne. Alors, suivant la section périostée, l'os sera attaqué au ciseau, très obliquement de dehors en dedans ; cela fait, dans les branches droites de l'Ω sera insinué à droite, puis à gauche, un petit ciseau, et l'os sous-jacent au pédicule sectionné sans toucher aux parties molles. Il deviendra ainsi facile de soulever, à l'aide d'élévateurs, le lambeau ostéo-périostéo-cutané et de le rabattre, adhérant toujours au crâne par un pédicule souple de 3 centimètres de large au moins. L'exploration et le traitement des lésions intra-craniennes terminés, le lambeau est rabattu et les parties molles, qui dépassent de près de 1 centimètre la lame ostéo-périostée, suturées après drainage. L'os est bien appuyé sur les bords de l'orifice, surtout lorsqu'on a eu soin de ne pas enlever les jetées de table interne qui leur adhèrent. »

Une première opération faite par Wagner prouva que la méthode était possible sur le vivant : il ne fut même nécessaire, pour sectionner le pédicule, d'introduire le ciseau que dans une des incisions droites. C'est du reste là le temps délicat de l'intervention, pour lequel Wagner avait, dans ses premières recherches cadavériques, tenté de se servir de scies coudées et de ciseaux en baïonnette ; il avait dû y renoncer : « l'emploi de la scie, concluait-il, n'est possible qu'avec de très petits pédicules, et même alors elle est très pénible ; de plus, elle peut produire des lésions cérébrales ; quant aux ciseaux en baïonnette, ils se plient trop facilement. »

Peu de temps après son premier mémoire, Wagner en publiait un second, basé sur deux cas nouveaux, « prouvant combien l'opération est simple » et pour lesquels il a légèrement modifié son manuel opératoire. « Je commence, dit-il, par tracer avec un petit ciseau une rainure sur l'os ; puis j'en

prends un épais, taillé en biseau à l'un de ses angles et que je manœuvre très obliquement. Lorsque la résection porte sur une petite surface, on peut se dispenser des incisions droites; je les crois indispensables pour les grandes résections. » La résection ainsi faite peut être considérable et chez l'un des deux malades de Wagner, une fillette de sept ans, avait porté sur une surface qu'on peut évaluer » à la cinquième partie du crâne ». On pourrait, à l'occasion, ajoute-t-il enlever « le double ou plus, et si, au cours de l'opération, on s'aperçoit que la brèche faite est insuffisante, on pourra sans difficulté soulever un second lambeau ostéo-cutané répondant au premier par l'un de ses côtés ».

Il va de soi que la base du lambeau ostéo-cutané taillé par le procédé de Wagner sera placée du côté d'où viennent les vaisseaux de la région, c'est-à-dire du côté de la base du crâne, enfin que, si l'on a taillé plusieurs lambeaux ostéo-cutanés subintrants, le dernier fait sera le premier replacé, à cause de la saillie formée par la table interne sur le bord qui lui est commun avec l'autre lambeau.

Les deux mémoires de Wagner eurent un grand retentissement et de nombreux chirurgiens proposèrent à son manuel opératoire des modifications plus ou moins importantes.

a) *Lauenstein* et *Poirier* conseillèrent d'abandonner systématiquement les branches horizontales de l'Ω. « Elles compliquent sans aucune utilité la manœuvre; une incision circulaire, ménageant un pédicule cutané d'une largeur de 3 à 4 centimètres, en ∩, suffit parfaitement. »

b) *Salzer* a proposé de couper la base du pédicule à l'aide d'une scie à chaîne, agissant de dedans en dehors.

c) *Duret* fait la résection temporaire ovalaire et se sert du ciseau et du marteau de Mac Even.

d) *Müller* ne conserve dans la plaque osseuse que la table externe et le diploé. « On incise, dit-il, jusqu'au périoste ;

ensuite, au ras des parties molles rétractées, on coupe celui-ci, puis on attaque le crâne, de dehors en dedans, à l'aide du ciseau, mais en enlevant seulement une plus ou moins grande épaisseur de la table externe et du diploé. Le lambeau osseux

Fig. 208. — Double lambeau de Wagner, dans un cas de Bramann où la perte de substance d'abord faite fut agrandie. — A cause de l'obliquité du rebord C, le lambeau B, taillé le second, dut être rabattu le premier.

est fracturé à sa base, au besoin après un coup de ciseau préalable, puis relevé pendant tout le temps nécessaire. Lorsqu'on le rabat, s'il est taillé bien obliquement, il ne s'enfonce pas, et du reste la fixation peut être assurée à l'aide de quelques points de suture profonds. » Ce procédé aurait été appliqué une fois avec succès par son auteur. Cependant, M. Poirier le considère, et nous sommes absolument de son avis, comme à peine praticable. « Je mets au défi, dit-il, l'opérateur le plus habile de détacher un fragment étendu de la

table externe. En fait, elle se brise à chaque instant et l'on obtient un lambeau cutanéo-périostique auquel adhèrent seulement quelques fragments osseux, dont le plus grand ne dépasse pas 2 centimètres. De plus, l'opération est longue, puisque, après avoir ainsi détaché la table externe, il faut enlever la table interne. »

e) Plus pratique, mais d'un intérêt limité à certaines régions et délicat à appliquer, est le procédé presque analogue conseillé par M. *Ollier* plus de trente ans avant Müller. « Lorsqu'on est obligé, dit M. Ollier, de faire de grandes pertes de substance comprenant, par exemple, la moitié du pariétal ou du frontal, nous avons proposé de découper des lambeaux ostéoplastiques et de tailler avec une scie fine ces lambeaux de manière à produire un αποσκηπαρνισμος. Par une section parallèle, on détache la plus grande épaisseur de la paroi cranienne, qu'on laisse adhérer au péricrâne et à la peau. Il faut avoir soin seulement que la scie ne dépasse pas la table interne. Suivant les régions, on pourra détacher des lambeaux de 3 à 4 millimètres à leur centre, lamellaires sur leurs bords et larges de 7, 8, ou 9 centimètres carrés, c'est-à-dire de 3 ou 4 centimètres de côté. On achève ensuite la trépanation et l'on réapplique le lambeau ostéo-cutané sur l'ouverture. Il ne faudrait pas oublier, dans cette opération, que les bosses ou portions saillantes sont les parties où, chez les sujets âgés, le crâne a le moins d'épaisseur. »

f) Toute différente est la modification au procédé de Wagner proposée par *Toison* : « Mon procédé, dit-il, se distingue de celui de Wagner par deux points principaux : d'abord par le mode de traiter la partie osseuse du lambeau, et ensuite parce qu'il permet de donner au pédicule une base aussi large que l'on veut.

« L'appareil instrumental est, d'ailleurs, assez réduit et ne comporte aucun instrument bien spécial ; il suffit d'avoir à sa

disposition un ou deux ciseaux constitués par une lame très haute (mesurant, par exemple, 1 centimètre et demi de hauteur), mais assez mince (mesurant environ 3 à 4 millimètres de largeur) et taillée en biseau, un stylet boutonné, une sonde cannelée, une scie linéaire.

« Dans mes essais, j'ai utilisé une scie linéaire dite « scie à découper » du commerce, mais elle manque de solidité ; aussi ai-je fait construire depuis, par M. Collin, une scie linéaire flexible. Dans ma pensée, cet instrument devrait tendre à remplacer la scie à chaîne, d'un nettoyage trop difficile et d'un usage parfois peu commode.

« La lame de cette scie linéaire a pour particularité d'être mince, flexible et de présenter à la coupe une section trapézoïdale ; les dents correspondent à la base élargie du trapèze, de façon à créer un facile passage au corps de la scie. Elle se monte comme une scie à chaîne. En outre, j'ai fait terminer l'une des extrémités par une sorte de stylet boutonné, destiné à faciliter l'introduction directe de la scie, sans se servir ni de fil, ni de stylet, ni d'aiguille, comme pour la scie à chaîne classique. Dans quelques essais, cette scie m'a paru donner de bons résultats dans les cas où son usage était indiqué. Mais revenons à la résection temporaire.

« Dans un premier temps, je trace, puis j'incise les limites du lambeau ; je l'ai choisi de forme quadrilatère, le plus souvent rectangulaire ou losangique, mais pouvant être aussi, suivant les cas, carré ou trapézoïdal. Les parties molles sont incisées jusqu'au périoste exclusivement, puis abandonnées à la rétraction naturelle. Ensuite, comme dans la manière de procéder de Wagner, le périoste est incisé au ras des parties molles rétractées du lambeau ou même un peu repoussées au besoin, de façon à découvrir une bande de périoste mesurant 1 centimètre de largeur environ.

« Vient maintenant le deuxième temps de l'opération :

l'attaque de la partie osseuse du lambeau. La première indica-

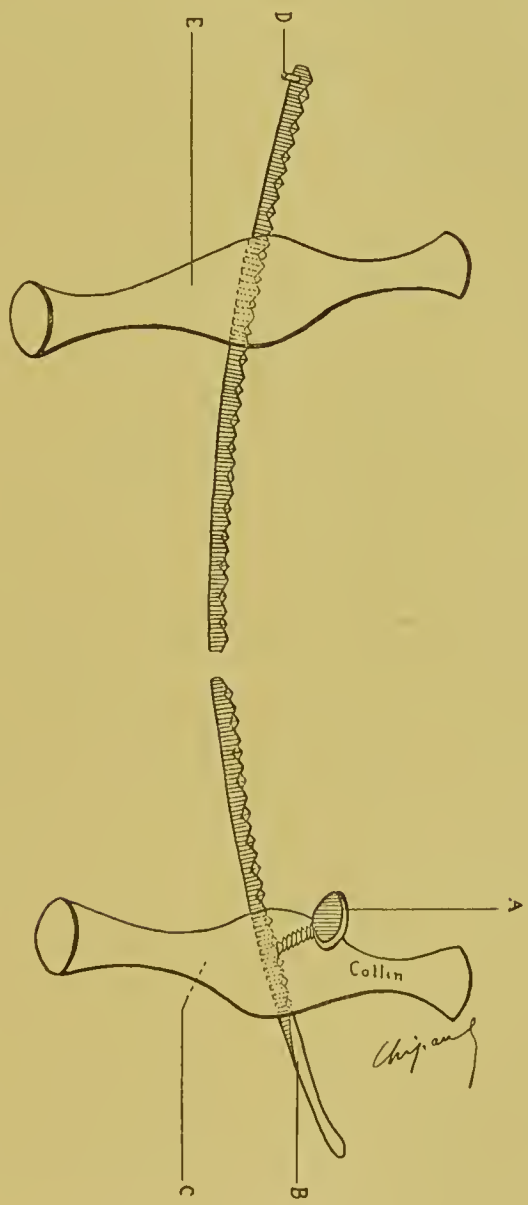

Fig. 209. — Scie de Toison.

tion à remplir est de créer aux quatre coins du lambeau de petites voies d'accès pour introduire la scie entre le crâne et

la dure-mère, et scier celui-là de l'intérieur vers l'extérieur. Voici comment je procède :

« Je dénude en repoussant le périoste et sur le prolongement des lignes limitant le lambeau dans une étendue de 5 millimètres de largeur sur 10 à 12 de longueur ; puis, avec le ciseau et le marteau, j'ouvre dans l'os, au niveau de la surface dénudée, en A par exemple, une tranchée ; celle-ci doit commencer en pente douce du côté de son extrémité éloignée du lambeau et s'approfondir de plus en plus pour arriver au point où elle touche et dépasse un peu (de moitié de sa largeur) la limite du lambeau, à travers toute l'épaisseur du crâne.

« Pour creuser facilement et sans crainte ces tranchées, il faut d'abord borner, par des coups de ciseau dirigés un peu perpendiculairement à l'axe des tranchées, leurs limites latérales respectives ; celles-ci seront éloignées de 4 à 5 millimètres environ si le ciseau mesure lui-même une largeur de 4 millimètres. Ces dimensions ne doivent varier que très peu, malgré la variation d'épaisseur des os du crâne. Ensuite on fait agir le ciseau parallèlement au grand axe de la tranchée et plus ou moins obliquement incliné sur la surface cranienne. Si, au début du ciselage, on peut avancer rapidement et enlever d'épaisses lamelles osseuses, il n'en est pas de même quand le ciseau a pénétré assez profondément dans l'épaisseur de l'os ; il est nécessaire alors d'agir avec prudence, de n'avancer qu'à petits coups de marteau, de maintenir le ciseau assez tangent à la surface du crâne, de manière à n'enlever que de minces copeaux osseux. Malgré les grandes variations d'épaisseur du crâne, il n'est pas d'ailleurs impossible de s'orienter assez facilement en tenant compte de la résistance de l'os, de sa coloration et de la façon dont il saigne. Quand le ciseau agit sur la lame externe du crâne, les copeaux osseux sont blancs, durs, saignant relativement peu ; plus tard, quand le diploé est entamé, ils deviennent plus

mous, plus spongieux, plus hémorragiques. Enfin, le ciseau arrive à la table interne, plus blanche et mince; il faut alors redoubler d'attention, s'avancer à très petits coups, afin de la détruire doucement sans provoquer la formation d'esquilles, autant que possible. En même temps, il est bon d'explorer la profondeur de la tranchée avec un stylet boutonné, pour se rendre compte si la table interne du crâne est entamée ou non.

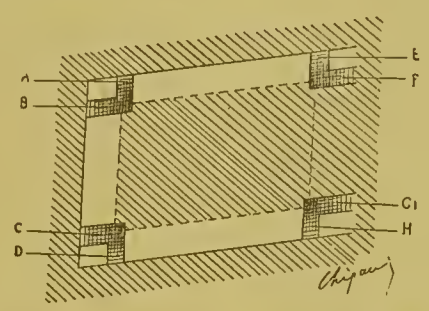

Fig. 210. — Tranchées craniennes dans le procédé de Toison (d'après Toison).

« Une fois la première tranchée ouverte et le crâne perforé à l'extrémité profonde de celle-ci, on en établit une autre vis-à-vis de la première, puis on en creuse aux extrémités de toutes les lignes qui limitent le lambeau, y compris la ligne limitant sa base. Comme il est facile de le comprendre en examinant la figure, cela fait un total de huit tranchées couplées deux à deux et terminées par quatre points. Il ne faut pas s'inquiéter de ce nombre qui paraît élevé, car ces tranchées sont rapidement établies, même sur des crânes aux parois épaisses.

« Une fois les travaux d'approche terminés, l'opérateur doit se préparer à faire usage de la scie linéaire flexible. Il commence par lui frayer un chemin entre la dure-mère à la face interne du crâne pour scier, de la profondeur vers la superficie, la partie osseuse du lambeau. Pour cela, en se servant d'un stylet boutonné et incurvé, et en en usant avec précaution, on décolle la dure-mère suivant les lignes droites qui réunissent les extrémités des tranchées de façon à faire que le

stylet entre par un des orifices et ressorte par celui qui est situé vis-à-vis du premier. On remplace s'il y a lieu, pour élargir la voie, le stylet par une sonde cannelée à laquelle on a aussi donné une courbure appropriée. Enfin, on passe la scie linéaire, dont on a incurvé l'extrémité boutonnée, puis on monte sur les manches les deux extrémités et, en la maniant comme une scie à chaîne, on sectionne lentement, très lentement, pour ne point échancrer le bord de la section, le lambeau osseux de la profondeur vers la superficie. Dans ce temps opératoire, il est nécessaire de surveiller la direction de la scie et de sectionner le lambeau osseux de son centre vers la périphérie, c'est-à-dire en biseau, aux dépens de sa face profonde et interne. En procédant ainsi, il sera facile de le faire basculer d'abord, puis de le réappliquer sans peine à la fin de l'opération.

« On scie complètement au ras du bord rétracté des parties molles les trois côtés ou bords libres du lambeau. Quant au côté basilaire ou adhérent, une fois que la scie en a coupé la moitié ou les trois quarts, on retire l'instrument et on achève de libérer le lambeau en le faisant basculer sur sa base et en déterminant la fracture complète de celle-ci. On y arrive très aisément, une fois le lambeau traité comme il vient d'être dit, en soulevant avec le ciseau le bord distal ou antibasilaire du lambeau et en prenant un point d'appui sur la partie voisine du crâne. Le lambeau peut alors sans peine être renversé en dehors et pivoter autour de sa base, puisque celle-ci n'est plus constituée que par des parties molles. A ce moment, le premier acte de la trépanation, c'est-à-dire l'ouverture du crâne, est terminé... Le second acte, c'est-à-dire l'opération intra-cranienne, terminé à son tour, on rapplique le lambeau ostéoplastique. Si l'opérateur le jugeait utile, rien ne serait plus facile que d'en faire la suture osseuse. Il suffit pour cela de creuser au perforateur quelques trajets très obliques et ne pénétrant pas

dans l'intérieur du crâne, sur chacune des lèvres de la section des os, de passer ensuite des fils de catgut lentement résorbables ou des fils d'argent, et de les fixer. »

Les deux procédés de résection temporaire que nous avons encore à étudier s'écartent du procédé de Wagner dans un sens tout à fait distinct des précédents et certainement beaucoup moins, en somme, que le procédé de Toison.

g) Le procédé pratiqué et conseillé par *Bruns* est le suivant : « L'incision des parties molles est faite, dit-il, trapézoïdale, à petit côté inférieur. Aux deux angles supérieurs du trapèze, on applique, après réclinaison du périoste, une couronne de trépan. Si le crâne est aminci, on se sert, pour continuer l'opération, du ciseau, qui se prête mieux aux différences d'épaisseur du crâne et n'expose pas à léser le cerveau. Si le crâne est épais, on sectionne les couches les plus superficielles à la scie et l'on termine au ciseau, ce qui est d'autant plus facile que les deux couronnes fixent sur l'épaisseur du crâne. Le soulèvement du lambeau est facile, après rupture de sa base à l'aide de deux élévateurs. Lorsque l'opération est finie, il est rabattu et le drainage est assuré à l'aide de deux mèches de gaze iodoformée, passant par les orifices de trépanation. »

h) Enfin, *voici la technique que nous suivons* et que nous proposons, d'appeler « trépanation bilinéaire avec travée autoplastique intermédiaire (1) ».

Nous taillons jusqu'au périoste les parties molles suivant trois côtés d'un trapèze, dont le quatrième côté, côté étroit, dirigé du côté de la base du crâne, répondra au pédicule. Au niveau des parties molles rétractées, le périoste est incisé, puis

(1) Ce nom, est, on le voit, dérivé de celui donné par Jaboulay à son procédé non ostéoplastique. — Consulter sur notre procédé la thèse récente de notre élève et ami Krouchkoil : « De la résection temporaire du crâne et en particulier d'un nouveau procédé : Trépanation bilinéaire avec travée autoplastique intermédiaire. » Th. Paris, 1893.

décollé tout le long des deux incisions verticales, et le crâne

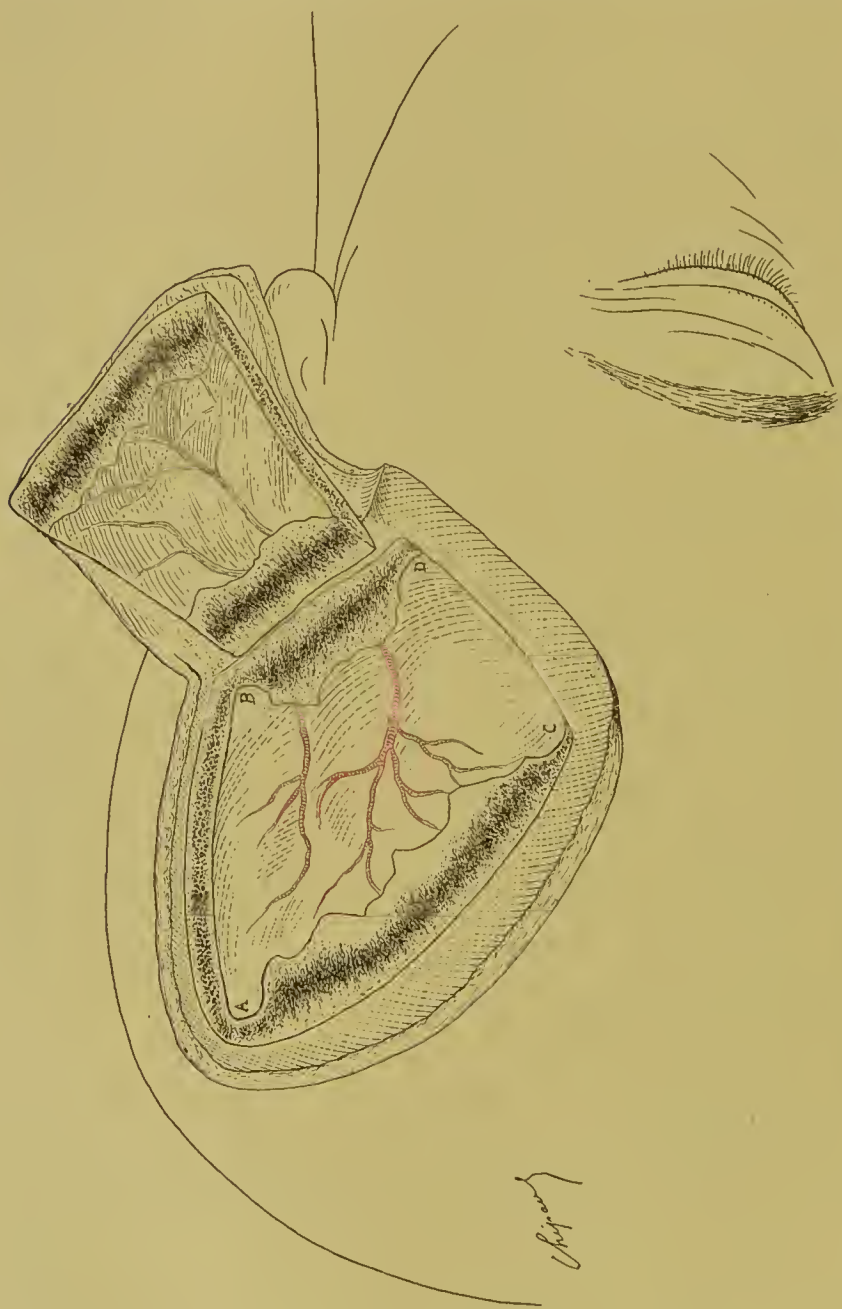

Fig. 211. — Procédé de résection temporaire de l'auteur; de chaque côté du lambeau ostéoplastique rabattu restera définitivement béante une tranchée plus ou moins large AB, CD.

attaqué par deux couronnes de trépan aux extrémités supérieures de celles-ci. Au niveau des bandes de périoste

récliné, deux bandes d'os sont enlevées, soit par de nouvelles couronnes de trépan subintrantes (faites de préférence avec la pince-trépan du professeur Farabeuf), soit à la pince emporte-pièce de Mathieu, soit au craniotome du professeur Lannelongue, suivant l'épaisseur et la dureté de la paroi. Entre les deux extrémités supérieures des fossés, la pièce osseuse est attaquée à la gouge et au maillet, d'abord en écaillant la table externe, puis en coupant le diploé et la table interne par des coups de ciseau partant de l'un des fossés et très obliques par rapport aux surfaces du crâne. Comme on a sous les yeux la tranche de celui-ci, on peut en sectionner à chaque coup toute l'épaisseur laissée par l'écaillage de la table externe; aussi deux ou trois coups de maillet suffisent-ils souvent pour détacher le bord supérieur de la travée. Quant à son bord inférieur, où l'on ne doit sectionner que l'os, en ménageant le périoste et les parties molles, il sera attaqué comme dans le procédé de Wagner. On a donc, le lambeau ostéo-cutané relevé, une surface d'exploration cranienne qui peut être considérable, et, lorsqu'il est rabattu, deux fossés latéraux et entre eux une pièce ostéoplastique.

Naturellement, si la première perte de substance ne suffisait pas, on pourrait sur elle en enter une seconde parallèle à ses bords ou à son sommet, sans altérer en rien la vitalité des lambeaux.

Nous avons eu pour but, en modifiant comme nous venons de l'indiquer, le procédé de Wagner, de rendre l'opération moins traumatisante : 1° en ne commençant le martelage qu'après ouverture préalable de la cavité cranienne, ce dont M. Ollier a affirmé depuis longtemps l'importance pour diminuer l'ébranlement des organes encéphaliques; 2° en attaquant le crâne, non par sa surface, mais par une tranche de section. Ce sont là des détails d'exécution d'un réel intérêt, car, sans invoquer pour le procédé de Wagner notre expérience person-

nelle, purement cadavérique, nous nous rappelons l'avoir vu employer par M. Poirier en 1891, dans le service du professeur Duplay ; malgré la très grande habileté de l'opérateur, nous avons été réellement effrayé de la force qu'il lui fut nécessaire d'employer.

Notre procédé lui permet, d'autre part, seul parmi les procédés de résection temporaire, après l'exploration cérébrale la plus large, et sans exposer aux accidents des énormes pertes de substance, de décomprimer d'une façon permanente le cerveau, ce qui est indispensable lorsqu'existe une augmentation de pression intra-cranienne par lésion non trouvée ou non



Fig. 212. — Craniotome à épaulements obliques, de l'auteur.

extirpable, ce qui est probablement très important dans les cas d'épilepsie ou de paralysie générale.

Ajoutons que, pour faciliter la résection cranienne par notre procédé, nous avons fait construire par M. Collin un ciseau spécial dont le tranchant, légèrement oblique par rapport au manche, est muni de deux épaulements mousses formant avec lui un H. Il résulte de l'obliquité du tranchant qu'il attaque à la fois toute l'épaisseur de la tranche osseuse, quelle que soit l'étroitesse du fossé ; de l'obliquité des épaulements, qu'il attaque cette tranche non perpendiculairement aux surfaces craniennes, mais obliquement, en faisant le lambeau plus étendu du côté de la table externe. Chacun des deux épaulements a du reste sa fonction particulière : l'inférieur écarte et protège la dure-mère ; le supérieur, lorsqu'on agit au niveau du pédicule, écarte et protège le périoste, si facile à blesser avec les ciseaux ordinaires et avec les scies.

Le tranchant devant avoir, pour que l'instrument conserve

tous ces avantages, à très peu près la hauteur de la coupe oblique du crâne qu'on attaque, nous jugeons utile d'avoir sous la main une série de trois ciseaux dont les tranchants, de longueur différente, seront choisis suivant l'épaisseur de la tranche cranienne. Ces trois tranchants, longs de 10, 12 et 15 millimètres, et dont les épaulements sont respectivement distants l'un de l'autre de 7, 8, 10 millimètres, suffisent à tous les cas.

Avec cet instrument, la résection temporaire, devant laquelle reculaient à juste titre les chirurgiens qui, ne pouvant l'expérimenter sur le cadavre, redoutaient de blesser le cerveau, nous paraît devenir une opération aussi simple, et même plus simple, que la trépanation au trépan.

ÉTUDE PHYSIOLOGIQUE DES PROCÉDÉS D'OSTÉOPLASTIE CRANIENNE. — Après avoir étudié, au point de vue opératoire, les divers procédés d'ostéoplastie cranienne, nous devons en peu de mots noter leur valeur physiologique : ce n'est pas là de la médecine opératoire, mais nous croyons que la connaissance des expériences faites et des résultats cliniques obtenus est indispensable pour choisir — en dehors de toute considération thérapeutique — entre ces procédés.

a) PROCÉDÉS HÉTÉRONÉCROPLASTIQUES. — *Le celluloïd, les plaques métalliques* constituent dans la série « hétéronécroplastique» de ces procédés une variété physiologique tout à fait à part ; on leur demande, en effet, simplement de s'enkyster et de protéger le cerveau. Or, elles paraissent tenir difficilement en place, repoussées qu'elles sont partiellement par les battements du cerveau, ainsi que l'avait vu von Lesser sur les animaux et que Postempski le constata chez l'homme dans un cas où il avait employé une plaque de celluloïd pour obturer une perte de substance occipitale. Ajoutons du reste que, si la plupart des autres faits ont été franchement défavorables, cela tient à la rétention de produits septiques sous

la plaque, et que les faits où ces accidents ont pu être évités se sont heureusement conduits (Hinterstoisser, Eiselberg).

On demande aux *plaques d'os décalcifié* plus qu'un simple enkystement. Les expériences sur les animaux semblent montrer qu'elles peuvent soit être envahies par les cellules et reprendre une réelle vitalité (Darkschewitz et Weidenhammer), soit plutôt servir de substratum à une ossification concentrique, tout en se résorbant elles-mêmes (Mackie, Ochotin, Buscarlet). Ce rôle paraît du reste être très insuffisamment rempli, même chez les animaux jeunes, lorsque la perte de substance à combler dépasse 1 ou 2 centimètres carrés (Senn, Schmitt). Dans ces cas, la pièce se résorbe et n'est remplacée par de l'os nouveau que dans les points en contact avec les bords de l'orifice.

b) PROCÉDÉS HÉTÉROBIOPLASTIQUES. — Les procédés hétérobioplastiques sont plus ambitieux encore. On a été jusqu'à supposer que la vitalité du transplant continuait par mise en rapport de ses vaisseaux avec ceux de l'orifice.

En tout cas, *les greffes par transplantation d'un animal à l'homme* ont donné de bons résultats, insuffisamment suivis dans les cas de Mac Even (trois semaines), de Jacksh (un mois et demi), mais qui paraissent définitifs dans le cas de Ricard (actuellement suivi depuis plus de deux ans). En outre, les transplantations d'animal à animal d'une autre espèce, qui sont tout à fait comparables, physiologiquement, aux transplantations d'animal à l'homme, ont donné, à côté de résultats passagers (Schmitt), des résultats durables à Flourens, Adamkievicz, à Mossé, qui a suivi ses expériences pendant quarante-cinq mois.

Les greffes à l'aide d'une pièce osseuse prise sur un autre point du squelette de l'opéré ne nous fournissent pas des documents aussi nombreux, et les deux seuls que nous connaissions (cas de Seydel, suivi quinze jours; cas de

Sennander, suivi un mois) sont même tout à fait insuffisants pour permettre une appréciation quelconque.

Au contraire, *les cas où ont été réimplantées les rondelles osseuses de trépanation* sont fort nombreux et, à côté d'expériences multiples chez les animaux, nous avons pu réunir (en laissant de côté toute une série de faits où l'observation est rapportée avec trop peu de details pour avoir une valeur quelconque) 47 tentatives de cet ordre faites sur l'homme. Leur bilan est le suivant : 7 insuccès par septicité, à mettre,

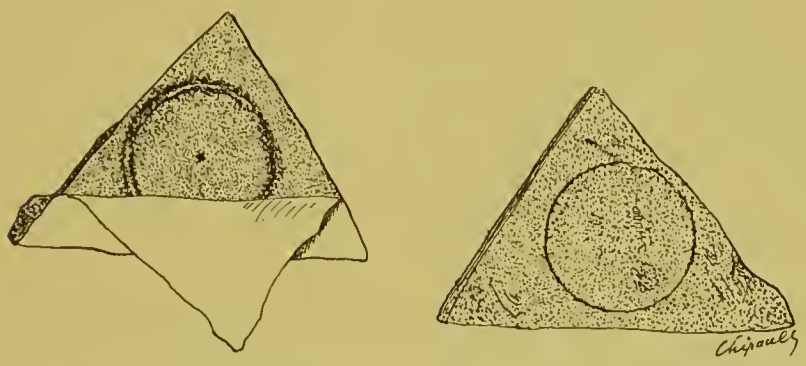

Fig. 213 et 214. — Rondelles de trépan réimplantées et adhérentes (cas de Burrell, enfant de 13 ans, autopsie faite 13 mois après l'opération).

bien entendu, de côté ; 19 cas suivis de quelques heures à un mois : pendant la première semaine, ils montrent la fixation constante de la face profonde de la rondelle ; pendant la troisième et la quatrième, la soudure de ses bords aux bords de l'orifice : le résultat, à cette époque, est bon en somme. Plus tard, il est beaucoup moins satisfaisant. Sur les 22 cas restants, 12 fois la rondelle, après s'être fixée jusqu'à la fin du premier mois, s'est mobilisée, puis résorbée vers le deuxième ou le troisième mois, ou plus tard ; 10 fois elle a paru définitivement fixée.

Malheureusement, sur ces 10 faits, il n'en est aucun où l'opérateur se soit contenté de réimplanter la rondelle ; le périoste rabattu a toujours été superposé à la pièce hétéro-

plastique ; or, c'est bien évidemment introduire dans le fait un élément nouveau qui ne permet pas de juger la valeur

Fig. 215 et 216. — Rondelles de trépan réimplantées et très érodées (cas de Jaboulay, homme de 29 ans, autopsie 16 mois après l'opération). — Figure 1, voûte du crâne, face interne ; A, première rondelle soudée et en partie résorbée ; B perte de substance correspondant à la deuxième rondelle enlevée 2 mois après sa réimplantation et trouvée réunie à l'orifice par une bordure fibreuse ; C troisième rondelle soudée et en partie résorbée. — Figure 2, voûte du crâne, face externe, mêmes légendes.

physiologique de la réimplantation pure et simple des rondelles, et qui même, étant donnée la comparaison possible avec les 12 faits moins heureux et suivis suffisamment longtemps, autorise à nier complètement cette valeur.

En effet, dans ces faits défavorables le périoste avait été supprimé, ou, s'il avait été conservé, l'avait été non pas dans

les lambeaux de parties molles, mais sur la rondelle, ce qui est évidemment bien moins satisfaisant pour sa vitalité ultérieure.

Les expériences sur les animaux faites par Adamkievicz, Wolff, Ollier et Schmitt semblent prouver, elles aussi, que, chez eux comme chez l'homme, les rondelles réimplantées sans conservation du périoste dans le lambeau des parties molles présentent une phase de fixation, puis, au bout d'un mois ou un mois et demi, une phase consécutive et qui paraît fatale de résorption.

Ajoutons que nous n'avons pas séparé, dans les quelques considérations qui précèdent, les faits où les rondelles ont été réimplantées entières et ceux où, par le procédé de Mac Even, elles avaient été préalablement fragmentées : le résultat paraît exactement le même dans les deux cas.

En somme, les procédés hétéroplastiques (hétéronécroplastiques et hétérobioplastiques) ne donnent que des résultats insuffisants et incomplets; les meilleurs de tous paraissent encore être la plaque métallique ou de celluloïd, qui au moins ne se résorbe pas, puis les greffes animales, qui, peut-être parce qu'elles sont immédiatement transplantées, donnent des résultats plus heureux que les rondelles de trépan, privées pendant la durée souvent longue de l'opération de leurs connexions vasculaires. Ces rondelles ne paraissent pas supérieures aux os décalcifiés qui servent seulement de substratum à une ossification minime, toujours insuffisante avec un large orifice.

c) LES PROCÉDÉS AUTOPLASTIQUES, autoplastie par glissement, autoplastie par rabattement ou résection temporaire, sont bien supérieurs physiologiquement, ainsi qu'on le constatera en consultant la statistique qui se trouve à la fin de ce chapitre. Dans tous les cas où on les a employés, ils ont donné les résultats les plus satisfaisants.

Aussi croyons-nous tout à fait justifiées les conclusions suivantes :

A. LORSQUE LE CHIRURGIEN CRÉE LUI-MÊME LA PERTE DE SUBSTANCE SUR UNE VOUTE CRANIENNE SAINE, il aura tout intérêt :

a) *S'il lui suffit d'un très minime orifice*, à conserver le périoste capable alors d'en assurer l'occlusion.

Au besoin, il pourra, en même temps qu'il conserve et suture le périoste, placer une pièce d'os décalcifié ou réimplanter la couronne de trépan. Pièce ou couronne serviront de protection passagère, en attendant que le périoste substitue à l'os implanté et provisoire un os durable. Mais le chirurgien n'oubliera pas que pièce et couronne sont des accessoires et que le rôle capital appartient au périoste.

Il se peut du reste, s'il s'agit d'un adulte, que le périoste ne joue pas le rôle réparateur demandé, même avec une petite perte de substance.

b) *Dès que la perte de substance à créer devient grande*, il sera très important d'employer les procédés de résection temporaire, les seuls qui assurent l'obturation définitive de l'orifice cranien.

Notre procédé a l'avantage, en même temps que cette obturation définitive, d'assurer la décompression persistante du cerveau.

c) *Dans quelques cas où il est obligé de faire une vaste perte de substance dans un crâne sain, le chirurgien doit renoncer à fermer immédiatement cette perte de substance :*

Tout d'abord lorsqu'au-dessous de ce crâne sain il a trouvé et extirpé tout ou partie d'une tumeur maligne cérébrale. Dans un cas de ce genre, Bramann eut à lutter contre trois récidives successives, qui, avec un crâne refermé, auraient exigé des interventions bien plus complexes, ou se seraient aggravées d'une façon latente, au point de devenir incurables. Une autoplastie secondaire par le procédé de Kœnig,

ou, si elle est impossible, la fixation d'une plaque de celluloïd ou de métal peuvent du reste alors devenir utiles lorsque les récidives ne sont plus à craindre.

L'autoplastie primitive doit être également laissée de côté lorsque le chirurgien trouve un abcès cérébral, qu'il doit drainer parfois fort longtemps.

B. LORSQUE LA PERTE DE SUBSTANCE, RÉSULTANT D'UN ANCIEN TRAUMATISME OU D'UNE ANCIENNE INTERVENTION, PRÉEXISTE A L'ACTION ACTUELLE DU CHIRURGIEN, les pièces de celluloïd, les greffes d'os animal, le procédé de Kœnig sont tous les trois utilisables. Le procédé de Kœnig est certainement préférable et sera le plus souvent employé.

C. LORSQUE LA RÉSECTION EST FAITE SUR UN CRANE LESÉ, trois cas peuvent se présenter :

1° Ou bien cette lésion est due à un *traumatisme récent*. La conservation des fragments osseux qu'il est inutile d'enlever, la réimplantation de ceux qu'il a été nécessaire d'extraire provisoirement, seront très bonnes lorsqu'on sera sûr de leur asepsie; mais le point capital, c'est la conservation et la réapplication attentive du périoste et sa suture. Même dans des fractures comminutives et compliquées, cette conduite a, surtout chez les enfants, donné, ces années dernières, à Boulflower, Morgan, Battle, Walsham, Tytler, des guérisons par première intention, sans drain, et des ossifications complètes.

2° Ou bien la lésion est une *ostéite ;* dans ces cas, où parfois la dure-mère irritée joue un rôle ostéogène particulièrement actif (Ollier), il est impossible de se servir, pour l'ostéoplastie, de pièces empruntées à la partie réséquée du crâne. Les parties voisines ne sont peut-être pas non plus bien saines, et il serait imprudent de leur emprunter par le procédé de Kœnig une pièce autoplastique. Les procédés hétéronécroplastiques : celluloïd, plaques métalliques, os décalcifié, sont les seuls utilisables.

3° Il en est de même lorsque la résection cranienne a été faite pour une *tumeur osseuse*. Ici, de plus, les tentatives hétéroplastiques devront être tardives et permettre une longue surveillance du foyer d'extirpation.

Ajoutons que dans ces cas comme dans ceux d'ostéite et, règle générale, dans tous les cas où les téguments ont subi, conjointement au crâne, une perte de substance étendue, les tentatives ostéoplastiques devront être complétées par des autoplasties ou des greffes cutanées, faites par les procédés connus.

Parfois même, lorsqu'on se trouve en présence de vastes plaies qu'il est impossible de désinfecter complètement, le chirurgien devra franchement laisser de côté les tentatives ostéoplastiques, et chercher la cicatrisation simple de la perte de substance du péricrâne. C'est alors qu'il devra recourir aux appareils protecteurs, plaques ou calottes de diverses substances, que l'on choisira les moins conductrices possible de la chaleur, en se rappelant l'histoire de cet invalide qui, porteur d'une plaque cranienne en argent, mourut après insolation d'une véritable brûlure cérébrale (Larrey).

BIBLIOGRAPHIE

Nous diviserons la bibliographie de ce chapitre en deux parties : 1° les indications bibliographiques ; 2° les statistiques, celles-ci composées des observations ostéoplastiques prises sur l'homme.

I. — Indications bibliographiques.

A. Trépans et trépanation. — Berggoldt, *De trepanationis difficultatibus ;* I. D. Lipsiæ, 1694. — Bichat, Description d'un nouveau trépan (*Mém. Soc. méd. d'émul. de Paris*, an VII (1799), t. II, p. 277-283). — Binaud, De l'intervention chirurgicale dans les affections non traumatiques du cerveau. Étude critique du manuel opératoire (*Archives cliniques de*

Bordeaux, 1893, p. 394). — Blumhardt, Beschreibung eines verbesserten Trepans, die Kurbeltrephine genannt (*Med. Cor. Bl. d. Württemb. Ærtz Ver.;* Stuttgart, 1834-35, t. IV, p. 267-269, 1 pl.). — Delagenière, Étude critique des méthodes modernes de trépanation du crâne (*Gazette des Hôpitaux*, 1889, t. LXII, p. 445-452). — Forster, Improved trephine and osteotome (*Med. Times and Gazette;* London, 1857, t. XV, p. 504). — Ford, Trepanning twice on each side of longitudinal sinus, one inch posterior to coronal suture, with removal of intermediate bone directly over the sinus without injury to it (*Atlanta M. and S. J.*, 1888-89, N. S., t. IV, p. 674-676). — Gaetano, Del trepano-sega (*Mém. Soc. med. chir. di Bologna*, 1857, t. V, p. 273-316, 1 pl.). — Glocker (T.-W.), The conical trephine (*Maryland and Virg. M. J. Richmond*, 1861, t. XVI, p. 376). — Grossheim, Beschreibung von Koch's Trepankrone (*J. der. Chir. und Augen.;* Berlin, 1826, t. IX, p. 554-559, 1 pl.). — Heschl, Die Eroffnung der Schœdelhohle kleiner Kinder (*Œsterr. Zeitschr. f. prakt. Heilk. Wien*, 1862, t. VIII, p. 350-52). — Hopkins (W.-B.), Trephining forceps (*Med. News*, 1886, t. XLIX, p. 642). — Von Hubenthal, Beschreibung zweier neüen Trepanations Instrümente (*Mag. f. d. ges. Heilk. Berl.*, 1827, t. XXIII, p. 476-480). — Jardine (W.), Improved trephine (*Med. and Phys. J. London*, 1804, t. XII, p. 198-202, 1 pl.). — Kauzmann, *De novo trepanationis instrumento;* I. D. Erlangœ, 1802. — Keetley, The use of chisel instead of the trephine in the surgery of the head, with an illustrative case (*Medical Press and Circular*, 1890, t. p. I, 677). — King, Description of an instrument for trepanning the skull, with more ease, safety and expedition than now in general use (*Med. Facts and obs. London*, 1797, t. VII, p. 191-218, 1 pl.). — Knox, Circular saws designed to be used with the dental engine for trephining the skull, and other operations on bones, Glasgow Path. Soc., janv. 1893 (*Glasgow M. J.*, 1893, p. 307). — Laguaite, De quelques règles à suivre dans la trépanation (*Province médicale*, 1890, t. IV, p. 485-87). — Lassus, Examen de la doctrine des auteurs anciens et modernes sur l'application du trépan à l'endroit des sutures (*Mémoires de l'Académie royale de Chirurgie*, 1774, t. V, p. 80). — Lauffs, *De variis trepanationis methodis;* I. D., Berolini, 1826. — Leisnig, *Ueber Trepanation nebst Beschreibung der dieser Operation von mir verfundenen Messer Krone, die sich vorzuglich für feldœrztliche Etui's eignet und einem atteste des Herrn Dr Kajetan Textor;* I. D. Würzburg, 1844. — Léo (J.), Beschreibung eines neuen Trepanations Instruments (*Mag. d. ges. Heilk. Berl.*, 1827, t. XXIV, p. 483-488). — Ludwig, *De novo trepano præcipue pro orbitæ vulneribus, atque de indole morborum vernalium;* I. D., Tubingæ, 1811. — Manouvrier, *Développement quantitatif de l'encéphale et des diverses parties du squelette.* Th. Paris, 1882. — Morris

(F.-W.), A description of trephining instruments upon principles entirely new (*London M. Reposit.*, 1823, t. XX, p. 318-321, 2 pl.). — Mourgue, Note sur une modification apportée au tire-fond d'ordinaire mis en usage dans l'opération du trépan (*Rev. de thérap. du Midi ;* Montpellier, 1856, t. X, p. 167). — Otto et Reynders, The conical trephine (*Am. M. Times*, 1861, t. II, p. 87). — Park Roswell, Trephining (*Reference Handbook of the medical Sciences*, t. VII, p. 245). — Percy et Laurent, Trépan (*Dict. sc. méd. Paris*, 1821, t. LV, p. 531-542). — Poulet, Trépan (*Dict. Jaccoud*, 1884, t. XXXVI, p. 61). — Rajasingham (A.), An improved trephine (*Brit. M. J.*, 1892, t. II, p. 581). — Roberts (J.-B.), The segment trephine and an aseptic trephine (*Boston M. and S. J.* 1889, t. CXX, p. 311). — Roux, Mémoire sur la trépanation par évulsion (*Union médicale*, 1848, t. II, p. 275, 279 et 283). — Salzer, Zur Technik der Trepanation (*Wiener klinische Wochenschrift*, 1889, p. 942). — Savigny (J.). Description of an apparatus attached to the trephine in the operation of trepaning, by which it is effectually prevented froms lipping suddenly down upon the brain (*Med. and Phys. J. London*, 1802, t. VIII, p. 482-484). — Schœrning, *Die Trepanation bei antiseptischer Methode ;* I. D.. Berlin, 1877. — Smith (R.), Description of an improved trephine (*Med. and Phys. J. London*, 1883, t. X, p. 239, 1 pl.). — Tauber, Zur Frage der temporœren Resektion der Schœdelknochen (*Centr. f. Chir.*, 1892, t. XIX, p. 417-422). — Texier, *De la trépanation par évulsion*, Th. Paris, 1888. — Todd (W.-C.). An improvement in the trephine, and a new mode of operating it (*Med. and Surg. Reporter*, 1880, t. XLVII, p. 175). — Vietor, *Die antiseptische Wundbehandlung bei operativen Schœdeleroffnungen ;* I. D., Halle, 1881. — Zuccaro, Nuovo trapano per la trapanazione temporaneo del cranio (*Gaz. Med. di Torino*, 1891, t. XLII, p. 481-485).

B. Occlusion spontanée des perforations craniennes. — Buck, Fracture of the skull ; trephine ; death from phtisis two years afterwards, dissection (*New-York M. and S. J.*, 1840, t. III, p. 327-329). — Codilla, Dei mezzi di riparazione delle scontinuita craniche (*Archivio di Ortopedia*, 1892, t. IX, p. 20-85). — Flourens, Note sur la dure-mère, ou périoste interne des os du crâne (*Gazette médicale de Paris*, 1859, p. 527). — Gunsburg, Sections befund an dem Schœdel einer Fraù welche die Trepanation 79 Iahre überleibt hatte (*Deutsche Klinik*, 1850, t. II, p. 77). — Konrad, *Ueber Regeneration der Knochendefekte des Schœdeldaches dùrch Trepanation;* I. D., München, 1889. — Kosmovski, *O, Zajilenii rane poslie trepanatsii ;* I. D., Saint-Pétersbourg, 1871. — Vrolik, Remarques sur la manière dont s'oblitèrent les perforations des os du crâne produites par le trépan ou les blessures (*Expérience*, 1839, t. IV, p. 97-100). — Weissbrod (J.-B.), *Obser-*

vatio pathologica reproductionum omnium in specie post trepanationem; I. D. Monachii, 1831. — Wirchell (M.-E.), Report of a case of trephining, followed by necrosis, and ultimately, complete closure of the orifice by bone (*New-York M. J.*, 1858, 3e s., t. V, p. 250-52).

C. Ostéoplastie. — Adamkievicz, Ueber Knochentransplantation (*Wiener medicinische Blætter*, 1889, p. 355-390). — Buscarlet, La greffe osseuse chez l'homme et l'implantation d'os décalcifiés. Th. Paris, 1891. — Chipault, L'ostéoplastie cranienne (*Gazette des Hôpitaux*, 1893, p. 786 et 813). — Darkschewich et Weidenhammer, Iz klinitcheskoï laboratorii im prof. Kogebnikova, o Zamchtchenii obez' testulen noi Kocliron trepanatsionii poter' utchrep (*Vratch*, 1892, p. 692-721). — Dercum (X.), Of the use of aseptic fresh blood serum or solution of common salt to preserve trephined bone until replaced (*Polyclinic Phylad.*, t. V, 1887-88, p. 361). — Frænkel, Ueber Deckung von Trepanationsdefekten am Schœdel durch eteroplastik (*Wiener medicinische Wochenchrift*, 1890, p. 475). — Lesser, Ueber das Verhalten des Catgut im Organismus und über Heteroplastik (*Arch. f. Path. Anat. und Phys.*, Bd 95, 1884, p. 232). — Mossé, Recherches sur la greffe osseuse après la trépanation du crâne (*Gazette hebdomadaire de Montpellier*, 1888, p. 578-589). — Sur la production d'une greffe hétéroplastique après trépanation du crâne, Académie de médecine, 23 mai 1893 (*Semaine médicale*, 1893, p. 250). — Ochotin, Beitræge zur Lehre der Transplantation (*Virchows Archiv.*, Bd XXIV, 1891, p. 312). — Ollier, Traité des résections, t. III, p. 740. — Des résections des os du crâne, soit comme opération curative d'une lésion osseuse, soit comme opération préliminaire ; in-8°, Paris, Masson, 1890. — Pons, De la réimplantation des rondelles osseuses après la trépanation du crâne. Th. Lyon, 1891. — Schmitt, Ueber Osteoplastik in klinischer und experimenteller Beziehung (*Archiv. f. klin. Chir.*, Bd XLV, 1893, p. 475). — Senn, Clinical observations of the healing of aseptic bone cavities by Senn's method of implantation of antiseptic decalcified bone (*Medical News*, 1890, t. II, p. 202-216). — Toison, De la trépanation du crâne par résection temporaire d'un lambeau ostéoplastique. Procédé de Wagner et procédé personnel (Congrès français de chirugie, *Procès-verbaux*, 1891, p. 325-338). — Note complémentaire sur un nouveau procédé de trépanation par résection temporaire d'un lambeau ostéoplastique (*Journ. des Sc. méd. de Lille*, 1891, t. II, p. 553-556). — Willmart, De la trépanation temporaire (*Arch. méd. et chir. pratiques de Bruxelles*, 1890, p. 33). — Wolff, Die Osteoplastik in Ihren Beziehungen zur Chirurgie und Physiologie (*Archiv f. klin. Chir.*, Bd II, 1865, p. 183), et Zur temporæren Resektion des Schadeldaches (*Centralblatt f. Chirurgie*, 1890, p. 1).

STATISTIQUE I

DES OSTÉOPLASTIES CRANIENNES

Nos d'ordre	INDICATION BIBLIOGRAPHIQUE	SEXE, AGE, LÉSION	TECHNIQUE DE L'OPÉRATION	RÉSULTATS
		1° *Hétéronécroplastie au celluloïd.*		
1-3	HINTERSTOISSER, Fœlle von Trepanation welche durch Verschluss des Knochendefectes mittelst eines geschlossenen celluloïd plate zur Heilung gesvacht wurden (*Wiener klinische Wochenschrift*, 1891, p. 302).	I. — Épilepsie jacksonienne consécutive à une fracture compliquée du pariétal gauche.	Dure-mère ouverte et suturée. Tamponnement ; 4 jours après application de la plaque de celluloïd, réunion du périoste et de la peau, en laissant dans l'angle postérieur une bande de gaze iodoformée	6 mois après, guérison persistante des accidents et de la plaie.
		II. — Perte de substance du frontal de la largeur d'une pièce de 50 cent.	Plaque de celluloïd.	Guérison sans réaction.
		III. — Cicatrice adhérente de la région pariétale gauche. avec maux de tête.	Excision de la cicatrice, plaque de celluloïd entre le périoste et l'os.	Guérison sans réaction.
4-5	VON EISELSBERG, Ueber Schœdelchirurgie (*Internationale klinische Rundschau*, 1891, p. 902).	I. — F., 17 ans, carie du pariétal gauche.	Ablation de l'os carié. Perte de substance de la grandeur d'une pièce de 5 fr. Pendant 15 jours, tamponnement à la gaze iodoformée, puis plaque de cellu-	Réunion par première intention.

			peau.	
		II. — Épilepsie consécutive à une fracture compliquée du frontal.	Excision de l'os autrefois brisé, qu'on remplace par une plaque de celluloïd.	Le 4e jour, deux accès. On trouve une hémorragie sous la lame, qui est enlevée et replacée seulement 16 jours plus tard. Guérison définitive.
6	BERGER, *in* thèse MOISSON, *Des différentes méthodes d'oblitération des pertes de substance du crâne;* Paris, 1891, n° 297 p. 77.	H. adulte, épilepsie jacksonienne, 1 an 1/2 après une fracture du crâne.	Libération des adhérences des méninges et du cerveau aux os, résection des bords osseux saillants; plaque de celluloïd percée de trous.	Le 5e jour, température et coma; on enlève la plaque sous laquelle on trouve du pus. Drain, disparition des accidents.
7	POSTEMPSKI, Chirurgia del cranio e dell cerveletto (*Archivio ed' atti de la Societa italiana di chirurgia*, 1892, p. 121).	H., 22 ans, douleurs de tête, à la suite d'un traumatisme.	Trépanation sur l'occipital. Hémorragie abondante, tamponnement. Le 3e jour, plaque de celluloïd et suture par-dessus des parties molles.	La plaque se déplace et on doit l'enlever.
		2° *Hétéronéoroplastie à l'aide de plaques métalliques.*		
1	BOOTH and FARQUHAR CURTIS, Report of a case of tumor of the left frontal lobe of the cerebrum; operation; recovery (*Annals of surgery*, 1893, t. I, p. 127). Voir également sur ce fait notre statistique II.	H., 24 ans, tumeur tuberculeuse du lobe frontal gauche.	Extirpation; 18 jours après, décollement partiel des bords réunis de la plaie et insinuation d'une plaque d'aluminium reposant par ses bords sur ceux de la perte de substance. La surface du cerveau, couverte de granulations, saigne fort peu.	Le lendemain, plaie réunie; mais la température s'élève et le 3e jour on doit supprimer la pièce hétéroplastique.

Nos d'ordre	INDICATION BIBLIOGRAPHIQUE	SEXE, AGE, LÉSION	TECHNIQUE DE L'OPÉRATION	RÉSULTATS
2	STÜGLITZ and GERSTER, Report of a case of cystic tumor of the brain operated upon with success (*American Journ. of med. sciences*, 1893, t. I, p. 621). Voir également notre statistique III.	H., 25 ans, kyste rolandique.	Quelque temps après son ablation, la plaie est rouverte, les adhérences entre le lambeau et la dure-mère décollées et une plaque d'os insinuée.	Guérison parfaite.
	3° Hétéronécroplastie à l'aide d'os décalcifiés.			
1-3	KÜMMEL, Ueber knochen implantation (*Deutsche medicinische Wochenschrift*, 1891, p. 212).	I, II, III. — Épilepsie. Trépanation de la grandeur d'une pièce de 2 fr.	Pièces d'os décalcifiés, taillées en calotte creuse.	Guérison constatée dans un cas au bout de 5 mois.
	4° Hétérobioplastie par greffes osseuses animales.			
1	JOBA MEEKREN, Observationes medico-chirurgiæ (*Amstelodamis*, 1682, p. 7). D'après PERCY, Ente animale, *in Dict. des Sc. med.*, en 60 vol., 1815, t. XII, p. 339.	H. adulte, perte de substance du crâne par coup de sabre.	On détacha du crâne d'un chien tué à cet effet une pièce d'os de même forme et de mêmes dimensions que celle qui manquait.	Guérison parfaite.
2	MAC EVEN, Observations touchant la transplantation osseuse (*Revue de chirurgie*, 1882, p. 1, obs. en note p. 4).	H. adulte, perte de substance traumatique.	On prit à un chien de six semaines une portion du pariétal contenant son centre d'ossification et recouvert de son périoste. Avivement des bords de la perte de substance. Petit	3 semaines après, guérison de la plaie. « Le résultat définitif n'a pas été complètement démontré. »

	von Knochendefekten des Schœdels nach der Trepanation (*Wiener medicinische Wochenschrift*, 1889, p. 1435).	substance opératoire.	fragments de crâne d'oie jeune.	que les lamelles présentent une coloration rosée et adhèrent à la couche sous-jacente. La séparation des fragments n'est plus marquée que par des lignes fines. Le 25e jour, partout résistance osseuse. Au bout de 1 mois 1/2, plaie complètement fermée.
4	Ricard, Réparation d'une perte de substance de la voûte cranienne par la greffe osseuse immédiate (*Gazette des Hôpitaux*, 1891, n° 85, p. 785). Voir également notre statistique II.	F. 30 ans, ablation d'un lymphadénome du frontal droit. Perte de substance de la grandeur d'une pièce de 5 fr.	Greffe immédiate avec une pièce d'os coxal de chien tué de suite. Sutures de la peau. Drainage.	7 jours après, guérison de la plaie. Au bout de 1 mois « sans l'aplatissement du front, il serait impossible de reconnaître que le crâne a été le siège d'une brèche osseuse quelconque » : 2 ans après, guérison persistante avec solidité de la greffe (renset inédit, dû à M. Ricard).
	5e *Hétérobioplastie par greffes prises en divers points du squelette de l'opéré.*			
1	Seydel, Ueber Ersatz von Schœdeldefekten (*Centralblatt für Chirurgie*, 1889, p. 209)	Enfoncement traumatique du pariétal gauche, de 4 c. 1/2 sur 3. Ablation des os déprimés.	Le 12e jour, prise d'un lambeau ostéo-périosté sur la face interne du tibia, qui est mis dans l'eau salée tiède et divisé en 5 ou 6 morceaux.	Le 5e jour, les fragments adhéraient à la dure-mère. Le 10e, leurs intervalles étaient à peine appréciables ; la perte de substance cutanée fut alors recouverte de peau empruntée à la région occipitale.

Nos d'ordre	INDICATION BIBLIOGRAPHIQUE	SEXE, AGE, LÉSION	TECHNIQUE DE L'OPÉRATION	RÉSULTATS
2	SENNANDER, Upsala Lœkareförenningsforhanddlingar, 1890. Bd XXVI, p. 319.	II. 31 ans, ablation de fragments osseux enfoncés dans un traumatisme. Hernie cérébrale.	Quelques jours après la 1re opération, grattage des granulations sur les bords de l'orifice et insinuation sous le périoste d'une pièce d'os recouverte de périoste et de tissu extrapériosté, exactement de même grandeur que la perforation et empruntée à la face antérieure du tibia gauche du malade. Rabattement et suture de la peau.	1 mois après, perte de substance toujours bien fermée.
	6° Hétérobioplastie par réimplantation des pièces détachées du crâne.			
1-2	WALTHER, Obs. I, Wiedereinheilüng der bei der Trepanation ausgehenden Knochenscheibe. (*J. der Chir. und Augenb.*, 1821, t. II, p. 571-583). — Obs. II, *in* WALTHER, Ueber die topische Behandlung der Eiternden Wunden (*J. der Chir. und Augenb*, 1824, t. IX, p. 201).	I. — II. 30 ans, coup de pierre sur le pariétal gauche.	Trépan. Réimplantation de la rondelle.	Suppuration; issue d'une esquille formée par une partie de la table externe de la rondelle; le reste s'était réuni au pourtour du trou et recouvert de bourgeons charnus. Après ablation de l'esquille, guérison rapide.
		II. — Accidents tardifs à la suite d'un traumatisme.	Implantation de la rondelle et réunion des lambeaux cutanés.	Mort la 36e heure. « Le disque était déjà adhérent à la face interne des lambeaux et à la dure-mère. »

	Archiv. de Chirurgie, Berlin, 1830, Bd I, p. 263.			
4	WEDEMEYER, *Physiologie der Entzündung und Regeneration in organischen Geweben:* Leipzig, 1842, p. 76.			Guérison sans réaction ; 7 ans après, mort de péritonite. Le disque osseux était complètement adhérent et présentait dans toute son épaisseur l'aspect du tissu compact. Parties molles adhérentes aux bords de l'orifice.
5-11	MAC EVEN, Cases illustrative of cerebral surgery (*Lancet*, 1885, t. I, p. 881 et 934).	I. — Paralysie du côté gauche.	Ablation d'une rondelle correspondant à la partie moyenne des frontale et pariétale ascendantes. L'incision de la dure-mère donne issue à des petits caillots. Suture de la dure-mère. La rondelle dépouillée de son périoste est divisée en plusieurs fragments et réimplantée. Drain d'os décalcifié entre le cuir chevelu et le crâne.	Au bout de 3 semaines, après guérison aseptique, le crâne était très solide au niveau de la réimplantation.
		II. — F. 25 ans, hémiplégie gauche avec contractures.	Surface interne de la rondelle couverte de saillies osseuses. L'exploration de la face interne du crâne aux environs de l'orifice nécessite deux nouvelles couronnes de trépan. Les rondelles divisées en fragments et débarrassées	22 mois après, la consolidation est bonne. Hémiplégie guérie.

Nos d'ordre	INDICATION BIBLIOGRAPHIQUE	SEXE, AGE, LÉSION	TECHNIQUE DE L'OPÉRATION	RÉSULTATS
			des saillies sont réimplantées. Drainage d'os décalcifié passant au milieu des fragments. Réunion des parties molles.	
		III à VII.		Élimination partielle. Guérison.
12	Spitza *in* Broca et Sebileau, De l'intervention chirurgicale dans les maladies cérébrales (*Gazette des Hôpitaux*, 1888, p. 32). Voir également notre statistique II.	Tumeur.	Intervention exploratrice.	3 mois après, à l'autopsie, rondelle un peu mobile.
13	Burrell. The reimplantation of a trephine button of bone (*Boston medical and surgical Journal*, 1888, t. I, p. 313).	II. 13 ans, accidents cérébraux d'origine traumatique.	Périoste décollé de l'os.	Réunion par première intention. Au bout de 8 mois, à l'autopsie, rondelle fixée solidement sur un plan un peu plus profond que le reste de l'os. Elle est très blanche.
14-16	Keen, Three successful cases of cerebral surgery including: the removal of a large intracranial fibroma, exsection of damaged cranial tissue and exsection of the cerebral centre for the left hand, with remarks on the general technique of	I. — II. 20 ans, épilepsie.	Excision d'une partie de la pariétale ascendante. Replacement d'une rondelle de 45 mm et de nombreux fragments.	2 mois après, fixation bonne.

	Amer. Surg. Association, 1888, t. VI, p. 293) (Voir également notre statistique II).	II, III.		Une fois nécrose des fragments.
17	GERSTER, Ueber Verschluss von Defekten am Schœdel mit Demonstration (*Verh. der deutsch Ges. f. Chirurgie*, 1889, t. I, p. 89).	Fracture.	Ablation de fragments craniens. Réimplantation de l'un d'eux.	Au bout de quelques mois, le blessé meurt de pneumonie, et on trouve le fragment adhérent en quatre points à l'orifice.
18-19	ENRIQUE DE AREILZA, *De la fractura del cranio y de la trepanacion;* Barcelona, 1887. — *La trepanacion en la epilepsia;* Barcelona, 1888.	I. — Fracture avec dépression du temporal droit datant de 3 ans.	Ablation de 4 rondelles; résection d'une partie de la dure-mère. Réimplantation des rondelles.	Guérison par première intention.
		II. — Épilepsie.	Extirpation d'écorce sur la partie supérieure de FA et la partie moyenne de PA.	Guérison par première intention. Mort 4 mois après. La rondelle osseuse réimplantée présentait des adhérences membraneuses avec le reste du crâne, et son tissu osseux était très raréfié.
20	BALLON (W.-R.), Replacement of the button of bone after trepining, with a successful case (*Med. and Surg. Reporter*, 1889, t. LX, p. 193).			Succès.
21	VON VOLKMANN, Freie Vereinigung der Chirurgen; Berlin, 21 oct. 1889 (*Berliner klinische Wochenschrift*, 1889, p. 1096).		Réimplantation d'un fragment enlevé au ciseau, de la grandeur d'une pièce de 5 fr.	
22	KÜSTER, *Ibid.*		Réimplantation d'une rondelle.	Réunion osseuse.

Nos d'ordre	INDICATION BIBLIOGRAPHIQUE	SEXE, AGE, LÉSION	TECHNIQUE DE L'OPÉRATION	RÉSULTATS
23	PLCHER, Contribution to the surgery of cerebral tumors (*Annals of Surgery*, 1889, t. I, p. 161), voir également notre statistique III.	H. 33 ans, tumeur.	Non trouvée. Réimplantation des rondelles.	Mort au bout de 36 heures. Une des rondelles était déjà adhérente à la dure-mère.
24	KNAPP and BRADFORD, A case of tumor of the brain, removed death (*Boston M. and S. J.*, 1889, t. I, p. 325, 353, 378, 386, et 439). Voir également notre statistique III.	H. 32 ans, tubercule cérébral.	Ablation ; réapplication des pièces osseuses conservées dans l'eau stérilisée tiède.	Mort 3/4 d'heure après la fin de l'opération.
25-27	KEETLEY, DONALD HOOD, BALL and COLMAN, Five recent cases illustrative of cerebral surgery remarks (*Lancet*, 1889, t. II, p. 541, 593, 643). — Obs. II, Cerebral abscess of traumatic origin, trephining, recovery. — Obs. III, Doubtful symptoms of intracranial suppuration associated with a history of injury and afterwards with discharge from the left ear; explorations, trephining; death; disease of pons Varolii (new growth). — Obs. IV, Abscess (tubercular ?) diffused between cerebral falx and left hemisphere, and also in left occipital lobe and on anterior and inferior aspects of left frontal lobe; trephining; death. — Pour Obs. III, voir également notre statistique III.	I. — Traumatisme sur le côté gauche de la tête ; abcès cérébral probable.	Lambeau semi-circulaire au-dessus de l'oreille ; couronne de trépan de moyen diamètre ; dure-mère tendue, avec des battements diminués ; elle est ponctionnée, et il s'échappe un liquide clair ; après son incision, des ponctions dans le cerveau avec un trocart de 2 pouces 1/2 de long ne donnent aucun résultat ; sutures de la dure-mère au catgut ; l'os enlevé est découpé en fragments avec la pince coupante et replacé.	La plaie suppure dans la profondeur et doit être rouverte partiellement ; les fragments osseux n'ont pas été enlevés et la plaie a fini par guérir.

		crânien ; à la suite symptômes douteux de suppuration intra-crânienne ; écoulement par l'oreille gauche ; aggravation progressive.	le temporal gauche ; ablation d'une rondelle de la grandeur d'un shilling ; elle est insinuée dans une boutonnière faite à la peau de la cuisse gauche et logée dans le tissu cellulaire sous-cutané ; pansement antiseptique à ce niveau ; incision de la dure-mère et ponction cérébrale sans résultat ; suture de la dure-mère ; la couronne osseuse est découpée en petits fragments placés sur la dure-mère, et la plaie suturée.	pont de Varole.
		III. — Symptômes d'abcès cérébral.	Incision semi-circulaire au-dessus de l'oreille gauche ; trépanation au niveau du centre facial ; la rondelle est insinuée dans le tissu cellulaire de la cuisse, incision de la dure-mère ; ponctions cérébrales ; l'une d'elles donne un peu de liquide séro-sanguinolent.	Aggravation des symptômes ; seconde trépanation au niveau du centre du bras, sans réimplantation d'os ; mort 11 jours après la première opération ; la plupart des fragments osseux réimplantés étaient adhérents à la dure-mère ; suture de la dure-mère ; la pièce osseuse est divisée en petits fragments et replacée ; sutures, drain de caoutchouc.
28-30	WALKER (O.), Brain surgery, with report of eleven cases (*Medical and surgical reporter*, 1890, t. II, p. 213 case 6 : (Tre-	I. — En 1888, hémiplégie droite subite, méningite hémorragi-	Trépanation au niveau du sillon de Rolando ; ablation de 3 rondelles d'un pouce de diamètre, inci-	Guérison opératoire ; 31 jours plus tard, le patient quitte l'hôpital : les disques réimplantés pa-

Nos d'ordre	INDICATION BIBLIOGRAPHIQUE	SEXE, AGE, LÉSION	TECHNIQUE DE L'OPÉRATION	RÉSULTATS
	phining for supposed intra cranial hemorrhagic coagulum, without benefit.	que probable.	sion de la dure-mère et exploration du cerveau sans résultat ; réimplantation des disques.	raissaient solides et fixes.
		II, III. — D'autres faits.	Pas de détails.	Résultat heureux.
31	CLARKE, A case of syphilitic growth of dura mater ; operation, death from septicœmy, necropsy (*Lancet*, 1890, t. I, p. 460 et 547).	Gomme de la dure-mère.	Couronne de 1 pouce 1/2, ablation de la gomme, réimplantation de la rondelle.	Mort le 19e jour Abcès à la surface du cerveau. « La cause d'infection a dû être la réimplantation de la rondelle. »
32-34	JONES, Three cases of compound depressed fracture of the skull, in which the bones were replaced after being temporarely removed (*Medical Chronicle*, t. XVI, 1890-91, p. 207).	I, II, III. — Fractures comminutives.	Réimplantation des fragments ; fermeture complète des plaies.	Deux fois guérison ; une fois expulsion de deux esquilles par suppuration.
35	HOEGH, A case of trephining for traumatic epilepsy (*Medical News*, 1890, I, p. 253).	II. adulte, plaie par balle au-dessus de l'œil gauche.	Dure-mère épaissie et adhérente au cerveau, qui est rougeâtre, sutures de la dure-mère ; remise en place du disque osseux enlevé.	Guérison par première intention.
36	SICK, Ein Fall von Exploration des Cerebrums (*Jahrbücher der Hamburgischer Stadts krankenhaustalten*, 1890, p 460).	Jeune femme, paralysie du bras gauche et du côté gauche de la face. Violentes douleurs de tête à droite.	Résection au ciseau d'une pièce d'os de 5 c. carrés. Ponction sans résultat d'une circonvolution frontale, réapplication de l'os ; sutures, drain.	Réunion par première intention.

37-3	FRANCK and CHURCH, A contribution to brain surgery. Six severe operations entailing prolonged manipulation of the encephalon. (*Am. J. of med. Sc.*, 1890, t. I, p. 1-20). — Pour le cas II, voir également notre statistique III.	I. — Démence d'origine traumatique.	Replacement des fragments conservés dans l'eau chaude.	A une 2e opération, 9 mois après, on trouve les couronnes adhérentes, mais les petits fragments résorbés.
		II. — H. 39 ans, sarcome cérébral diffus.	Replacement des rondelles et des fragments.	Toutes les pièces osseuses, sauf une rondelle, sont enlevées au bout de quelques jours, à cause de la suppuration. Elles ne présentaient pas trace de vitalité.
		III. — F. 33 ans, idiotie.		Mort 6 mois après l'opération ; rondelles solidement adhérentes à la dure-mère.
40	BREMER and CARSON, A case of brain tumor: angioma cavernosum, causing spastic paralysis and attacks of clonic spasm; opération (*The Saint-Louis Courrier medical*, 1890 t. I, p. 273-307). Voir également notre satistique III.	Ablation d'un angiome caverneux sous-cortical.	Les rondelles et les fragments conservés dans une solution bichlorurée sont replacés et le périoste des rondelles suturé.	Pas de détails ultérieurs.
41-42	WEIR, Remarks on the reimplantation of bone in trephining with an illustrative case of operation for traumatic epilepsy; New-York Academy of medecine, 28 juillet 1890 (*New-York med. Journ.*, 1890, t. II, p. 532).	I. — H. 53 ans, attaques d'épilepsie post-traumatique.	Ablation de trois rondelles qui sont replacées, ainsi que les fragments obtenus au ciseau.	4 ans après, les os sont solides, mais depuis quelque temps on sent des battements à leur niveau.
		II. — Sarcome cérébral.	Ablation de la tumeur ; replacement des rondelles et des fragments.	Résultat d'abord très satisfaisant, puis au bout d'une vingtaine de mois la cicatrice osseuse se soulevait et présentait de légers battements. Enfin,

Nos l'ordre	INDICATION BIBLIOGRAPHIQUE	SEXE, AGE, LÉSION	TECHNIQUE DE L'OPÉRATION	RÉSULTATS
				l'os réimplanté disparut peu à peu et apparut une hernie cérébrale. Récidive de la tumeur. Mort.
43-45	GERSTER, New-York Academy of medicine, 12 janvier 1891 (*New-York medical Journ.* 1891, t. I, p. 223).	I, II, III.	Gerster emploie le ciseau et replaçe la pièce et les fragments, « ce qu'il ne faut du reste pas faire constamment. »	A toujours eu de bons résultats.
46	CUNEO, Trapanazione del cranio (*Gazeta degli hospitali*, 1891, p. 79).	Épilepsie jaksonienne suite de traumatisme.	Couronne de trépan de 4 c. conservant son périoste et présentant à sa face interne une fissure et deux saillies osseuses, qui se prolongent à la face interne du crâne, ce qui nécessite l'ablation de deux petits disques. Le large seul fut replacé, les plaies cutanées suturées.	Guérison par première intention. Les battements, qui s'étendaient d'abord à toute la perte de substance, disparurent au niveau du disque, qui au bout d'un mois était fixé solidement.
47	SENNANDER, *Upsala Lækare forenings færhandlingar* Bd XXVI. 1891, p. 319.	Perte de substance grande comme le bout du doigt à la région pariétale droite, traumatique.	Elle est remplie avec une pièce de la table interne enfoncée dans le cerveau de 2 c. au moment de l'accident.	Guérison par première intention ; au bout de 2 mois 1/2, fermeture complète.

	gical treatment of jacksonian epilepsy, excision of the arm centre (*New-York medical Journal*, 1891, t. I, p. 454).	nienne.	replacement de deux rondelles conservées dans l'eau stérilisée tiède.	d'en enlever une, à cause d'une hernie cérébrale ; le 8e mois, au moment de la mort, la rondelle restante est trouvée adhérente au périoste.
49	ANDERSON, BUCHANAN and COATS, History of a case of cerebral tumor, diagnosis, operation, pathology (*British med. Journ.*, 1891, t. I, p. 574-578). Voir également notre statistique II.	H. 17 ans, sarcome encapsulé.	Ablation de la tumeur ; replacement des rondelles et des petits fragments.	Au bout de 5 mois, les unes et les autres paraissaient au palper solidement fixées.
50	BOUTFLOWER, A case of compound depressed fracture of the right parietal bone over the motor area trephined, and bone replaced (*Lancet*, 1891, t. I, p. 487).	F. 14 ans, plaie avec fracture déprimée au-dessus de l'oreille droite.	Ablation d'un disque d'os, relèvement de la pièce osseuse déprimée, replacement de la rondelle et du péricrâne ; sutures, drain.	Ablation du drain le 7e jour ; 2 mois après, la cicatrice osseuse paraît solide.
51	MORGAN. Compound fractures of skull in Children (*Medical Society of London*, 25 janv. 1892 ; *Lancet*, 1892, t. I, p. 255, Obs. I).	G. 2 ans, fracture transversale du pariétal droit.	Incision, ablation des pièces osseuses déprimées ; lavage du tissu cérébral à l'eau boriquée tiède ; replacement des pièces, puis du péricrâne ; sutures, petit drain.	Guérison persistante au bout d'un an, entravée seulement par l'élimination d'un petit fragment osseux.
52	BATTLE, Compound fractures of skull treated by trephining and replacement of bone (*Medical Society of London*, 21 mars 1892 ; *Lancet*, 1892, t. I, p. 694).	F. 4 ans, fracture déprimée du crâne.	Trépanation, élévation des parties déprimées ; replacement de la rondelle de trépanation ; suture du péricrâne au fil d'argent ; pas de drainage.	Guérison.
53	ROSE, *Ibid.*		« A une fois replacé une rondelle. »	« A dû l'enlever à cause de la suppuration. »

Nos d'ordre	INDICATION BIBLIOGRAPHIQUE	SEXE, AGE, LÉSION	TECHNIQUE DE L'OPÉRATION	RÉSULTATS
5-56	W. Cheyne, *Ibi l.*	I, II, III. — Enfants.	3 fois réimplantation des rondelles, dont une fois avec fragmentation.	Succès.
57-58	Walsham, Obs. I. Case of compound depressed fracture of the skull with replantation of bone ; recovery (*Lancet*, 1892, t. II, p. 1186). — Obs. II. Compound depressed fracture of the skull ; trephining, replantation of bone ; complete closure of the wound ; recovery (*Lancet*, 1892, t. II, p. 992).	I. — G. 8 ans, fracture compliquée du frontal gauche.	La partie d'os déprimée fut soulevée avec un élévateur. Elle était formée de deux fragments, l'un adhérent au périoste, l'autre séparé. Le 1er fut replacé et suturé au fil d'argent, le 2me préalablement divisé en fragments ; suture d'une déchirure de la dure-mère ; pas de drain.	Le 12e jour, il n'y avait plus qu'une minime fistulette, complètement guérie le 28e jour.
		II. — F. 9 ans, plaie de la région frontale droite, avec dépression de l'os.	Agrandissement de la plaie, couronne de trépan sur le bord inférieur de la dépression ; les fragments déprimés sont enlevés et placés dans une solution de bichlorure à 1/4000. Ils furent replacés sur la dure-mère, qui n'avait pas été déchirée, mais il fut impossible de les recouvrir du périoste, dont un grand fragment avait été arraché ; les bords de la plaie sont égalisés et suturés ; pas de drain.	Plaie guérie par première intention. Une collection sous-cutanée à son niveau n'est pas touchée et disparaît en quelques jours. Le crâne à ce moment paraît parfaitement solide.

	traumatica (*Archivio ed atti della Societa italiana di Chirurgia*, 1892, p. 322, Obs. I).	post-traumatique.	e. à la face interne de laquelle se trouve une trace de fracture; agrandissement par ablation au ciseau de 11 fragments osseux ; replacement du disque et des fragments.	tention ; au bout de 12 jours, il n'y avait plus de battements au niveau de l'orifice.
60	SODERBAUM *Upsala läkareförenings förhandlingar*, Bd XXVII, 1892, p. 1.	H. adulte, paralysie spontanée des membres gauches et du côté gauche de la face.	Trépanation au ciseau au niveau de l'extrémité supérieure de la scissure de Rolando; une ponction du cerveau au ténotome donne issue à du liquide séreux ; asséchement au coton stérilisé ; sutures de la dure-mère ; replacement de l'os et sutures du cuir chevelu.	3 mois après l'opération, la pièce d'os replacée était bien fixée, on pouvait en sentir les bords.
61-63	TYTLER, Three cases of compound fracture of the skull treated by elevation and reimplantation of fragments and without the use of the drainage tube (*Lancet*, 1892, t. II, p. 1329).	I. — H. 66 ans, plaie au-dessus de l'oreille droite avec dépression osseuse.	Ouverture au ciseau et ablation facile des fragments soulevés par un élévateur; Le plus de périoste possible est rabattu; pas de drain, mais plaie laissée sans sutures sur une étendue de 1 pouce.	Guérison par première intention.
		H. — F. 38 ans, dépression du pariétal droit et de la partie supérieure de l'occipital avec plaie.	Mise à nu des parties fracturées, réclinaison du périoste, couronnes de trépan ; réimplantation des rondelles.	Réunion par première intention ; il se forme un petit abcès sous-cutané à la partie supérieure du pariétal ; il est ouvert, reste fistuleux et le plus postérieur des disques

Nos d'ordre	INDICATION BIBLIOGRAPHIQUE	SEXE, AGE, LÈSION	TECHNIQUE DE L'OPÉRATION	RÉSULTATS
				réimplantés, nécrosé, est enlevé.
		III. — G. 2 ans, fracture comminutive déprimée de la moitié droite du frontal.	Ablation de fragments enfoncés, qui sont replacés	Guérison en 8 jours.
64-71	JABOULAY, Trente observations de chirurgie intracranienne (*Archives prov. de Chirurgie*, 1893, p. 61 et 174, Obs. II, VIII, XI, XIII, XV, XXI, XXIV, XXX). — Pour les cas III, IV, V, voir également notre statistique III.	I. — H. 23 ans, chute, épilepsie jacksonienne.	13 jours après l'accident, rondelle au niveau du pied de la 2e frontale. Réimplantation.	La rondelle reprend; au bout de 5 mois, elle était, sauf quelques irrégularités, partout continue.
		II. — H. 49 ans, céphalalgie non traumatique.	3 couronnes de trépan vers le sommet de l'occipital à gauche. Rondelles osseuses remises en place.	Pas de renseignements ultérieurs sur les rondelles.
		III. — H. 29 ans, tumeur cérébrale.	3 couronnes au niveau de la bosse frontale gauche ; elles sont replacées.	2 mois après, une des rondelles, qui n'est adhérente que par une bordure fibreuse, est enlevée. Mort au bout de 8 mois ; les rondelles restantes, adhérentes seulement en quelques points de leur périphérie, sont très usées, surtout à leur face interne.
		IV. — F. 18 ans, tumeur de la base du cerveau.	3 couronnes de trépan le long du sillon de Rolando. Incision de la dure-	Mort le 6e jour; les rondelles réappliquées tiennent fortement à la substance

			mère, réapplication des rondelles.	cérébrale par des tissus lâches.
		V. — H. 32 ans, fibrome de la pie-mère.	Sur le centre facial inférieur gauche, travée volante limitée par 8 couronnes de trépan. Après ablation d'un fibrome, la travée volante, qui présente une perte de substance au niveau des deux dernières rondelles enlevées, est réappliquée.	Hernie cérébrale dans le point non recouvert; elle persistait au bout de 6 mois et la travée paraissait avoir repris.
		VI. — F. 26 ans, crises d'épilepsie partielle.	Trépanation bilinéaire le long de la ligne rolandique gauche.	« Au bout de 6 mois, le pont osseux réappliqué était parfaitement fixe et solide. »
		VII. — H. 29 ans, hématome sous-dural, aggravé par une chute.	3 couronnes, évacuation de l'hématome; la rondelle supérieure est remise en place et maintenue par une suture métallique.	Nécrose et élimination de la rondelle infectée.
		VIII. — H. 49 ans, paralysie générale.	Sur la ligne rolandique gauche, deux rangées de 4 couronnes avec travée.	Quelques jours après, la travée était maintenue en place par la pénétration dans les trous des rondelles de prolongements venus de la face profonde de la peau et allant à la rencontre de l'écorce, ce qui a été vu en écartant les lèvres de la plaie. Six mois après, cicatrice solide au niveau de chaque couronne de trépan; la travée réappliquée paraissait un peu

Nos d'ordre	INDICATION BIBLIOGRAPHIQUE	SEXE, AGE, LÉSION	TECHNIQUE DE L'OPÉRATION	RÉSULTATS
				moins grosse qu'au moment de l'opération.
72	VERGO, Cerebral hydatids (*Transactions of Intercolonial medical congress of Australasia*, 1893, p. 383). Voir égalment notre statistique III.	Kyste hydatique cérébral.	Ablation d'une rondelle qui, après extraction du kyste et suture de la dure-mère autour d'un drain, est divisée en 4 fragments et replacée.	Mort au bout de 7 heures.
73	CLEGHORN, Two cases of cerebral tumour, localised symptoms, operation (*Tr. of Intercolonial Congress of Australasia*, 1893, p. 368). Voir également notre statistique III.	Sarcome de la zone motrice droite.	1re opération : ablation de 4 rondelles, curetage de tissu cérébral ramolli, sutures de la dure-mère en laissant une petite fente pour le passage du drain au niveau du 1er disque, qui n'est pas replacé ; les 3 autres rondelles sont replacées.	2 mois 1/2 après, 2me opération ; on trouve les rondelles très adhérentes au tissu conjonctif pénétrant dans le trou central et dans l'intervalle qui les séparait ; elles étaient ainsi solidement fixées les unes aux autres et au crâne ; curetage d'une nouvelle cavité cérébrale ; pas de réimplantation.
		7° Autoplastie par la méthode de Kœnig.		
1	KŒNIG, Der knocherne Ersatz der grossen Schœdeldefecte (*Centralblatt für Chirurgie*, 1890, p. 497).	II. 30 ans, perte de substance d'origine traumatique,	Lambeau pris en dedans ; le lambeau épicranien cicatriciel fut un peu petit	Au bout de 6 semaines, la guérison était parfaite, et l'on ne percevait plus

		occupant une partie du frontal et du pariétal gauches.	pour recouvrir la plaie opératoire, ce qui nécessita l'emploi d'une greffe de Thiersh.	de battements cérébraux qu'à la partie tout à fait inférieure de l'ancienne perte de substance.
2	SCHŒNBORN, Knocherner Ersatz eines grossen traumatischen Schœdeldefectes nach der Methode von Kœnig (*Verh. d deutsch.Ges. für Chirurgie*, 1891, p. I, p. 135, et p. II, p. 225-228).	H. 18 ans, fracture comminutive du frontal, ablation des fragments; cicatrice conjonctive de 4 c. sur 2, 4.	6 mois après l'accident, lambeau de Kœnig pris dans la région temporale gauche. Excision de la cicatrice et plaie opératoire recouverte de greffes de Thiersh.	5 mois après, nouvelle opération pour remettre à son ancienne place la peau recouvrant le frontal et garnie de cheveux. On constate une riche vascularisation du périoste et la fixation solide de la pièce osseuse, sauf en un point où existait un tout petit fragment mobile.
3	WOLFF, Transplantation eines Kœnigsschen Haut-periost-knochenlappens in einem Schœdeldefect (*Verh. d. deutsch. Ges. für Chirurgie*, 1891, p. I, p. 135).	H. adulte, perte de substance du frontal de 2 c. c. à la suite d'un coup de feu; cicatrice adhérente à la dure-mère.	Lambeau de Kœnig pris en partie à droite, en partie à gauche de la perte de substance.	Guérison parfaite.
4-5	BORELIUS, Sprœngskottskada, saluœstor sten insprœngo in paunloben of tjernau; trepanation; aseptik lœkning, quarlemnaude en speciestor kranial defect och ett djupt retraheradt œrr; osteoplastik (en Kœnig) benlœkning (*Hygiea*, t. LIV, 1892, p. 23-28); et BORELIUS, Zwei Fœlle von osteoplas-	I. Le 21 avril 1891, grave fracture du crâne, comminutive, siégeant au milieu du front; extraction immédiate de débris de substance cérébrale; fin juillet, guérison complète; il	Le 10 juill., ostéoplastie par le procédé de Kœnig et greffes de Thiersh sur la perte de substance chirurgicale.	Pas de réaction; le 17 juill., premier pansement; le 22, ablation des sutures; le 30, le malade quitte l'hôpital; l'orifice est rempli d'os partout solide et immobile; malade revu depuis; résultat absolument complet.

Nos d'ordre	INDICATION BIBLIOGRAPHIQUE	SEXE, AGE, LÉSION	TECHNIQUE DE L'OPÉRATION	RÉSULTATS
	tischem Verschlusse von Schœdeldefekten nach Kœnig (*Centralblatt für Chirurgie*, 1893, p. 233).	persistait un large orifice cranien de 5 c., rempli d'une cicatrice mince et présentant des battements.		
		II.—A 7 ans, fracture compliquée du frontal ; depuis, perte de substance cranienne et crises épileptiformes.	Le 15 sept. 1892, autoplastie par la méthode de Kœnig; la perte de substance, de 5 c. de diamètre, occupait le milieu de la région frontale.	Pas de réaction; le 1er oct., la perte de substance est remplie d'os solide et immobile ; greffes de Thiersh ; plus de crises épileptiformes. En février 1893, résultat toujours parfait.
6-7	Mikulicz *in* Tieize, Ueber den Osteoplastischen Verschluss von Schœdeldefecten (*Archiv. f. klin. Chirurgie*, 1893, 45 Bd. p. 227). — Pour l'observation II, voir également statistique II.	I. — II., perforation consécutive à une trépanation pour fracture compliquée et datant de 3 ans; siège au niveau de la bosse frontale gauche; étendue 5 c. sur 3 1/2.	Lambeau ostéopériosté emprunté aux parties voisines, trop petit.	3 mois après, entre la périphérie de la pièce osseuse et les bords de l'orifice, existait un espace large de 3mm et rempli seulement de tissu fibreux.
		II. — F., tumeur perforante du frontal droit.	Suppression d'un segment osseux de la grandeur d'une pièce de 5 marks et d'un segment de dure-mère à peu près aussi étendu. Autoplastie de	Ablation d'une récidive; perte de substance bien fermée.

			suite avec un lambeau frontal à pédicule inférieur.	
8	BRAUN (H.), Extirpation eines den Shœdel perforirenden Hautcarcinoms bei einem 5 jœhrigen Mædchen (*Archiv. für klinische Chirurgie*, 1893, 45 Bd. p. 186). Voir également notre statistique II.	F., tumeur perforante du frontal droit.	Première résection osseuse de 6 cent. 5 de diamètre, de la dure-mère sous-jacente et d'un fragment de tissu cérébral, hernie cérébrale, résection d'un nouveau fragment d'os. Un mois après cette dernière opération, auto-ostéoplastie par le procédé de Kœnig et greffes de Thiersh.	Succès, suivi quelques semaines.
		8° Autoplastie par la méthode de Wagner et ses dérivés.		
1-3	WAGNER, Obs. I, *in* Die temporære Resektion des Schœdeldaches am Stelle der Trepanation (*Centralblatt für Chirurgie*, 1889, p. 833). Obs. II et III, *in* Zwei Fœlle von temporœrer Schœdelresektion (*Centralblatt für Chirurgie*, 1891, t. XVIII, p. 25-29).	I. — H. 27 ans, fracture de la base avec déchirure de la méningée moyenne gauche.	Le 3e jour, lambeau temporal de 6 c. 1/2 de long sur 5 de large et 3 de base.	Mort au bout de 24 heures.
		II. — F. 30 ans, accouchée au forceps, dépression de la partie postérieure des pariétaux, idiotie.	Résection temporaire d'une pièce osseuse de 10 c. sur 9.	Le lambeau reprend ; aucune amélioration.

Nos d'ordre	INDICATION BIBLIOGRAPHIQUE	SEXE, AGE, LÉSION	TECHNIQUE DE L'OPÉRATION	RÉSULTATS
		III. — F. 7 ans, déformation de l'occipital et idiotie depuis une chute.	Résection temporaire d'un segment de 10 c. sur 9, à base vers la nuque.	Le 17e jour, os absolument adhérent; légère diminution des accidents.
4	LAUENSTEIN, Schœdel præparateines 46 jœhrigen Mannes auf dem eine temporære Shœdelresection nach Wagner Wolff ausge führt worden ist (*Verh. d. deutsch. Ges. für Chirurgie*, t. XX, 1890, p. II, p. 369-371, 1 pl.).	H. 46 ans, fracture du crâne avec accidents progressifs.	Le 6e mois, lambeau à base en avant et au-dessus de l'oreille gauche. Ponction exploratrice du cerveau. Rabattement du lambeau.	Mort de pneumonie caséeuse le 40e jour. Le lambeau osseux est solidement adhérent au crâne, mais un peu soulevé; hydrocéphalie.
5	MEZLER VON ANDELBERG. Temporære Resektion des Schœdels (*Wiener klinische Wochenschrift*, 1890, p. 813).	H. 30 ans, maux de tête et parésie du bras gauche à la suite d'une chute sur le crâne.	Résection temporaire grande comme une pièce de 5 fr. sur la région frontale droite.	Deux mois après, le malade quitte l'hôpital, avec un lambeau solide et guéri de ses accidents.
6	BRUNS *in* MELLINGHOFF, Zur temporæren Resektion des Schœdeldaches (*Beitr. zur klin. Chir.*; Tubingen, 1890, 7 Bd. p. 637).	F. 24 ans, hémiplégie gauche, avec crises épileptiformes d'origine traumatique.	Résection temporaire par le procédé de Bruns.	Il n'y eut de nouvelle attaque qu'au bout de dix mois.
7	MULLER, Zur Frage der temporæren Schœdresektion am	« Opération exploratrice, pour abcès cérébral. »	Procédé de l'auteur.	La guérison se fit parfaitement bien.

	tralblatt für Chirurgie, 1890, p. 64).			
8	Oppenheim und Kœhler, Casuistische Beiträge zum Capitel der Hirnchirurgie (*Berliner klinische Wochenschrift*, 1890, p. 677, et 1891, p. 16). Voir également notre statistique, III.	F. 36 ans, kyste sarcomateux de la région motrice droite.	Lambeau temporal à base inférieure; après découverte du kyste, la brèche est agrandie en haut et en avant. L'incision de la paroi externe du kyste donne une centaine de grammes de liquide; la cavité est tamponnée à la gaze iodoformée, l'os réappliqué et les parties molles suturées, sauf en un point qui laissait passer la mèche de gaze.	Au bout de 6 semaines, la cavité cérébrale était comblée; mort au bout de 6 mois. La perte de substance opératoire était en grande partie fermée par du tissu osseux formant deux pièces: une très grande, partout réunie, une autre de la grandeur d'une pièce de 1 fr., adhérente en partie. Au point où passait le tampon, légère nécrose.
9-10	Justo, Sobre la reseccion temporaria de la boveda del craneo (*Ann. del Circolo medico Argentino*; Buenos-Ayres, 1890, t. XIII, p. 270-274).	I. — G. 7 ans, hémiparésie droite, intelligence diminuée.	Lambeau de Wagner de 4 c. 1/2 sur 3 c. 1/2.	Réunion parfaite.
		II. — H. 34 ans; à la suite d'un coup sur la tête, perte de la parole et paralysie du bras droit.	20 jours après, lambeau de Wagner; au cours de l'opération, le segment osseux perdit presque toute union avec la peau.	Amélioration progressive des symptômes. Pas de renseignements sur le sort de la pièce réimplantée.
11-12	Sennander, *Upsala Lækarefærenings færhandlingar*, 26 Bd., 1891, p. 319).	I, II.	Lambeau de Wagner.	Succès.
13	Benda, Ein Fall von erfolgreicher osteoplastichen Schœdel-	Soldat; crises épileptiformes consé-	Lambeau de Wagner de 10 c. de long sur 9 c. de large et	Le 2e jour, suppression du tamponnement, drain.

Nos d'ordre	INDICATION BIBLIOGRAPHIQUE	SEXE, AGE, LÉSION	TECHNIQUE DE L'OPÉRATION	RÉSULTATS
	trepanation wegen schwerer traumatischen Rindenepilepsie. Aus dem Garnison Lazarett zu Berlin (*Verh. d. deutsch. Ges. für Chirurgie*, 1891, t. XX, p. 1, p. 113).	cutives à un coup de pied de cheval.	7 c. au pied. Incision de la dure-mère, agrandissement de l'orifice osseux en bas et en avant pour électriser le centre malade, qui est réséqué. Tamponnement et rabattement du lambeau.	Le 7e jour, plaie réunie, sauf au niveau du drain, qui n'est enlevé que la 7e semaine. Fixation de la pièce osseuse.
14	Mugnai, Resezione osteo-plastica del cranio (*Riforma medica*; Napoli, 1891, t. III, p. 97-102). Voir également notre statistique, II.	H. 42 ans, tumeur ayant perforé la voûte à la partie supérieure du sillon de Rolando gauche.	Incision des parties molles de 10 c. sur 8 c.; résection temporaire de Wagner. A cause de l'hémorragie très abondante qui se fait par les vaisseaux du diploé, le lambeau est rabattu; le lendemain, extirpation de la tumeur, grosse comme un œuf de poule; suture du lambeau; mèche passée dans sa partie malade, réséquée pour drainer la cavité de la tumeur.	Mort 2 jours après.
15	Sœderbaum, *Upsala Lækareförenings förhandlingar*, Bd. 27, 1892, p. 1).	F. 11 ans, parésie spontanée de la moitié gauche du corps avec convulsions de ce côté.	Lambeau de Wagner; incision de la dure-mère; piqûres exploratrices cérébrales. On ne trouve rien.	2 mois après, le lambeau tenait solidement.
	Krankenvorstellun-	I. — Plaie péné-	Résection temporaire.	Guérison parfaite.

	gen; Freie Vereinigung der chirurgen zu Berlin, 11 mars 1892 (*Berliner klinische Wochenschrift*, 1892, p. 860).	trante par arme blanche.		
		II. — F 15 ans, hémiplégie spasmodique infantile.	Première résection temporaire en mai 1890; ablation d'un kyste sous-dural. En juillet 1891, nouvelle résection temporaire; résection corticale, réapplication partielle seulement de la pièce osseuse.	Les deux fois, le lambeau osseux reprend bien.
18	Duret *in* Lelandais, Diagnostic et traitement des épanchements sanguins intra-craniens (variété sus-dure-mérienne). Th. Paris, 1892, p. 98.	H. 40 ans, enfoncement du pariétal droit et fissure par irradiation parcourant les régions occipito-temporales. Epanchement sanguin intra-cranien dans la fosse occipito-temporale gauche.	Soulèvement, avec le marteau et le ciseau de Mac Even, d'un lambeau osseux de 7 c. sur 8 c. 5; méninges saines, recouvertes, à la partie inférieure de l'orifice, d'une nappe de sang en caillot qui se continue sous le rebord osseux; curetage; hémorragie considérable, venant de la partie postéro-médiane de la plaie. Tamponnement, puis rabattement du lambeau.	Mort 6 heures après.
20	Bramann, Ueber Extirpation von Hirntumoren (*Archiv. für klinische Chirurgie*, 1893, Bd XLV, p. 365). Voir également notre statistique III.	I. — H. 46 ans. En oct. 1891, parésie des trois premiers doigts de la main gauche, puis épilepsie jacksonienne de même	1er lambeau de Wagner, de 6 c. de large, à base près de la ligne médiane et à sommet situé à 3 c. au-dessus de l'extrémité inférieure du sillon de Rolando; la dure-mère, à la	Le 2e jour, tamponnement enlevé et drain très réduit; le 9e, drain enlevé complètement; le 15e jour, crise d'épilepsie jacksonienne, analogue aux crises pré-opératoires; on

Nos d'ordre	INDICATION BIBLIOGRAPHIQUE	SEXE, AGE, LÉSION	TECHNIQUE DE L'OPÉRATION	RÉSULTATS
		localisation; parésie du côté gauche de la face; paralysie complète de la main et de l'avant-bras ; membre inférieur gauche un peu affaibli ; tumeur probablement diffuse et siégeant à la partie moyenne du sillon de Rolando.	partie antérieure de l'ouverture, bat moins et est plus résistante ; après ablation de ce côté d'une lamelle vitrée restée adhérente apparaît une surface bleu foncé ; pour la mettre complètement à découvert, second lambeau de Wagner, partant du bord antérieur de la première ouverture, en haut et en bas, et de 6 centimètres de long ; la région d'aspect modifié est ainsi découverte tout entière ; ponction cérébrale, avec issue de liquide ; incision de la dure-mère ; excision d'une partie de la paroi du kyste ; drain dans sa cavité, rabattement des lambeaux ostéoplastiques en enlevant à la partie inférieure de l'antérieur un fragment d'os pour laisser passer le drain ; la tumeur est un myxo-sarcome.	curette les granulations qui obstruaient le conduit du drain : il s'écoule en grande abondance du liquide céphalo-rachidien ; cet écoulement continue pendant sept jours ; un mois après l'opération, récidive de la tumeur au niveau du trajet du drain ; incision circulaire de la plaie, relèvement des deux lambeaux ostéoplastiques ; excision de 39 gr. de substance cérébrale, et d'une partie de la table interne du lambeau antérieur, manifestement érodée ; amélioration, puis rechute et aggravation des accidents fonctionnels ; récidive locale de la tumeur dans la plaie opératoire. 2e opération, deux mois 1/2 après la première : résection des parties molles atteintes sur environ 4 c. c. et rabattement en haut et en avant d'un lambeau décollé de l'os ; abla-

				tion de toutes les parties atteintes de celui-ci et de 90 gr. de tumeur intra-cranienne ; le fond de la perte de substance est partout formé de tissu cérébral en apparence sain ; tamponnement enlevé au bout de deux jours et plaie fermée par un lambeau de parties molles, empruntée aux parties voisines, et par des greffes de Thiersh ; cette fois, guérison sans récidive, suivie trois mois.
		II. — H. 29 ans. En oct. 1891, parésie du bras gauche; en nov., affaiblissement de la vision du côté droit; en avril 1892, parésie du côté gauche de la face, de la main et des doigts gauches et du membre inférieur gauche; tumeur ou abcès (otorrhée antérieure) siégeant sur la moitié inférieure du sillon de Rolando.	Lambeau de Wagner, de 8 c. sur 8, avec base à 4 c. de la ligne médiane; os d'épaisseur très inégale ; face interne rougeâtre ; dure-mère bleue, battant moins et plus consistante que d'habitude ; il devait s'agir d'une tumeur cérébrale, dont les limites n'avaient été découvertes qu'en bas et en arrière ; le lambeau ostéo-cutané est prolongé de 3 nouveaux centimètres vers la ligne médiane, puis une largeur d'os, de 2 à 3 c. de ce côté, de 1 c. en avant et en arrière de l'orifice, enle-	La pièce osseuse doit être décollée du lambeau à la fin de l'opération pour rendre possible le tamponnement cérébral ; au bout de cinq semaines, la plaie était guérie, sauf au niveau de deux trajets de drains ; sur l'étendue de l'énorme perte de substance on sent les battements du cerveau, qui paraît de consistance normale ; la moitié antérieure du lambeau de parties molles est affaissée à une profondeur de 2 c. 1/2, la moitié postérieure beaucoup moins;

Nos d'ordre	INDICATION BIBLIOGRAPHIQUE	SEXE, AGE, LÉSION	TECHNIQUE DE L'OPÉRATION	RÉSULTATS
			vée; la tumeur, de 8 c. sur 7, apparaît alors dans toute son étendue; elle est extirpée ainsi que la dure-mère susjacente; son poids était de 280 gr.; bourrage de l'énorme cavité à la gaze iodoformée; collapsus pendant dix minutes; une bonne partie de la gaze iodoformée est remplacée par de la gaze stérilisée, pour éviter l'intoxication; ablation du lambeau osseux et rabattement des parties molles fixées par quelques sutures avec une fente de deux doigts pour laisser passer les sécrétions.	il avait été soulevé par une collection séreuse « qui s'est, il y a trois jours, évacuée par les drains et que je ponctionnerais sans attendre, si elle se reproduisait ».
21	LLOBET, Kyste hydatique du cerveau; résection temporaire et étendue de la voûte cranienne; extirpation du kyste (*Revue de Chirurgie*, 1892, p. 970). Voir également notre statistique III.	Kyste hydatique de l'hémisphère gauche.	Lambeau cutané de 8 c. sur 10, avec pédicule large de 3 c., situé à 2 travers de doigt du pavillon de l'oreille; division de l'os commencée au polytritome et continuée au ciseau et au maillet; fracture du pédicule; ponction, puis extraction d'une vo-	Sutures enlevées le 6e jour; lambeau osseux mobile; 6 mois après, lambeau osseux toujours mobile.

			lumineuse hydatide sous-corticale ; drain ; rabattement et sutures cutanées du lambeau ostéo-cutané.	
22	JABOULAY, Trente observations de chirurgie intra-cranienne (*Archives provinciales de Chirurgie*, 1893, p. 61-174, Obs. VI).	H. 60 ans, fracture compliquée de la région rolandique droite. Trépanation, abcès.	Deux mois après la première trépanation, lambeau de Wagner ; dans le cerveau, trou rempli d'une matière ocreuse.	Mort au bout de 48 heures. Le volet adhérait déjà à la dure-mère, les méninges à son niveau étaient infiltrées, rouges, sanieuses, et la substance cérébrale sous-jacente rouge lie de vin.
23	HAHN, 22e Congrès de la Société allemande de Chirurgie, 12-15 avril 1893 (*Anal. in Revue neurologique*, 1893, p. 277).	H. 27 ans, déviation de la langue à gauche, perte de l'ouïe, de l'odorat, de la vision, à droite.	Lambeau de Wagner, à base postérieure sur la région frontale gauche; incision de la dure-mère ; excision de substance cérébrale qui fait hernie. Une ponction donne environ 100 gr. de liquide.	Amélioration fonctionnelle; le lambeau se fixe bien.
24	STENZEL, *Ibid.*	H. 63 ans, fracture de la base.	Lambeau de Wagner à base postérieure dans la région temporale gauche ; évacuation d'un épanchement sanguin ; tamponnement. Le 6e jour, le tamponnement est enlevé et le lambeau suturé.	Disparition des symptômes paralytiques; bonne prise du lambeau.
25	TROJE, *Ibid.*	F. 12 ans, épilepsie jacksonienne ayant pour cause une ancienne fracture.	Lambeau de Wagner sur la région motrice droite. Adhérences ostéo-méningo-cérébrales ; ponction	Guérison des crises; le lambeau se fixe bien.

Nos d'ordre	INDICATION BIBLIOGRAPHIQUE	SEXE, AGE, LÉSION	TECHNIQUE DE L'OPÉRATION	RÉSULTATS
			d'un kyste de la partie supérieure de la pariétale ascendante; suture immédiate du lambeau.	

CHAPITRE IV

LES MODIFICATIONS DE LA RÉSECTION DE LA VOUTE LORS DE LÉSIONS PARIÉTALES. — LE TRAITEMENT DES LÉSIONS INTRA-CRANIENNES ACCESSIBLES PAR CETTE VOUTE.

Nous avons supposé, dans le chapitre précédent, que l'opérateur s'attaquait à une voûte cranienne saine et que, la résection cranienne faite, avec ou sans ostéoplastie ultérieure, sa tâche était terminée. Cette supposition ne répond à la réalité que tout à fait exceptionnellement, dans quelques trépanations pour épilepsie ou pour paralysie générale. D'ordinaire, ou bien la résection de la voûte se fait sur une paroi osseuse lésée, ou bien, avec une paroi saine ou non, cette résection n'est que le temps préliminaire d'une intervention endocranienne.

Nous allons étudier ces conditions nouvelles. Ce faisant, nous serons parfois obligé d'analyser longuement des techniques complexes ou multiples applicables à des lésions rares, bien plus longuement que d'autres techniques plus simples, et applicables à des lésions communes. C'est ainsi que les kystes hydatiques du cerveau, pour lesquels on compte 6 ou 7 interventions, nous retiendront plus longtemps que les anciennes fractures du crâne, qui ont été attaquées des

centaines de fois par les chirurgiens. En outre, nous laisserons de côté les procédés opératoires applicables aux lésions uniquement péricraniennes (loupes, tumeurs, anévrysmes divers) et les méthodes de traitement indirect des lésions cérébrales : traitement des hémorragies cérébrales spontanées par la ligature de la carotide primitive, récemment proposé par Horsley ; traitement de l'épilepsie idiopathique par la ligature des artères vertébrales, par la section du nerf grand sympathique, ou par la résection de cicatrices périphériques point de départ de l'aura ; etc. Nous reviendrons sur quelques-unes de ces techniques à propos du rachis et des nerfs ; les autres se trouvent décrites dans tous les traités de médecine opératoire générale : aucune en tout cas ne devait trouver place dans ce chapitre.

Il en sera bien entendu de même des lésions de la base du crâne et des lésions intra-craniennes consécutives (en particulier abcès cérébraux d'origine otitique), ainsi que des lésions à thérapeutique tout à fait spéciale (microcéphalie, hydrocéphalie encéphalocèle), dont la description opératoire fera l'objet des chapitres suivants.

Notre étude actuelle, ainsi bien délimitée, se divisera logiquement en deux parties, l'une ayant trait aux techniques applicables aux lésions *de la voûte cranienne,* l'autre à celles dont relèvent les lésions intra-craniennes *acquises et accessibles par cette voûte.*

I. — *Modifications de la technique de la résection lors de lésions pariétales siégeant à la voûte.*

Le crâne attaqué par le chirurgien peut être lésé par un traumatisme, une ostéite, une tumeur.

1° Traumatisme de la voute. — Lors de *traumatisme récent* de la voûte cranienne, on saura modifier au besoin le tracé des incisions habituelles pour suivre les plaies du péricrâne.

Puis on recherchera si la fracture a compromis ou non la solidité de la paroi. Celle-ci a-t-elle gardé sa solidité ordinaire,

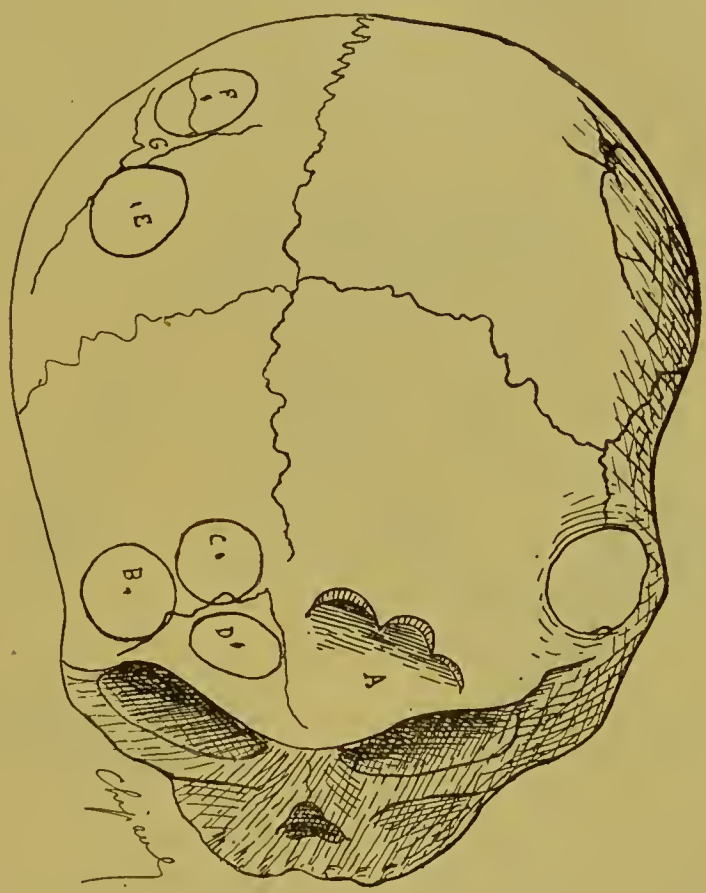

Fig. 217. — Divers cas de trépanation pour traumatisme du crâne (d'après Charles Bell) : A enfoncement de la partie gauche du frontal, avec éclatement de la table interne au delà de la partie déprimée, ce qui a nécessité, pour pouvoir la relever, trois couronnes de trépan. BCD fissure du frontal; deux couronnes placées en arrière de sa branche transversale ne permettent pas d'extraire les esquilles; on doit placer une nouvelle couronne en avant. EF fracture du pariétal avec enfoncement en G; les deux couronnes placées en deçà et au delà permettent d'enlever le fragment intermédiaire.

la trépanation ou la résection se fera comme avec une paroi saine ; ce sera la règle, dans la chirurgie de guerre, avec les nouveaux projectiles à vitesse considérable. Si les frag-

ments osseux sont mobiles, de grandes précautions seront nécessaires pour ne pas les enfoncer en faisant la perforation. On devra alors se servir du ciseau et du maillet prudemment maniés ou, si l'on tient au trépan, soit appuyer les deux tiers de la couronne sur les bords solides de la dépression, soit, comme on a conseillé depuis longtemps de le faire, passer la

Fig. 218. — Fracture comminutive avec enfoncement et mobilité des fragments (d'après Charles Bell). La couronne appliquée aux deux tiers sur la partie saine du crâne permet d'enlever les fragments.

couronne à travers une planchette reposant sur les parties saines du crâne par ses deux extrémités. L'orifice creusé dans la planchette sera suffisamment petit pour que le bourrelet péricoronaire soit soutenu et ne puisse point s'enfoncer. C'est là un subterfuge qu'on emploierait bien entendu maintenant en se servant de planchettes métalliques présentant une courbure analogue à celle de la voûte cranienne et rendues aseptiques.

Se basant sur le même principe, Thomalla vient de faire construire, pour pratiquer la trépanation lors de fracture cranienne comminutive, un appareil instrumental dont il donne la description suivante :

« Cet appareil comprend deux instruments : une demi-scie circulaire et un céphalotome. La demi-scie circulaire est portée par un support à quatre pieds destinés à s'implanter sur l'os et qui présente une longue fente au-dessous de laquelle on peut donner une saillie variable à la scie, qu'on fixe en position par un écrou placé à sa partie supérieure. Sur l'une



Fig. 219. — Détails de la fracture précédente.

des faces de la scie se trouve une graduation en millimètres, et, lorsque le o est au niveau de l'écrou, les dents de la scie sont sur le même plan que les extrémités des pieds du support. Le céphalotome est remarquable par sa douille mobile au-dessous de laquelle on peut laisser dépasser la longueur de tranchant qu'on veut. Une graduation en millimètres permet, ici encore, de deviner cette longueur ; lorsque le bord supérieur de la douille est au o, son bord inférieur correspond à l'extrémité du ciseau. Pour se servir de la demi-scie, on fixe les pieds de son support sur le crâne, à droite et à gauche de la fracture, d'un léger coup de marteau et l'on scie. Lorsqu'on a traversé l'os, on remplace la scie par le céphalotome, introduit obliquement, de manière que sa douille appuie sur les parties saines du crâne, et l'on frappe avec le maillet, sans le moindre danger. »

Pour soulever un segment cranien déprimé, on peut se servir d'un élévatoire, d'une spatule, après avoir créé sur les bords de la plaie osseuse une petite brèche à la gouge, ou bien, entre deux couronnes de trépan, saisir avec les mors d'une pince le pont intermédiaire et tirer doucement à soi, manœuvre fort simple, que nous avons employée avec plein succès dans un cas où la dépression occupait la totalité du pariétal gauche et une partie de l'occipital.

Quelques chirurgiens, au lieu de relever la pièce enfoncée,

Fig. 220. — Céphalotome de Thomalla pour la trépanation dans les fractures communitives.

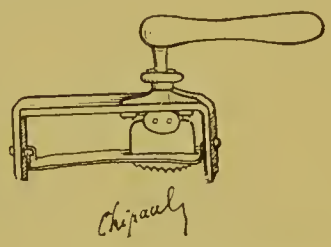

Fig. 221. — Demi-scie circulaire du même auteur.

l'enlèvent systématiquement en totalité. Cette résection ne nous paraît indiquée que lorsqu'on soupçonne au-dessous de la lésion osseuse une lésion méningo-cérébrale qu'il est nécessaire de traiter directement.

Parfois après perforation cranienne on rencontre un fragment mobile dépendant de la table interne, fragment qui peut être considérable et qu'on croirait pouvoir extraire seulement après une large résection cranienne ; il suffit cependant, souvent Denouvilliers l'a démontré depuis longtemps, de fracturer la lamelle mobile avec une tenaille coudée pour l'enlever sans difficulté.

Enfin, il existe des fractures par contre-coup où le chirurgien doit faire une trépanation bi-hémisphérique, c'est-à-dire ouvrir le crâne, non seulement au niveau où a porté le traumatisme, mais à l'opposite ; nous ne faisons que noter le fait, qui ne pré-

sente rien de particulier au point de vue opératoire proprement dit.

Ajoutons que, surtout chez les enfants, la fracture de la voûte peut s'accompagner d'un épanchement sous-tégumentaire de liquide céphalo-rachidien, nommé *céphalhydrocèle traumatique* et formant une tumeur parfois considérable. Le traitement chirurgical de cette complication ne paraît pas encore très bien fixé. On a proposé la compression, la ponction

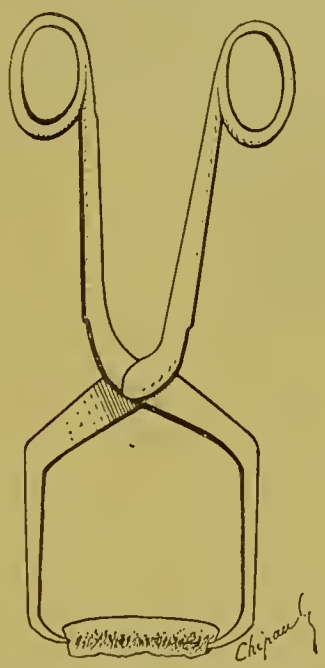

Fig. 222. — Pince de l'auteur pour le soulèvement des larges pièces craniennes déprimées. Le crochet de la pince se fixe dans le diploé et ne peut déraper.

évacuatrice et même aspiratrice. L'incision nous paraît la seule méthode qui permette, en même temps que la suppression de l'épanchement (lésion secondaire), le traitement de l'orifice pariétal (lésion causale).

Lorsque le *traumatisme crânien*, au lieu d'être récent, comme nous l'avons supposé dans les quelques considéra-

tions qui précèdent, *est ancien*, le chirurgien rencontrera d'ordinaire pendant l'opération des cicatrices péricraniennes plus ou moins étendues, un périoste épaissi, vasculaire, adhérent au crâne, un os avec des traces plus ou moins nettes de l'ancienne fracture, l'étendue de ces traces sur la table externe en permettant, du reste, en rien de préjuger leur étendue sur la table interne. La section de l'os sera souvent pénible, car il peut être épaissi et dense, presque sans diploé (Puigand); de plus, il est parfois très adhérent à la dure-mère, et le soulèvement de la pièce osseuse devra se faire avec les plus grandes précautions, pour ne pas déchirer celle-ci.

Les traumatismes de la voûte avec corps étrangers restés fixés dans l'os (balles, fragment d'arme blanche) réclament des précautions particulières. S'agit-il d'une balle, on essaiera de saisir sa partie saillante avec une pince, un poinçon, ou, lors de balle de plomb, avec un fil de fer porté au rouge qu'on enroule autour d'elle et qui s'y creuse un sillon; s'agit-il d'une lame de couteau, de sabre, d'un fer de lance, on tentera de les mobiliser à l'aide de petits coups donnés latéralement (Stromeyer). Enfin, si le corps étranger trop enfoncé, ou n'offrant pas de prise ne peut être saisi, on enlèvera la rondelle osseuse dans laquelle il est fixé à l'aide d'une couronne de trépan ordinaire, mais sans pyramide, ou, s'il est de trop grandes dimensions pour être compris dans l'axe des couronnes habituelles, à l'aide d'une couronne construite exprès (Percy), ou, plus simplement, de la gouge et du maillet.

2° Ostéite de la voute. — La voûte cranienne peut être atteinte d'ostéite de quatre sortes : ostéomyélite, ostéite traumatique, ostéite tuberculeuse, ostéite syphilitique.

Dans l'*ostéomyélite* cranienne, la résection se fera de préférence à la gouge et au maillet, qui permettent une ouverture exactement aussi large que l'on veut (Gérard Marchant). On manœuvrera, du reste, avec les plus grandes précautions,

pour ne pas mobiliser les thrombus des veines osseuses (Reissner).

On ne sera sûr de travailler en tissu sain, au delà des throm-

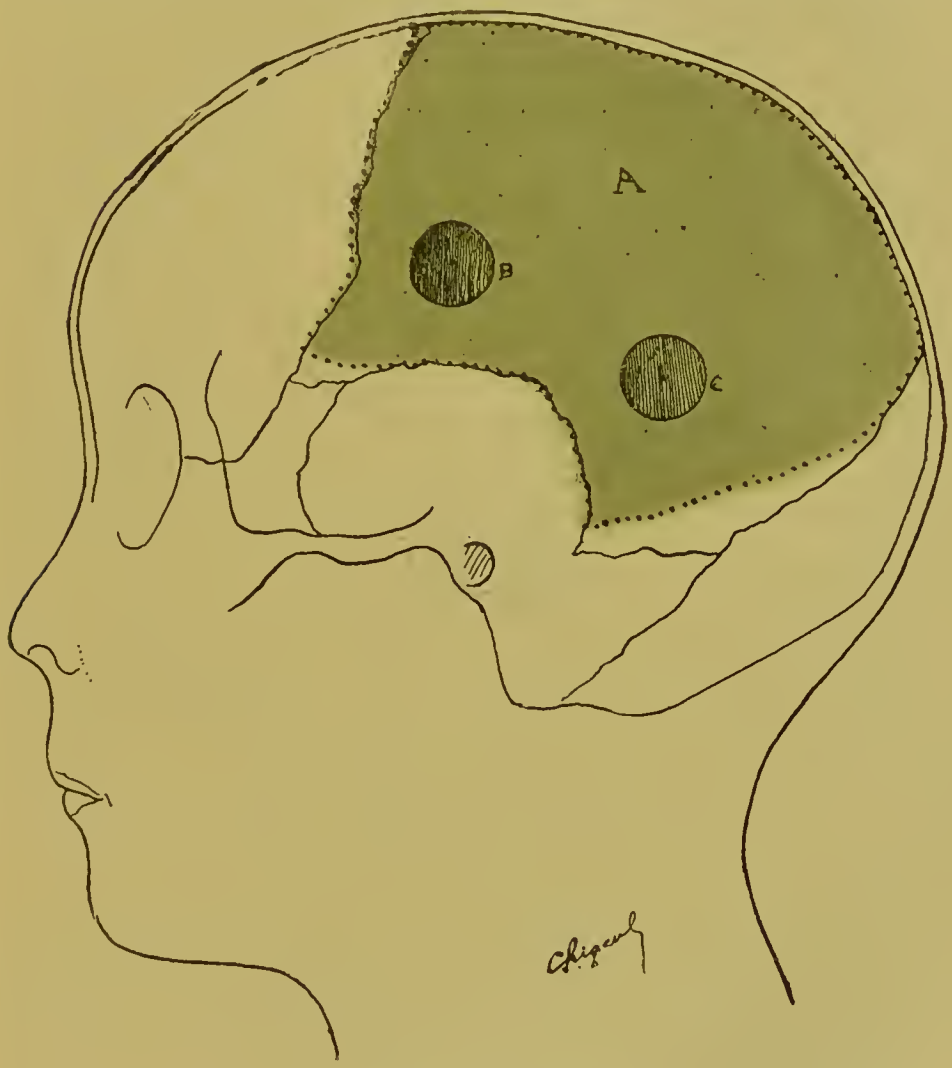

Fig. 223. — Étendue de l'enfoncement osseux (A) dans un cas de l'auteur où la pièce déprimée fut soulevée entre deux couronnes de trépan (B et C).

boses veineuses, que lorsque l'hémorragie venant de l'os sera très abondante.

Heinecke pense que, dans les cas où le diagnostic est fait de bonne heure, « comme la lésion n'est alors que de la

diploïte», une résection limitée à la table externe peut suffire. C'est absolument inexact, et la résection totale, aussi bien en

Fig. 224 — Un cas de céphalhydrocèle traumatique (d'après Golding Bird).

profondeur qu'en surface, est la seule intervention rationnelle, suffisante et permettant, comme nous le verrons plus tard, d'explorer et de traiter les lésions sous-jacentes.

Il en est de même dans l'*ostéite traumatique*, qui présente du reste, à la voûte cranienne, les plus grandes ressemblances cliniques avec l'ostéomyélite.

La *tuberculose de la voûte* exige nécessairement aussi la résection complète des parties osseuses malades.

Dans la variété « perforante », on se rappellera que, si le séquestre peut être parcellaire, il peut aussi former une rondelle unique, souvent plus large du côté de la table interne que du côté de la table externe, et dès lors impossible à extirper sans agrandissement préalable de l'orifice cranien dans lequel il est logé.

Dans la *syphilis cranienne*, les exostoses seront enlevées à la gouge et au maillet, ou bien en les cernant par des couronnes de trépan libérant la pièce osseuse malade laissée à leur centre (Salzer).

Les séquestres syphilitiques seront mobilisés à l'aide de couronnes de trépan centrales ou périphériques, du ciseau et du maillet, des daviers. Souvent plusieurs séances seront nécessaires pour les extraire lorsqu'ils seront énormes, comprenant une partie étendue du frontal (Vedrènes), le frontal et la voûte orbitaire (La Peyronie), le frontal entier (Toland), le frontal et la voûte des deux orbites (Norton), les deux tiers de la voûte (Owens). On devra, du reste, contrairement à ce que nous avons dit pour l'ostéomyélite et la tuberculose, être le plus discret possible dans ces ablations, des parties osseuses même très altérées pouvant reprendre, sous l'influence du traitement général, une vitalité suffisante.

Pour cette même raison, dans quelques cas d'ostéite syphilitique superficielle pourra-t-on peut-être tenter, avant d'entreprendre des résections plus profondes, le procédé d'abrasion de la surface du crâne, décrit par Chalot. « La tête, dit-il, étant fixée sur le bord de la table par les mains d'un aide, et reposant sur un sac de sable humide, la face inclinée du côté opposé, faire à fond une incision transversale de *x* centimètres, perpendiculaire à la ligne médiane, puis une incision antéro-postérieure également longue, à partir de l'extrémité externe de la première, enfin une incision transversale parallèle à la première; en d'autres termes, faire un

lambeau carré dont la base ou charnière soit placé du côté du sommet de la voûte. Décoller le lambeau avec la rugine. Se servir d'un ciseau ostéotome, le n° 3 par exemple de Mac Even, l'appliquer sur le milieu de la surface mise à nu, sous un angle de 25 à 30° seulement ; affranchir un premier éclat par un coup sec, puis agrandir la brèche en faisant sauter de même une série d'éclats, d'arrière en avant, d'avant en arrière, de dehors en dedans, de dedans en dehors et

Fig. 225 et 226. — 1° Cicatrice après extirpation d'un énorme séquestre d'ostéite traumatique comprenant le pariétal droit et la partie droite du frontal; 2° Fragment du séquestre pariétal (d'après Hayes).

toujours à reculons. Agir de la même manière si l'on emploie le ciseau à épaulement de Mac Even, mais en mettant l'épaulement dessus et avec une inclinaison moindre. »

3° Tumeurs de la voute. — Parmi les tumeurs du péricrâne et de la voûte cranienne, celles-là seules, avons-nous déjà dit, nous intéressent qui s'attaquent à l'os, superficiellement ou profondément.

Parmi elles, signalons tout d'abord le *pneumatocèle du crâne*, rare et bizarre affection qui consiste en un épanchement d'air entre le crâne et le périoste, consécuti-

vement à une perforation traumatique ou spontanée des sinus frontaux ou des cellules mastoïdiennes, et com porte deux sortes de lésions osseuses, la perforation causale et des altérations probablement secondaires de la table externe, consistant en une usure ou une résorption parfois très intenses. La perforation causale paraissant, d'après les faits publiés, chirurgicalement introuvable, l'opérateur devra chercher avec le plus grand soin, pour éviter la récidive,

Fig. 227. — Disposition fréquente des séquestres de la tuberculose perforante, plus larges à leur partie profonde qu'à leur partie superficielle.

l'accolement des parois superficielle et profonde de la poche aérienne : la compression ne produit dans ce sens que des résultats absolument transitoires ; les injections de teinture d'iode ont donné un succès à Wernher ; le séton, l'incision avec suppuration provoquée (Lecat, 1741 ; Lloyd de Wrexham, 1780, etc.), sont de déplorables moyens, à cause des dangers qu'ils font courir aux malades. Aujourd'hui, l'incision large, la rugination des parois de la poche et de la surface cranienne dénudée et rugueuse, sont les premiers temps d'une intervention logique ; puis on bourrera la poche de gaze iodoformée, et c'est seulement lorsque ses parois seront recouvertes de granulations qu'on en favorisera l'accolement (Von Helly). C'est là un procédé lent, mais plus sûr que la fermeture immédiate de la plaie avec pansement com-

pressif, qui n'assurerait point une adhérence suffisante des parois remises en contact.

Aussi exceptionnelles que le pneumatocèle sont les *tumeurs sanguines*, développées entre les parties molles et le périoste ou bien entre le périoste et l'os, et qui communiquent, par une ou plusieurs perforations osseuses, soit avec une veine méningée, soit avec une cavité sinusale ; leur traitement topique consiste à dénuder et à lier leur pédicule vasculaire au niveau de la surface cranienne, ou, si c'est impossible, après avoir ouvert le crâne sur une étendue suffisante, à faire la ligature double de la veine méningée ou bien la ligature latérale du sinus (Maslin).

Notons encore, comme curiosités pathologiques, un *kyste hydatique*, développé entre les deux tables du pariétal gauche, d'où Rizzoli put l'extraire avec succès, et quelques *kystes dermoïdes*, qui siègent d'ordinaire sur la ligne médiane du crâne (glabelle, bregma, inion) et présentent avec l'os et même parfois la dure-mère des adhérences qu'il faudra soigneusement disséquer pour éviter les récidives (Lannelongue, Tillaux).

Beaucoup plus fréquents que ces affections rares sont *les néoplasmes malins* s'attaquant à la voûte cranienne et finissant par la perforer, qu'ils viennent du péricrâne, de la dure-mère ou qu'ils aient pris naissance dans l'os lui-même. Nous avons pu réunir (statistique III) plus de 80 cas où ils ont provoqué une intervention chirurgicale.

Les plus anciennes de ces tentatives remontent au début du XVIIIe siècle (Levert, Sands) et plus de la moitié appartiennent à la période préantiseptique, mais alors les procédés opératoires employés étaient détestables ; cautérisation, incision, excision de la partie extra-cranienne, n'empêchaient point la tumeur de continuer son évolution, à moins que, fait rare, la suppuration ou la gangrène ne détruisissent les

parties malades laissées par le chirurgien. Du reste, sans l'antisepsie, une ablation complète de ces néoplasmes, telle qu'elle fut tentée par Beraud en 1835, eût entraîné à peu près nécessairement une méningite rapidement mortelle.

Aujourd'hui, rejetant les demi-mesures d'autrefois, le chirurgien n'hésitera pas devant la marche à suivre : s'abstenir lorsqu'il croit ne pas pouvoir faire une opération complète, poursuivre hardiment les moindres diverticules des tumeurs qu'il a jugées attaquables.

Il taillera le lambeau cutané comme pour une trépanation ordinaire en réséquant toutes les parties du péricrâne envahies par la tumeur, puis excisera toute la partie extra-

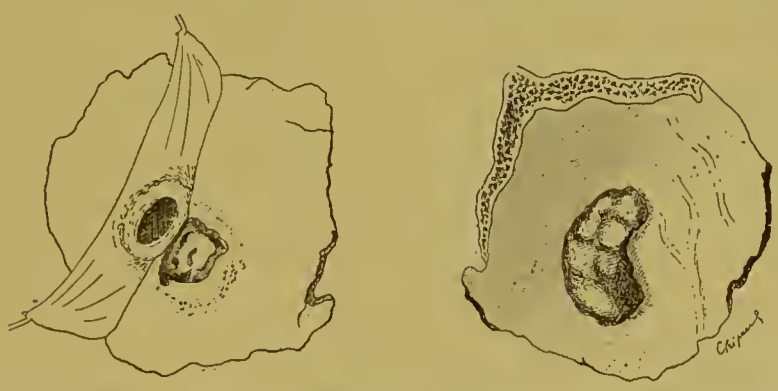

Fig. 228 et 229. — Tuberculose perforante du crâne : 1° face externe ; 2° face interne avec tuberculome développé en dehors de la dure-mère (d'après le Traité de chirurgie de Duplay-Reclus).

cranienne du néoplasme pour se donner du jour. Si l'os n'est atteint que dans une partie de son épaisseur, à l'aide d'une ou plusieurs couronnes de trépan il enlèvera toute la zone malade, en supprimant à son niveau, non seulement la couche altérée, mais toute l'épaisseur de l'os. Si l'os est perforé, il agrandira la perforation à la pince emporte-pièce, ce qui sera généralement facile, car le crâne, autour de l'orifice pathologique, est friable et aminci. La résection nécessaire sera du reste parfois énorme : Bergmann dut, pour la faire suffisante,

enlever un tiers du frontal; Gussenbauer sa moitié, l'aile du sphénoïde et l'écaille du temporal; M. Terrier, une grande partie du frontal et du pariétal gauche : sacrifices indispen-

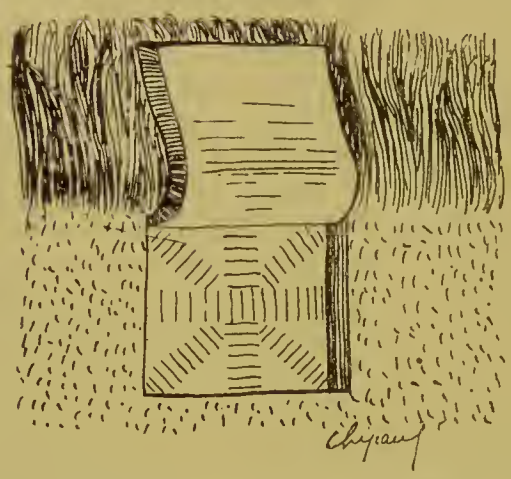

Fig. 230. — Procédé d'abrasion de la surface cranienne (d'après Chalot).

sables pour arriver jusqu'à la portion intra-cranienne du néoplasme et la traiter comme nous verrons tout à l'heure.

Fig. 231 et 232. — Un cas de pneumatocèle du crâne (d'après Wernher).

Ajoutons que, malgré l'étendue d'une première intervention, il est bien rare de n'avoir pas, tôt ou tard, à poursuivre quelque récidive. Trop heureux lorsque, comme Heinrich

Braun, on peut finir par s'en rendre maître et tenter la fermeture de la perte de substance pariétale par les greffes cutanées ou les ostéoplasties.

II. — *Traitement des lésions intra-craniennes accessibles par la voûte.*

Nous avons dit à plusieurs reprises, à propos de la résection cranienne dans les lésions de la voûte, que la tâche du chirurgien ne s'arrêtait point d'ordinaire à cette résection et qu'il avait le plus souvent à compléter son intervention par le traitement des lésions sous-jacentes ; de même, les résections de parois craniennes saines ne sont généralement que le temps préliminaire d'une opération endocranienne plus ou moins étendue.

Nous allons donc maintenant, supposant le crâne ouvert, suivre pas à pas le chirurgien de l'espace périméningé aux méninges et des méninges au cerveau, en indiquant, chemin faisant, les manœuvres opératoires et exploratrices qu'il doit employer pour traiter ce qu'il voit et chercher ce qu'il ne voit pas : procédé de description plus logique qu'une classification didactique : « traitement des hémorragies méningées », « traitement des tumeurs cérébrales », etc., le chirurgien ne sachant pas, le plus souvent, lorsqu'il ouvre le crâne, ce qu'il va rencontrer et presque toutes les interventions pour lésions intra-craniennes accessibles par la voûte étant d'abord et avant tout exploratrices.

A. LÉSIONS SITUÉES EN DEHORS DE LA DURE-MÈRE. — L'opérateur peut, dès après l'ouverture du crâne, se trouver en présence d'une HÉMORRAGIE siégeant entre l'os et la dure-mère refoulée, hémorragie occupant une cavité lenticulaire qui peut avoir de 6 à 7 centimètres de diamètre et 2 ou 3 d'épaisseur au moins en certains points ; le sang collecté s'écoule aus-

sitôt par l'orifice osseux et peut même, dans quelques cas, jaillir plus ou moins loin. Le doigt, introduit dans la cavité, l'explore, enlève les caillots, en s'aidant au besoin de la curette, car, dans les hémorragies un peu anciennes, ils sont parfois très adhérents à la dure-mère ; l'intervention est terminée par lavage avec une solution antiseptique quelconque et tamponnement à la gaze iodoformée, en

Fig. 233 et 234. — Épithélioma de l'os frontal. Cicatrice couverte de poils, après greffe cutanée (d'après Tietze).

laissant passer une mèche par un point non suturé du lambeau.

On voit qu'il y a tout intérêt à faire, dans ces cas, une ouverture cranienne large, correspondant à toute ou presque toute la superficie de la loge hémorragique.

Souvent, en outre, lorsqu'il s'agit d'une hémorragie traumatique récente, non produite par les petits vaisseaux qui vont de la dure-mère à l'os, l'évacuation des caillots ne suffit pas : dès qu'ils sont enlevés, l'hémorragie se reproduit. Il faut chercher et arrêter celle-ci à sa source même.

S'agit-il d'une *hémorragie sinusale* qui se fait en nappe (Poirier) ou en jet isochrone au pouls artériel (observation personnelle de plaie du sinus latéral), le bourrage du sinus à

l'aide de faisceaux de catgut aseptique (Lucas-Championnière) est une pratique simple et sûre. Le sang se coagule rapidement entre les mailles et cesse de couler. Reinhold a eu, dans un cas de blessure du sinus longitudinal par un fragment d'os, un résultat également très satisfaisant par forcipressure du sinus et tamponnement à la gaze iodoformée : le tampon fut enlevé le troisième jour, les pinces le quatorzième, et le malade guérit. Starr recommande aussi de placer à demeure sur le sinus, pendant deux ou trois jours, une ou plusieurs pinces soit en T, soit à forcipressure. « C'est perdre son temps, ajoute-t-il, que d'essayer la ligature ou la suture latérale d'un sinus blessé. » Cependant, la suture latérale du sinus longitudinal a été récemment réussie par Park, et les ligatures sinusales nous ont paru d'une technique peu difficile, au moins sur le cadavre. Il suffit, pour les mener à bien, d'inciser la dure-mère à droite et à gauche du sinus, puis de passer sous lui, d'une ponction à l'autre, une aiguille de Deschamps, chargée d'un fil de soie plate. On aura soin de faire les incisions durales un peu longues, 5 ou 6 millimètres, pour ne point tirailler ni déchirer la membrane lorsqu'on serrera le fil, et l'on se souviendra que, pour arrêter l'hémorragie, deux ligatures, l'une en deçà, l'autre au delà de la blessure, sont nécessaires.

Dans un cas de Volkmann, une plaie chirurgicale du sinus longitudinal s'est accompagnée d'entrée de l'air dans les veines et de mort immédiate. C'est là un fait absolument exceptionnel.

Plus souvent que les sinus, *les branches de l'artère méningée moyenne* et les veines qui les accompagnent sont le point de départ de l'hémorragie extradurale.

Celle-ci occupe alors une zone constante, zone « décollable » de Gérard Marchand, qui s'étend du bord postérieur des petites ailes du sphénoïde à 2 ou 3 centimètres de

la protubérance occipitale, en remontant jusqu'à la faux du cerveau et descendant jusqu'à une ligne horizontale qui réunit les petites ailes à la partie horizontale du sinus latéral. Il est du reste exceptionnel qu'une si grande étendue de dure-mère soit décollée, si bien que Krönlein a pu distinguer d'après leur siège trois variétés d'épanchements extra-duraux ayant pour point de départ les branches de l'artère méningée moyenne : les épanchements pariéto-temporaux occupant la fosse moyenne et s'étendant jusqu'à la suture squameuse; les épanchements pariéto-occipitaux siégeant sous la bosse pariétale, et les épanchements fronto-temporaux, sous la bosse frontale. Les épanchements pariéto-temporaux sont de beaucoup les plus fréquents et ce sont eux qu'il faut chercher en l'absence de symptômes indiquant une autre localisation de l'hémorragie. Mais, si ces symptômes localisateurs existent, il faut se laisser guider par eux sans hésitation, surtout s'il s'agit de symptômes corticaux, qui peuvent conduire sur un foyer de siège anormal (Grainger, Stewart, Alwarez, Mac Even) ou même siégeant du côté opposé à la lésion pariétale (Wiesmann).

Quoi qu'il en soit, dans ces cas aussi bien que dans les hémorragies d'origine sinusale, l'évacuation du foyer ne doit pas, en général, constituer toute l'opération. Il faut y joindre, lorsqu'après cette évacuation l'hémorragie recommence, l'occlusion de l'artère que l'on constate ou que l'on suppose blessée, et dont on découvrira le trajet en se basant sur les données cranio-topographiques que nous avons exposées. Non seulement en amont de l'endroit lésé, mais encore en aval, à cause des anastomoses périphériques existant entre les diverses branches de la méningée, on passera des fils à l'aide du ténaculum ou de l'aiguille de Reverdin. Cela vaut mieux et est plus facile que de laisser à demeure « une pince à forcipressure étreignant le vaisseau et ses environs contre la

paroi osseuse ». Il est du reste des cas où, malgré les précautions prises, l'hémorragie continue, la partie lésée de la branche artérielle étant reliée à d'autres branches par des anastomoses, ou l'artère étant blessée trop près du trou sphéno-épineux pour qu'on puisse l'atteindre. On doit alors tamponner le foyer à la gaze iodoformée ; on objectait autrefois à ce moyen que c'était remplacer une compression cérébrale par une autre : objection sans valeur, puisqu'on peut graduer la compression chirurgicale et qu'on peut la supprimer au bout de quelques jours. « Il est certain du reste, dit Duchaine dans son excellente thèse, que l'on devra la faire cesser le plus tôt possible, c'est-à-dire dès que l'on juge l'artère oblitérée, surtout lorsque l'agent compresseur cause lui-même des phénomènes locaux sur le cerveau, comme dans le cas de M. Routier, où l'aphasie qui s'observa dès que le malade reprit sa connaissance cessa dès que la mèche de gaze iodoformée fut retirée. » Quarante-huit heures suffisent d'ordinaire, et, lorsque la compression est levée, la cavité intérostéo-durale se comble très vite, en deux ou trois jours et même moins, par suite de l'expansion cérébrale.

Le chirurgien a-t-il trouvé, entre l'os et la dure-mère, non pas du sang, mais du PUS, ce que les Allemands appellent un « abcès de Pott », il doit l'évacuer, désinfecter à fond la cavité et la drainer, pour répéter ces lavages les jours suivants. Il est évident qu'il est ici capital, plus encore que lors d'hémorragie, de supprimer, si cela est possible, toute la paroi osseuse (du reste à peu près toujours malade par ostéite traumatique, ostéomyélite, syphilis) qui recouvre le foyer : c'est le seul moyen d'éviter des clapiers qui éterniseraient la suppuration.

S'il s'agit d'une LÉSION TUBERCULEUSE EXTRADURALE, on doit, comme l'ont fait Bergmann et Parona, joindre au lavage de la poche le curage complet des fongosités, leur cautérisation au chlorure de zinc à 1/20 et tamponner à la gaze iodoformée.

Sous le crâne perforé, usé à sa face profonde ou indemne, le chirurgien peut enfin trouver une TUMEUR (1). Les ponctions exploratrices faites avec une aiguille à travers la masse peuvent renseigner sur la persistance, au-dessous d'elle, de la dure-mère, reconnaissable à sa résistance ; mais il est plus prudent de s'en abstenir, car, si la dure-mère était détruite, on pourrait inopportunément atteindre le cerveau.

On opérera donc de suite le morcellement du néoplasme.

Fig. 235. — Épithélioma de l'os frontal (d'après Heinrick Braun).

« La dénudation de la dure-mère se fera lentement, avec la curette, le bistouri ou tout autre instrument. Elle sera d'autant plus simple que les adhérences de la tumeur à la membrane seront moins intimes. »

(1) Notons que les premières des tumeurs intracraniennes découvertes par trépanation appartiennent à Marc-Aurèle Séverin (XVIIIe siècle) et à Klein (1821), qui basèrent le siège de leurs interventions seulement sur une céphalalgie localisée. Ehrmann (1847), moins heureux, ouvrit, sur la même indication, le crâne à côté d'une tumeur qui fut seulement découverte à l'autopsie.

S'il s'agit d'un néoplasme d'origine durale, « au niveau du pédicule, la séparation sera difficile et nécessitera une véritable dissection, tandis que, dans les points où la tumeur s'est réfléchie, pour s'étaler entre l'os et la dure-mère, le décollement s'opérera avec la plus grande facilité ; du reste, comme pratiquement il peut être difficile de reconnaître les limites du pédicule réel et des parties réfléchies devenues adhérentes et qu'en outre le décollement des parties réfléchies,

Fig. 236. — Étendue des parties épicraniennes, craniennes et cérébrales enlevées dans le cas d'épithélioma de H. Braun.

quelque complet qu'il puisse être, laisserait toujours dans la plaie quelques portions du néoplasme, véritables greffes exposant le malade à des récidives locales plus ou moins rapides, on aura tout intérêt à réséquer la totalité de la dure-mère décollée de la face interne du crâne. » (Delagenière).

Si la tumeur n'avait pas la dure-mère pour point de départ et ne présentait avec elle que des adhérences secondaires, cette résection complète de la dure-mère décollée s'imposerait, croyons-nous, avec la même rigueur.

B. ON N'A RIEN TROUVÉ ENTRE L'OS ET LA DURE-MÈRE ; EXPLORATION DE CELLE-CI. — Il est des cas où le chirurgien ne trouve ni sang, ni pus, ni tumeur entre l'os et la dure-mère. Il doit alors examiner avec soin celle-ci avant d'aller plus loin.

La dure-mère normale, recouvrant un cerveau normal, est bleu très clair, presque blanche; elle présente des battements et ne fait pas saillie par l'orifice de trépanation.

Lorsque la dure-mère fait saillie par l'orifice de trépanation, c'est qu'il y a augmentation de pression intra-durale, soit par tumeur ou abcès cérébral, soit par épanchement, de nature quelconque, dans l'espace sous-arachnoïdien ou dans les cavités ventriculaires. L'absence des battements (signe de Rose) indique au-dessous même de la surface durale mise à nu une lésion, hémorragie intra-durale, hémorragie cérébrale, abcès cérébral, tumeur : à moins de déchirure de la dure-mère avec écoulement du liquide céphalo-rachidien, de syncope, d'hémorragie très abondante, auxquels cas ce signe est loin de conserver toute sa valeur. Lors d'hémorragie intra-durale, la dure-mère est d'un bleu rougeâtre foncé, ses vaisseaux sont vides (Bremer et Carson); lors d'abcès cérébral peu profond, elle est jaunâtre.

Sachs a fait à travers la dure-mère non ouverte l'*application du courant faradique* pour déterminer les centres situés dans la région corticale sous-jacente. « Cette méthode, dit-il, donne d'aussi bon résultats que l'excitation directe des circonvolutions, malgré l'avis contraire émis au congrès de 1891 de l'Association neurologique américaine. Je l'ai démontré bien des fois à la satisfaction du docteur Gerster et des autres personnes présentes à mes opérations; le succès a été particulièrement marqué dans un cas d'épilepsie jacksonienne avec mouvements convulsifs commençant par les muscles de l'angle droit de la bouche. J'ai aussi eu un bon résultat dans un cas de

kyste d'une circonvolution motrice, quoiqu'on eût pu *a priori* supposer le procédé moins satisfaisant lors de tumeur ou de destruction cérébrale. » Nous ne voyons pas l'utilité du procédé de Sachs : il n'évite point l'ouverture de la dure-mère, et comme la localisation cranio-topographique et la grandeur de l'ouverture cranienne assurent toujours la découverte de la région cherchée, il nous paraît beaucoup plus simple d'attendre qu'on ait mis à nu les circonvolutions pour les explorer électriquement.

Les *ponctions* transdurales exploratrices nous semblent également peu satisfaisantes, et tout au plus utilisables si l'on suppose une lésion située immédiatement sous la dure-mère : hémorragie méningée, kyste et surtout cavité porencéphalique qu'il importe de ne point ouvrir (Starr). Lorsqu'on soupçonne une lésion intra-cérébrale proprement dite (abcès ou tumeur), elles sont évidemment bien inférieures aux ponctions, déjà si délicates et incertaines, faites après mise à nu du cerveau.

C. INCISION DE LA DURE-MÈRE. — En somme, si l'on n'a rien trouvé entre l'os et la dure-mère, l'*incision de celle-ci*, explorée d'abord à la vue, puis au toucher s'impose presque toujours. Pour y réussir, on la saisit entre deux pinces, on la soulève, puis on sectionne aux ciseaux ou au bistouri le pli soulevé.

L'ouverture ainsi amorcée, on introduit par l'orifice la pointe d'une branche de ciseaux mousses, et l'on coupe, ou bien l'on fait pénétrer une sonde cannelée et l'on se sert du bistouri guidé sur sa concavité.

L'incision sera faite soit cruciale, en ayant soin, si l'ouverture cranienne est quadrilatère, de diriger les incisions, non vers le milieu des côtés osseux, mais vers les angles, ce qui permet, les lambeaux relevés, de découvrir une plus grande étendue de cerveau (Verchère), soit de préférence en taillant

un lambeau unique distant d'un demi-centimètre au moins de la section osseuse, pour permettre au besoin sa suture ultérieure (Bradford, Knapp et Pilcher, etc.).

Il est rare que l'incision durale provoque une hémorragie notable ; on a eu soin, bien entendu, d'éviter les sinus et, si cela est possible, les grosses branches de l'artère méningée ; s'il est nécessaire de les couper, on les aura liés préalablement ar les procédés que nous avons indiqués tout à l'heure.

Fig. 237 et 238. — Tumeur de la dure-mère ayant perforé le crâne ; cicatrice après ablation (d'après Delagenière).

Il est des cas où la dure-mère est épaissie et adhérente aux parties sous-jacentes : à la pie-mère et au cerveau. Nous dirons ultérieurement, à propos des résections chirurgicales de celui-ci, comment il faut alors se comporter.

D. LÉSIONS IMMÉDIATEMENT SOUS-DURALES. — Après incision de la dure-mère, le chirurgien peut trouver une lésion située directement à sa face profonde, entre cette face interne et le feuillet pariétal de l'arachnoïde. Il s'agit alors d'une PACHYMÉNINGITE INTERNE HÉMORRAGIQUE, qu'on traitera comme l'a conseillé et comme l'a fait Michaux. « La dure-mère, dit-il, semblait un peu violacée et soulevée ; je la saisis avec une pince à griffes et l'incisai au milieu de sa portion dénudée. Immédiatement,

nous voyons s'échapper un gros caillot noirâtre, qui peut être évalué à deux grandes cuillerées à bouche ; la cavité ainsi produite est explorée au stylet et au doigt; lorsque les caillots sont évacués, je vois la pie-mère et les circonvolutions cérébrales qui paraissent intactes, quoique un peu troubles et légèrement grenues. Une mèche de gaze iodoformée est disposée dans l'ouverture dure-mérienne et vient sortir à l'angle supérieur de la plaie. » Boyd, dans un cas analogue, suivit une conduite identique. Chez un malade de Bremer et Carson, le foyer hémorragique était beaucoup plus étendu. « La dure-mère, disent-ils, mise à nu au niveau du pied de la troisième frontale, était de couleur foncée, sans pulsations ; ses vaisseaux étaient affaissés et vides. Son incision fit jaillir un flot de sang demi-liquide, qui m'inonda à une distance de deux ou trois pieds ; ce sang venait des couches superficielles d'un énorme caillot sub-arachnoïdien, qui fut enlevé à la curette et avec de fines éponges montées. Il s'étendait, en haut jusqu'au sinus longitudinal, en bas jusqu'à la base du crâne, sur une largeur de plus de 10 centimètres. Cette loge fut drainée à l'aide d'un faisceau de crins de cheval et la dure-mère rabattue, mais non suturée. »

E. LÉSIONS DE LA PIE-MÈRE ET DE LA SURFACE CÉRÉBRALE : HÉMORRAGIE PIE-MÉRIENNE ; TUMEURS DE LA PIE-MÈRE ET DE LA SURFACE CÉRÉBRALE ; LÉSIONS TRAUMATIQUES DE CELLE-CI : CORPS ÉTRANGERS CÉRÉBRAUX ; FOYERS PURULENTS DE LA SURFACE CÉRÉBRALE. — La lésion, découverte après ouverture de la dure-mère, peut siéger non plus entre elle et l'arachnoïde pariétale, mais, et beaucoup plus fréquemment, entre celle-ci et la surface cérébrale ou sur cette dernière.

Dans le cours de son intervention, le chirurgien va blesser nécessairement les vaisseaux qui rampent dans la pie-mère, à la surface du cerveau, dont il devra se rappeler le trajet des

plus importants pour prévoir l'hémorragie, la prévenir dans certains cas par quelques ligatures, proportionner à sa cause les moyens qu'il emploie pour l'arrêter. Quelques mots sur la disposition habituelle de ces vaisseaux nous semblent donc nécessaires.

Disons tout d'abord, fait capital, que la plupart et les plus superficiels sont des veines. L'une des plus volumineuses suit la scissure de Sylvius à partir de son arrivée à la face externe de l'hémisphère et se prolonge en arrière jusqu'au sinus longitudinal supérieur, à peu près au niveau de la scissure perpendiculaire externe. Du bord supérieur de cette veine sylvienne naissent deux autres veines importantes, l'une suivant à peu près constamment le sillon prérolandique, l'autre le sillon post-rolandique, et allant, elles aussi, aboutir au sinus longitudinal. Du bord inférieur de la veine sylvienne part une autre grosse veine qui va rejoindre le sinus latéral. D'autres croisent d'arrière en avant les circonvolutions frontales pour se rendre à la partie antérieure du sinus longitudinal. Toutes ces veines, en se rapprochant du sinus où elles se jettent, finissent par s'engager dans l'épaisseur de la dure-mère et prendre, sur une plus ou moins grande étendue, le caractère sinusal. « Les petites veines cérébrales qui se rendent dans les gros troncs précédents sont plus profondes, situées à la surface des circonvolutions et dans les sillons qui les séparent. On en voit fréquemment deux et même trois s'avancer parallèlement dans un même sillon. » (Poirier).

Les artères de la surface cérébrale occupent un plan sous-jacent à celui où se trouvent les veines principales. Elles suivent presque toujours le fond des sillons qui séparent les circonvolutions, et se trouvent ainsi à 1, 2 centimètres et même plus de la surface d'un cerveau non déplissé. Dans la plus grande partie de leur trajet, elles ne peuvent donc être blessées que lorsqu'on écarte les circonvolutions les unes des

autres, mais alors la scissure inter-hémisphérique qui contient les artères cérébrales antérieure et postérieure, la scissure de Sylvius qui contient l'artère sylvienne et à la partie externe de laquelle se trouve un véritable carrefour artériel, deviennent des régions particulièrement dangereuses. Ajoutons du reste que çà et là, sur toute la surface du cerveau, des branches plus ou moins importantes sont momentanément superficielles et enjambent un pli de passage peu profond, même une circonvolution, pour atteindre le sillon qu'elles vont suivre ou pour passer d'un sillon dans un autre : c'est là un fait intéressant, noté avec soin, mais peut-être pas assez généralisé, par M. Poirier. « Certaines branches de la sylvienne, dit-il, sont superficielles, au lieu d'être cachées au fond des sillons, comme le veut l'opinion classique ; parmi celles-ci, il en est deux que j'ai constamment retrouvées : la première naît de la sylvienne en un point répondant à l'extrémité prolongée de la scissure de Rolando ; elle passe sur le pli fronto-pariétal inférieur, ou sur le pied de la troisième frontale, pour gagner un sillon frontal ; son calibre est d'environ 1 millimètre ; on peut être sûr de la rencontrer lorsqu'on met à découvert le centre de la face. L'autre émerge de la profondeur par la queue de la scissure de Sylvius et passe sur le lobe du pli courbe et quelquefois sur ce pli. Son calibre est aussi de 1 millimètre. » Ces deux rameaux sont tout simplement l'artère du sillon de Rolando et l'artère du sillon interpariétal, forcées, pour arriver jusqu'à eux, de devenir passagèrement superficielles.

Résumant, au point de vue chirurgical, cette rapide description, nous dirons : en allant à la recherche des lésions de la surface cérébrale, le chirurgien ne lésera d'ordinaire que des veines ; la compression légère, prolongée quelques minutes, à l'aide d'une éponge ou d'un tampon de gaze iodoformée, suffit alors pour arrêter l'hémorragie. Les artères ne seront

blessées que si l'on pénètre au fond des sillons, sauf en deux points où des troncs importants courent à la surface des circonvolutions : en avant de l'extrémité inférieure du sillon de Rolando, au niveau du lobe du pli courbe, deux régions chirurgicales par excellence. Pour prévenir ou pour arrêter l'hémorragie venant de ces artères, on essaiera de les lier, ce qui est difficile à cause de leur friabilité, et ce qu'on devra faire en évitant tout tiraillement, en outre, en employant (Keen), non du catgut chromique, trop long à se résorber et irritant, mais du catgut préparé à l'essence de

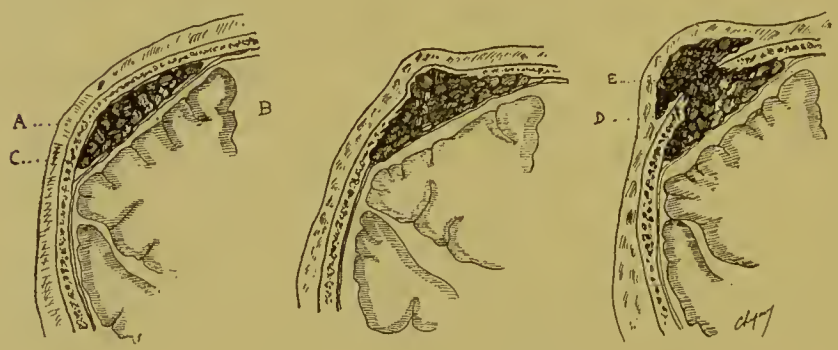

Fig. 239, 240 et 241. — Les diverses phases d'évolution des tumeurs malignes de la dure-mère (d'après Delagenière). A, tumeur. B, pédicule. C, partie réfléchie. D, partie intra-cranienne. E, partie extra-cranienne.

genévrier et conservé dans l'alcool. Ajoutons que Weir a conseillé, dans les cas où la ligature est impossible, de laisser à demeure sur les vaisseaux, pendant vingt-quatre heures, des pinces à forcipressure ; mais il est facile de comprendre que ces pinces les déchirent beaucoup trop facilement et écrasent le tissu cérébral. On leur préférerait, au besoin, les serrefines à demeure, utilisées par Tancrède.

A la surface des circonvolutions, on peut rencontrer des TUMEURS DIVERSES, NÉES SOIT DANS LA PIE-MÈRE, SOIT DANS LES COUCHES SUPERFICIELLES DU CERVEAU : deux espèces anatomiques, qui forment un groupe opératoire unique où nous

allons successivement distinguer *des tumeurs énucléables, des tumeurs non énucléables et des tumeurs kystiques.*

Un bel exemple du premier type, *tumeurs énucléables,* est le fibro-lipome pie-mérien enlevé par Péan. « La pie-mère mise à nu, dit-il, en avant présentait sa transparence normale, en arrière était jaunâtre et un peu bombée. Elle recouvrait donc en avant une circonvolution manifestement normale, tandis qu'en arrière il nous semblait qu'elle était soulevée par un néoplasme. Nous prîmes alors le parti de l'exciser circulairement autour de la partie jaunâtre et de chercher à la

Fig. 242. — Incision cruciale de la dure-mère.

détacher; nous vîmes qu'elle adhérait à une tumeur reconnaissable à sa coloration blanc jaunâtre. Reconnaissant que le tissu de celle-ci était friable et voulant ménager le tissu cérébral, nous eûmes recours à la méthode de morcellement, en procédant du centre à la périphérie. Nous parvînmes de la sorte à enlever le néoplasme sans que la substance cérébrale, dans laquelle celui-ci était comme enchâssé, fût intéressée d'une façon notable. » Mac Burney et Starr ont, dans un cas analogue, procédé un peu différemment. « La dure-mère, disent-ils, incisée concentriquement à l'orifice osseux, était légèrement adhérente à la surface de la tumeur, dont l'aspect

était rougeâtre, ressemblant à une surface cérébrale congestionnée. Sa nature ne fut reconnue qu'après y avoir fait une incision qui conduisit sur une capsule isolant le néoplasme;

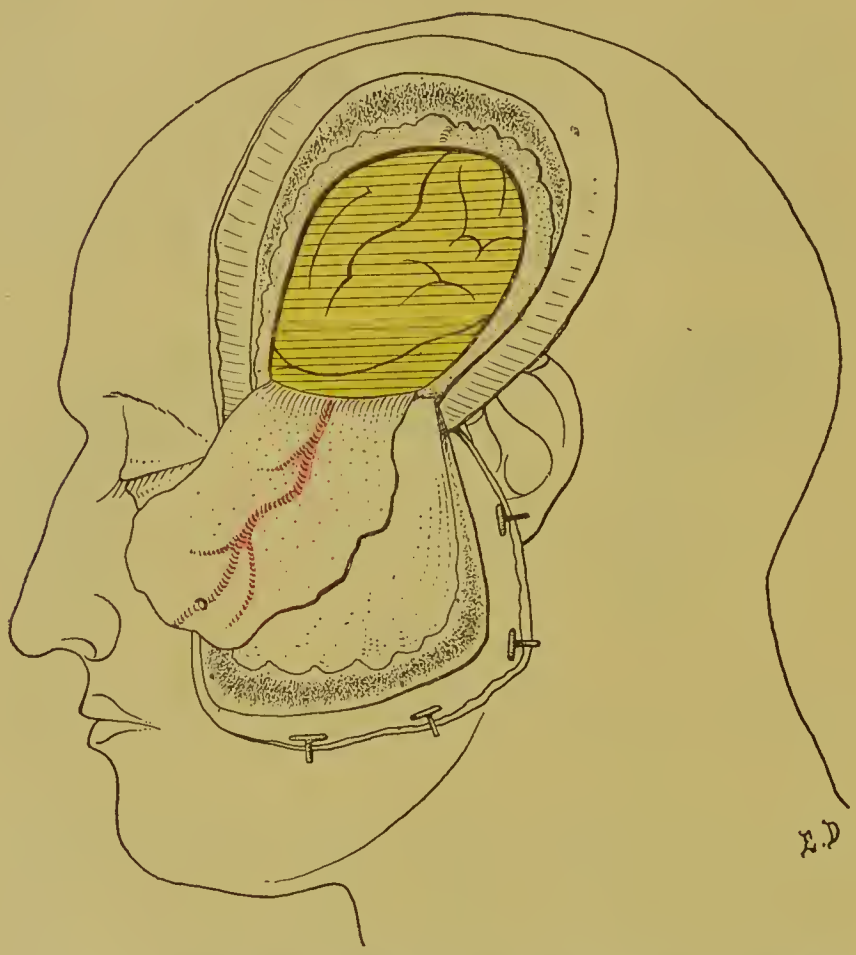

Fig. 243. — Incision en fer à cheval de la dure-mère, suivant à 1 centimètre de distance les bords de la perte de substance osseuse.

il fut aisément énucléé avec les doigts et des ciseaux mousses; il présentait 4 centimètres sur 6. Son ablation laissa à la surface du cerveau une dépression profonde et saignante, qui fut, pour arrêter l'hémorragie, bourrée de gaze iodoformée. » Plus difficile fut l'extirpation dans le cas de Booth et Curtis,

où la tumeur était de nature tuberculeuse. Après ouverture

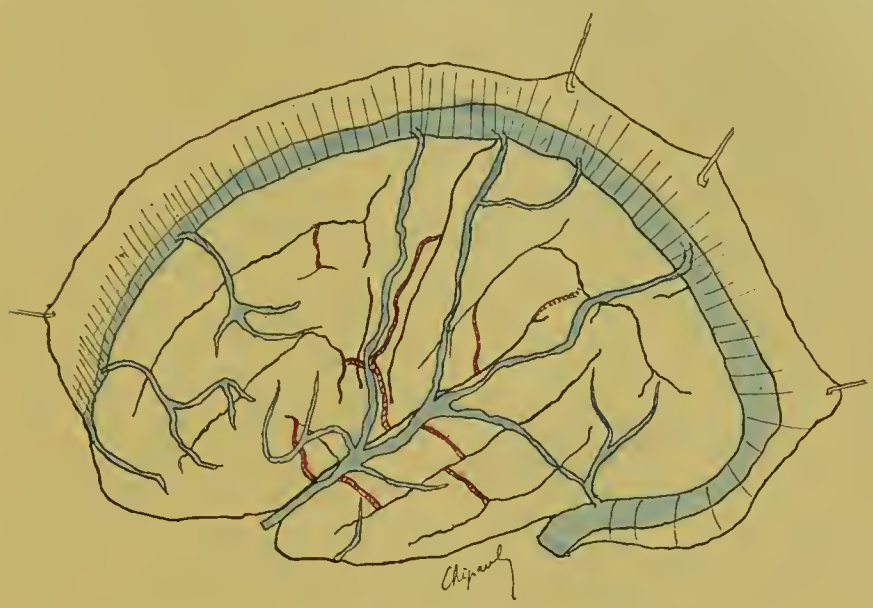

Fig. 244. — Les principaux vaisseaux, veines et artères, visibles à la surface cérébrale.

d'un large orifice cranien, s'étendant en avant jusqu'à l'apophyse orbitaire externe, en bas jusqu'à la base de la fosse

Fig. 245. — L'artère sylvienne. On voit sur cette figure que les principales branches de cette artère suivent les sillons. Elles sont situées dans leur profondeur, et non à leur surface. Pour passer d'un sillon à l'autre, les artères enjambent les circonvolutions en devenant momentanément superficielles.

cérébrale antérieure, en haut jusqu'à 12 millimètres de la ligne médiane, en arrière jusqu'à la racine de l'apophyse zygomatique, le doigt, introduit du côté de la voûte orbitaire et décollant la dure-mère, constata qu'en ce point la paroi osseuse avait été percée par la tumeur, mais que, cependant, le contenu de l'orbite ne paraissait pas envahi. « En arrière, la masse s'étendait jusqu'à la scissure de Sylvius et en dedans

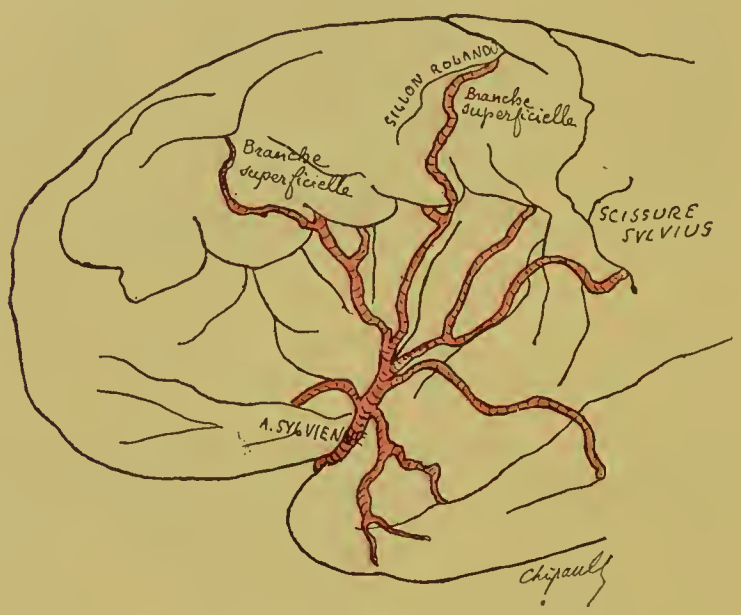

Fig. 246. — Le carrefour artériel de la scissure de Sylvius au niveau de l'insula.

jusqu'à l'apophyse clinoïde antérieure. Son extirpation fut entreprise. Après ligature de deux ou trois larges veines courant dans la dure-mère, cette membrane fut ouverte par une incision courbe passant à 6 millimètres environ au-dessus de son point adhérent à la tumeur. La partie du cerveau mise à nu paraissait saine ; mais, après ligature d'un vaisseau, une incision dans l'écorce montra que la tumeur existait encore en ce point à 6 millimètres environ de la surface et était limitée par une coque solide et lisse. Le bout de l'index

fut introduit dans la plaie cérébrale, et la masse facilement enucléée, ainsi que quelques petits nodules voisins. Bientôt la tumeur ne resta plus adhérente que par quelques lambeaux de dure-mère, qui furent divisés, soit au doigt, soit aux ciseaux. La ligature de deux artérioles fut seule nécessaire. L'exploration de la cavité cérébrale créée par l'ablation de la masse constata qu'en arrière restait encore un nodule qui fut facilement enlevé. » La tumeur, dans son ensemble, était lobulée et avait le volume d'un gros œuf de poule. Plus énorme

Fig. 247. — Fibrome cortical enlevé par Mac Burney (grandeur naturelle).

encore était le sarcome extirpé par Bramann, sarcome de la forme d'un œuf d'oie et du poids de 280 grammes : sur le côté gauche du crâne fut taillé un lambeau à la Wagner de 8 centimètres carrés, avec pédicule placé à 4 centimètres de la ligne sagittale. La dure-mère était vasculaire, bleuâtre, présentait des battements moins marqués que normalement, et, au palper, les parties sous-jacentes paraissaient d'une consistance exceptionnellement ferme : bien évidemment, on se trouvait en présence d'un néoplasme qui devait être considérable, puisque la large perte de substance cranienne n'en atteignait nulle part les limites. Le lambeau fut prolongé du

côté de la ligne médiane et, en avant aussi bien qu'en arrière, la perte de substance agrandie à la pince de Lüer. Toute la partie superficielle de la tumeur, 8 centimètres de long sur 7 de large, devint alors visible. 2 centimètres au delà de ses limites, Bramann incisa la dure-mère, puis la substance cérébrale, et constata avec le doigt que la masse ne s'étendait pas, dans la profondeur, beaucoup plus loin qu'à la surface. Comme elle paraissait, d'autre part, partout isolable

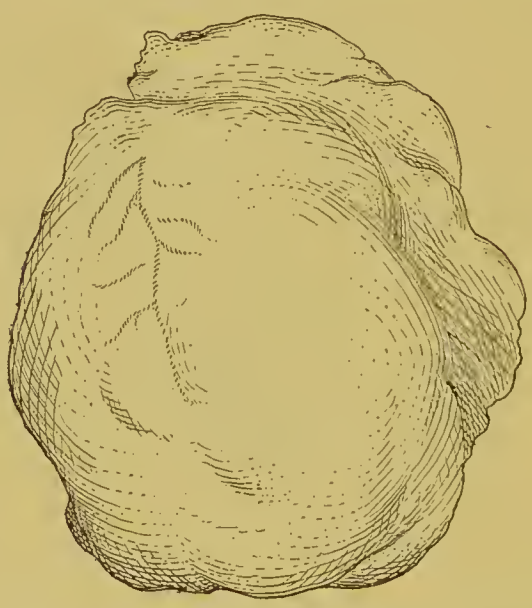

Fig. 248. — Sarcome cortical enlevé par Frank et Church (grandeur naturelle).

du tissu cérébral avoisinant, la division de la dure-mère fut prolongée en haut et en bas, en se maintenant toujours à 1 centimètre et demi des limites apparentes de la masse, et à cette même distance le cerveau fut circulairement sectionné jusqu'à la rencontre du néoplasme. L'opérateur se mit alors en devoir de l'isoler ; il n'attaqua qu'en tout à fait dernier lieu les parties inféro-internes où était possible l'ouverture du ventricule latéral, pour pouvoir, si cette ouverture se produisait, arrêter rapidement l'hémorragie et l'écoulement de

liquide céphalo-rachidien. L'énucléation dura deux heures et put être terminée sans accident : partout, l'énorme tumeur était bien circonscrite.

Le chirurgien, d'autres fois, a affaire à une tumeur non circonscrite et non énucléable, à une *tumeur diffuse*.

Il ne peut bien évidemment songer à une extirpation complète que s'il s'agit d'une masse de dimensions tout à fait restreintes.

Il lui faut, en effet, pour y arriver, couper en tissu cérébral sain au delà des limites du mal, comme le fit Horsley dans un cas de tubercule de la frontale ascendante. Nous verrons plus loin, à propos des excisions de tissu cérébral, quelles précautions opératoires on doit prendre dans ces cas exceptionnels.

Plus souvent, la tumeur diffuse est trop volumineuse pour qu'on puisse ainsi l'enlever en totalité ; on doit se résoudre ou bien à l'abandonner, ou bien à cureter doucement le foyer néoplasique à l'aide d'une curette de Volkmann, dont on aura émoussé les bords, — conduite que suivirent Hirschfelder et Morse dans un cas de gliome de la zone motrice, Limont et Page dans une tumeur analogue, Weir et Séguin dans un cas de gliome, Parry dans un tubercule du cervelet, — ou bien à enlever le plus possible de la tumeur par excision, comme firent Franck et Church dans un cas de sarcome, Fürstner dans un cas de gliosarcome, et d'autres.

Dans des conditions analogues, Mac Burney, opérant au niveau du cervelet et ne pouvant, à cause des sinus, agrandir l'orifice osseux, excisa du tissu cérébelleux sain pour arriver plus facilement jusqu'au néoplasme. « La partie droite de l'occipital, dit-il, ayant été mise à nu par une incision en fer à cheval, une ouverture de 1 pouce 1/2 sur 1 pouce 5/8 fut faite dans l'os au-dessous de la ligne courbe supérieure, aux ciseaux et à la pince emporte-pièce. La dure-mère était bleuâtre, sur les deux tiers de son étendue dénudée. En l'incisant, un kyste,

placé à la surface du cervelet et contenant un drachme de liquide jaune-grisâtre fut ouvert. Les parois du kyste furent enlevées, et il devint évident qu'il existait, sur et dans le cervelet, une tumeur s'étendant du côté de la ligne médiane, au delà des parties mises à nu. Comme il était impossible de l'atteindre par l'orifice créé, à cause de la hernie considérable que faisait le tissu cérébelleux, une portion de ce tissu fut excisée et l'on eut ainsi accès sur la tumeur. Elle était grisâtre, friable, de consistance gélatino-vasculaire ; elle fut partiellement enlevée avec une curette mousse, et cette extirpation laissa une cavité de 1 pouce 1/8 de profondeur sur 1 pouce dans les autres dimensions, cavité admettant facilement le doigt de l'opérateur. L'hémorragie qui coulait de ses parois fut arrêtée par compression avec des éponges ; lorsqu'elle fut réduite à un suintement, on laissa la cavité se remplir de sang et l'on mit simplement un drain de caoutchouc rouge; sutures durales et périostées au catgut; sutures cutanées au crin. L'opération en tout avait duré une heure. »

On est également réduit d'ordinaire à faire une opération partielle lorsque la tumeur trouvée à la surface du cerveau ou du cervelet est un *kyste, ayant pour substratum du tissu néoplasique malin.* Citons, parmi les faits de ce genre, et comme particulièrement heureux, le cas de Reynier : gliome kystique de l'extrémité inférieure de la frontale ascendante ; une première opération avait consisté seulement dans l'excision de la paroi superficielle du kyste ; une seconde, six mois après, fut plus satisfaisante. « Avec la pointe d'une spatule, dit Reynier, j'essayai d'abord de séparer la tumeur de la substance cérébrale dans laquelle elle s'était creusé une loge. Toutefois, pendant ces manœuvres, le kyste s'ouvrit et laissa échapper son contenu ; cela rendait l'énucléation plus difficile. J'ouvris alors largement la cavité et, réséquant les parois du kyste avec une curette, je détachai

la paroi attenante à la substance cérébrale. « Erb rapporte récemment une opération à peu près identique dans un cas de gliome qui, à une première opération, s'était présenté comme une masse solide, puis avait récidivé sous la forme kystique.

Des interventions assez analogues au point de vue opératoire et de valeur bien restreinte aussi ont été tentées dans des cas de KYSTES D'ORIGINE HÉMORRAGIQUE DE LA SURFACE CÉRÉBRALE. Le plus ancien des faits de ce genre appartient à M. Lucas-Championnière : « En avant, dit-il, de la grande veine qui remplit le sillon de Rolando était une sorte de membrane opaline, résultant de la fusion de l'arachnoïde et de la pie-mère, recouvrant un foyer ancien d'hémorragie cérébrale qui occupait la substance de la frontale ascendante. La paroi de ce foyer fut excisée avec soin, de façon à l'ouvrir très largement ; les débris couleur de rouille qui l'occupaient furent enlevés et le foyer fut nettoyé très exactement, avec une solution d'acide phénique au vingtième et une solution de sublimé au millième. » Un cas récent de Lanphear est presque identique. « J'enlevai, dit ce chirurgien, une notable étendue de crâne sur la partie du cerveau supposée atteinte (3e frontale). Le rabattement de la dure-mère fit constater une infiltration rougeâtre de la pie-mère, et au-dessous une fluctuation manifeste. Avec des ciseaux pointus, je piquai la poche et l'ouvris : il en sortit en grande quantité des débris de tissu cérébral et du liquide ocreux. La cavité fut lavée avec de l'eau stérilisée, dont on la remplit, puis la dure-mère et la peau suturée. »

Plus souvent, le FOYER HÉMORRAGIQUE CORTICAL DÉCOUVERT PAR LE CHIRURGIEN EST D'ORIGINE TRAUMATIQUE, contenant des esquilles osseuses, parfois encore adhérentes au crâne et piquées dans le cerveau, parfois tout à fait détachées, une balle, assez souvent des corps étrangers de nature variable. L'ablation de tous les fragments septiques qu'on peut extraire

s'impose théoriquement et se fera avec les plus grandes précautions, pour éviter d'aggraver les lésions cérébrales. S'ils sont restés superficiels, leur extraction à l'aide des doigts ou de

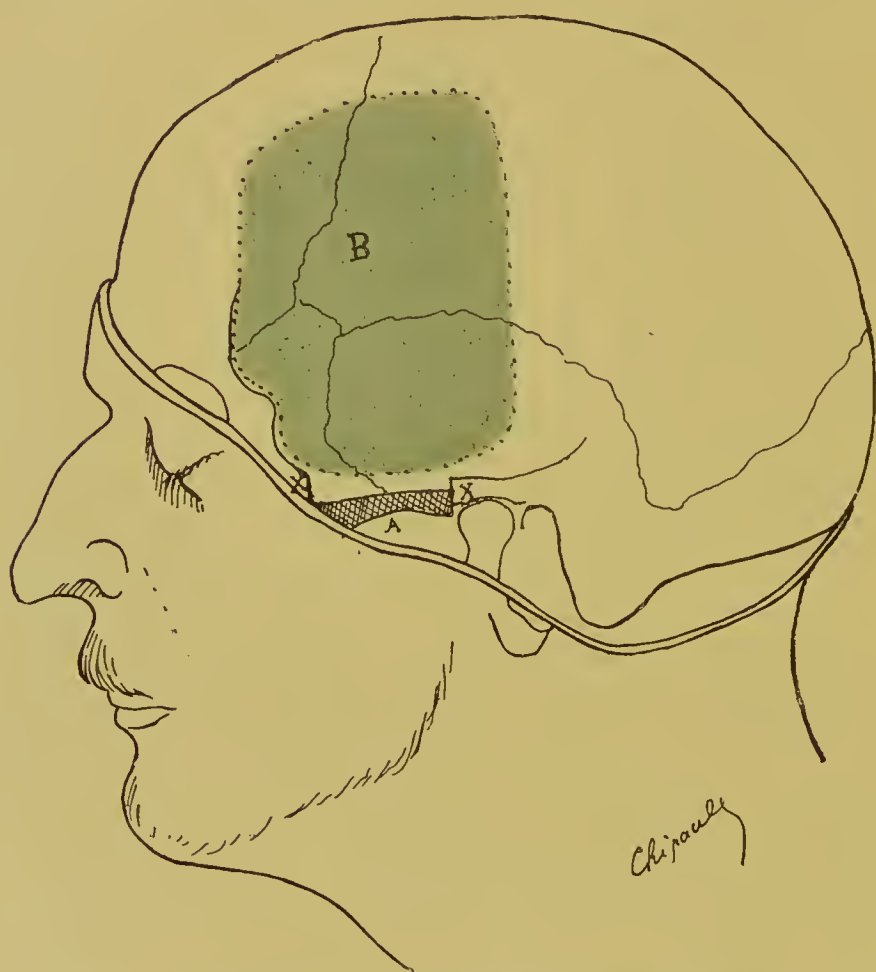

Fig. 249. — Étendue de la résection cranienne dans le cas de Booth et Curtis : extirpation d'une tumeur tuberculeuse corticale.

pinces est facile ; s'ils sont profondément enfoncés, perdus au fond d'un trajet cérébral, on les cherchera, lorsqu'il s'agit de corps métalliques, avec la sonde de Nélaton, avec l'appareil électrique de Trouvé, ou, plus simplement, dans tous les cas, soit avec un stylet, soit avec une sonde en caoutchouc (Larrey,

Nancrède), soit avec une sonde en aluminium à large bout conique qu'on introduit dans le trajet en plaçant la tête de manière que la direction de celui-ci soit verticale et que la pesanteur suffise pour que l'instrument pénètre (Pflüger).

« Lorsque, dit Keen, la sonde métallique de Pflüger montre que le corps étranger a pénétré si profondément qu'il serait plus facilement accessible par un point diamétralement

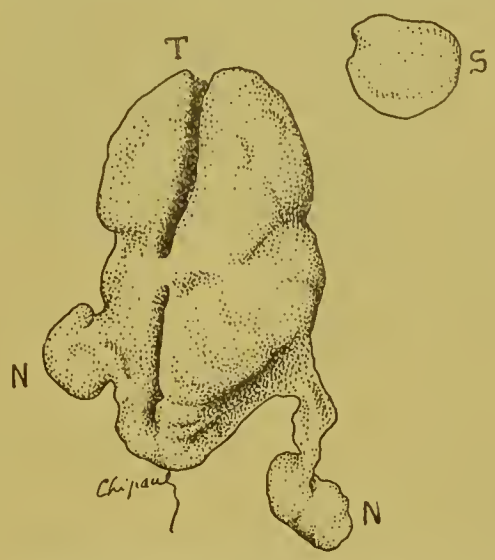

Fig. 250. — Tumeur tuberculeuse corticale enlevée par Bo th et Curti (grandeur naturelle).

opposé à l'orifice de pénétration, on fait, lorsque les manœuvres que nous allons décrire ne doivent pas blesser de centre important, une contre-ouverture du crâne. La profondeur où se trouve la balle est mesurée en comparant la longueur de la sonde qui fait encore saillie par l'orifice de pénétration à sa longueur totale connue ; puis la sonde est poussée jusqu'à ce que son extrémité se montre au niveau de la contre-ouverture, et, en mesurant encore la longueur qui émerge, on sait à quelle distance se trouve la balle de cette contre-ouverture. La sonde est amenée tout entière par la contre-ouverture : des fils de soie qu'on avait préalablement attachés à son extrémité

postérieure la suivent aussi dans le trajet cérébral, où ils sont laissés. A l'un d'eux est attachée une sonde en gomme, bien désinfectée, rendue rigide par un stylet. Cette sonde est intro-

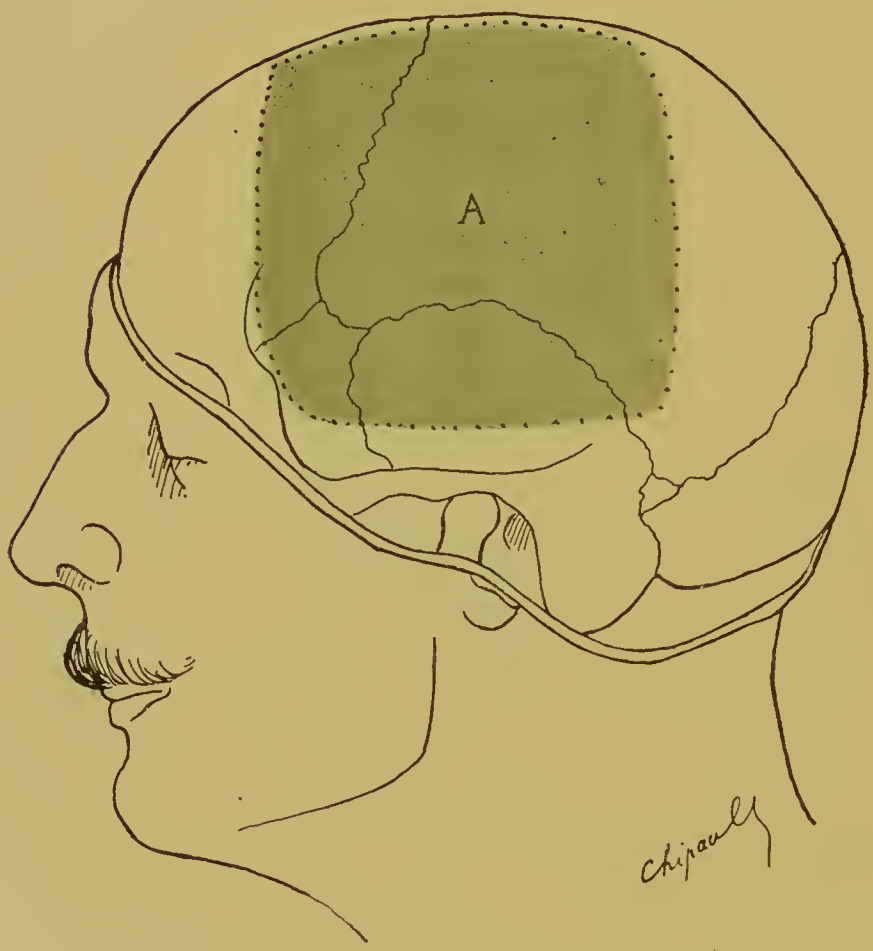

Fig. 251. — Étendue de la résection cranienne dans le cas de Bramann : extirpation d'un sarcome cortical du poids de 280 grammes.

duite dans le trajet et une pince dont une des branches est fixée sur elle la suit et recherche le corps étranger au point connu, au-dessus, au-dessous, à droite et à gauche du cathéter. Du reste, chaque fois que la pince doit changer de côté, il vaut mieux la sortir complètement, pour la réintroduire. C'est le meilleur moyen de léser le moins possible le

tissu cérébral. Lorsqu'il s'agit d'une balle et qu'elle a été frapper la paroi du crâne opposée à l'orifice d'entrée, elle s'est réfléchie dans une direction qu'on déterminera en se rappelant que l'angle de réflexion doit être à peu près égal à l'angle d'incidence et que la pesanteur de la balle n'est pas sans une certaine importance. Dans ces cas, la contre-ouverture faite, on recherchera avec sollicitude de ce côté la lésion des méninges, et l'on fera au besoin manœuvrer la sonde de Pfluger en mettant le trajet de réflexion vertical, comme on avait fait pour le trajet d'incidence au niveau de la première ouverture. »

Ajoutons que bien longtemps avant Pflüger, Larrey et Baudens avaient trépané avec succès à l'opposé de l'orifice d'entrée d'une balle introuvable par celui-ci.

Quoi qu'il en soit, ces manœuvres d'extraction des corps étrangers intra-cérébraux profonds, par l'orifice d'entrée ou par une contre-ouverture, sont des plus délicats, même s'il s'agit d'un projectile unique, qui risque, s'il échappe à l'instrument qui l'a saisi ou si l'ouverture osseuse, insuffisamment grande, ne lui ouvre pas facilement passage (Albert), de s'échapper et devenir introuvable. Plus souvent, du reste, le projectile n'est pas seul, il a entraîné à sa suite des cheveux, des esquilles, disséminés dans la pulpe cérébrale et qu'on peut à peine retrouver sur la table d'autopsie (Bergmann). Dans ces cas, il vaut mieux renoncer à des recherches pratiquement inutiles, en souhaitant qu'il ne survienne point d'accidents septiques (Kramer) et en se rappelant que, dans des cas heureux, les corps étrangers ont pu séjourner longtemps ou toujours dans le cerveau (surtout au niveau des lobes frontaux : Agnew, cas personnel) ou même dans le cervelet (Duplouy), sans déterminer d'accidents graves.

Après les tumeurs et les foyers hémorragiques, nous devons encore noter, parmi les lésions que le chirurgien peut trouver à la surface même du cerveau, les COLLECTIONS PURULENTES.

Ces collections — répétons que nous laissons ici de côté les abcès d'origine otitique, qui méritent une étude à part — sont consécutives à une lésion pariétale, traumatisme ou ostéite. Au niveau de celle-ci a porté la trépanation, et parfois on a trouvé un abcès sous-osseux, puis une perforation de la dure-mère menant sur l'abcès sous-dural. D'autres fois, il n'y a pas de foyer sous-osseux, et la dure-mère, bleuâtre, tendue, a dû être incisée pour donner issue au pus.

En tous cas, la loge qu'occupe celui-ci est limitée superficiellement par la dure-mère, périphériquement par des adhérences méningées, profondément par la surface cérébrale qui se ramollit et s'effrite peu à peu. Il faut ouvrir et désinfecter largement.

Il n'est pas absolument rare, du reste, que le foyer sus-cortical communique, par une fistule plus ou moins étroite, avec un foyer profond, intra-cérébral, qui doit être, lui aussi, ouvert et traité comme nous le verrons tout à l'heure.

Enfin, lorsqu'il s'agit non plus d'un foyer limité d'infection méningé, mais d'une MÉNINGITE GÉNÉRALISÉE, on serait peut-être autorisé à faire des trépanations multiples avec lavages antiseptiques et répétés de l'une à l'autre, sans du reste espérer beaucoup un résultat favorable (Horsley).

F. L'OPÉRATEUR EST ARRIVÉ JUSQU'A LA SURFACE CÉRÉBRALE SANS RIEN TROUVER, EXPLORATION DE CELLE-CI. — Nous avons supposé jusqu'à présent que le chirurgien trouvait à la surface du cerveau la lésion cherchée : tumeur, foyer sanguin, spontané ou traumatique, foyer purulent.

D'autres fois, cette surface est d'apparence normale ou à peu près et son examen attentif ainsi que l'emploi de moyens spéciaux d'exploration permettent seuls d'avoir des renseignements exacts sur une lésion sous-jacente.

L'*examen à la vue* de la surface cérébrale donne déjà quelques indications utiles. Un cerveau qui fait fortement hernie

par l'orifice méningé contient presque sûrement une tumeur ou un épanchement qui augmentent la pression intra-cranienne et qui très probablement occupent, entre les diverses loges craniennes plus ou moins complètement limitées par les faux et les tentes dure-mériennes, celle qui a été ouverte par la trépanation (Poirier, observations personnelles). De plus, si le cerveau ne bat pas, il est à peu près certain qu'au-dessous même du point mis à nu se trouve une tumeur ou une collection, ayant à peu près l'étendue de la surface qui a perdu ses battements normaux. D'ordinaire, cette surface n'a plus, en outre, la couleur normale : elle est rougeâtre lors de lésion corticale, livide lors de lésion sous-corticale (Knapp).

L'*exploration digitale* permet de constater les changements de consistance du cerveau : consistance diminuée, devenue extrêmement molle plutôt que fluctuante, lors d'abcès et de kyste ; ou bien augmentée, ce qui est un signe presque sûr de tumeur peu profondément située. Du reste, le doigt explorateur doit, pour être utile, connaître la consistance cérébrale normale, au besoin comparer la consistance de la partie qui paraît altérée à celle des parties voisines, agir par pressions d'abord superficielles et rapides, puis plus profondes et persistantes, enfin ne pas craindre de revenir aux points déjà explorés. Il s'agit, en effet, de nuances très délicates à saisir, mais qui, fait remarquable, dans les cas où elles ont été nettement perçues par le chirurgien, ne l'ont jamais trompé.

L'exploration digitale peut, du reste, être poussée au delà des limites de l'orifice osseux, à plus de 2 centimètres et demi dans tous les sens, en insinuant le doigt entre la dure-mère et le cerveau (Keen). Les circonvolutions peuvent être aussi écartées l'une de l'autre, et la partie profonde des sillons ou des scissures palpée avec soin.

Dans le point indiqué par les différences de coloration et de consistance, ou, si ces indications manquent, dans le point

supposé atteint d'après l'étude des symptômes fonctionnels, on peut *enfoncer une aiguille soit simplement exploratrice, soit en même temps aspiratrice*. L'une ou l'autre devront avoir une dizaine de centimètres de longueur, une extrémité mousse,

Fig. 252. — Étendue de la résection cranienne dans le cas de Keen : extirpation d'un fibrome cortical.

pour ne pas blesser les petits vaisseaux. On les poussera sans mouvements de latéralité, doucement, pour être exactement renseigné sur la différence de résistance des tissus qu'on traverse, résistance qui s'exagère lorsqu'on arrive au niveau d'une tumeur dure, et surtout enkystée, qui diminue lorsqu'on pénètre une collection. En outre, dans ce dernier cas, l'aiguille, si elle est aspiratrice, ramène soit du sang, lors de foyer hémorragique, soit du pus, lors d'abcès, soit du liquide séreux dont on peut de suite étudier les propriétés : donne-t-il, par ébullition ou par les acides, un précipité albumineux abondant, il s'agit très probablement d'un kyste séreux simple : le

précipité est-il insignifiant ou nul, on a peut-être affaire à un kyste hydatique. « Un arrêt brusque de l'écoulement du liquide, comme il serait produit par l'application d'une membrane sur l'extrémité de l'aiguille, rend ce dernier diagnostic encore plus vraisemblable. » (Verco). — L'aiguille est, du reste, loin de donner des renseignements constants et sûrs; elle peut passer à travers une tumeur diffuse de consistance analogue ou presque à celle du tissu cérébral, sans la sentir; elle peut, lorsqu'elle a été introduite obliquement par rapport à la surface, rencontrer la pie-mère de la partie profonde d'un sillon et éprouver, de cette manière, une résistance que l'on considère à tort comme pathologique (Pilcher). Ajoutons que les piqûres et ponctions exploratrices paraissent à peu près sans danger : Spitzka, dans ses expériences, ne trouvait leur trace dans le tissu cérébral indiquée que par une traînée de piqueté hémorragique; et les lésions vasculaires ou ventriculaires qu'on les a accusées théoriquement de provoquer n'ont jamais été constatées ou n'ont jamais eu de conséquences graves. On peut donc sans crainte, après une première ponction n'ayant pas donné de résultat, replonger l'aiguille 2 ou 3 centimètres plus loin.

On peut même remplacer les ponctions cérébrales à l'aiguille par *une ponction au ténotome ou au bistouri* (Dupuytren, Navratil, Bergmann). Ces instruments doivent être plongés bien verticalement par rapport à la surface cérébrale, autant que possible sur la crête des circonvolutions et parallèlement à la direction des fibres de la couronne rayonnante; on peut les faire pénétrer à 2 centimètres ou 2 centimètres et demi, et couper sur une longueur de 2 ou 3 centimètres; il en résulte une véritable incision qui permet d'introduire le petit doigt dans la substance cérébrale et de faire l'exploration directe de ses parties profondes. Du reste, il vaut mieux agrandir l'incision faite, ou bien en faire une seconde plus ou moins loin

(Knapp), que d'écarter les bords de la plaie cérébrale avec des écarteurs à branche plate, qui les déchirent et écrasent gravement.

G. LÉSIONS INTRA-CÉRÉBRALES : ABCÈS NON OTITIQUES, TUMEURS. — Souvent les manœuvres exploratrices que nous venons de décrire mènent sur une lésion intra-cérébrale, abcès ou tumeur.

Parmi les ABCÈS INTRA-CÉRÉBRAUX, nous avons dit, il n'y a qu'un instant, qu'un certain nombre coïncidaient et communiquaient plus ou moins largement avec des foyers plus superficiels : soit abcès sous-dural, soit même abcès sous-dural et abcès sous-osseux. Dans les faits de ce genre, et ce sont eux qu'on rencontre d'ordinaire *peu après les traumatismes ou le début des ostéites*, le chirurgien est conduit, même sans manœuvres spéciales, jusqu'à la collection intra-cérébrale, généralement mal limitée (Bergmann, Rose), souvent formée de foyers multiples, séparés par des cloisons plus ou moins épaisses (Alexander).

Au contraire, *lorsque l'affection pariétale date de quelques mois,* surtout de quelques années — parfois même de dix, vingt, trente ans, la règle est qu'il existe, sans collection sous-osseuse ou sous-durale, un abcès intra-cérébral unique et bien limité.

La recherche en sera faite alors à travers l'écorce cérébrale, perpendiculairement à sa surface.

L'aiguille exploratrice ou aspiratrice, qui, depuis Renz (1867) et Whitelaw-Hulke (1879), a rendu des services dans nombre de cas de ce genre, nous paraît toutefois y devoir être abandonnée, à cause de l'épaisseur possible du pus. D'autre part, avec le spéculum spécial d'Horsley, la paroi d'un abcès enkysté peut être simplement refoulée et non ouverte. En somme, nous préférons le ténotome, qu'on a toujours sous la main et qui permet, après exploration d'une région

cérébrale, d'être sûr qu'elle ne contient point la collection purulente, et de l'abandonner sans regret.

L'abcès trouvé, on l'ouvre largement, au bistouri s'il est profond, aux ciseaux mousses s'il n'est séparé de la surface que par une paroi mince (Fenger et Lee); il sort, lors de collection plus ou moins enkystée, du pus dense et rougeâtre; lors de collection mal limitée, du pus séreux renfermant des débris de tissu cérébral. L'introduction d'un

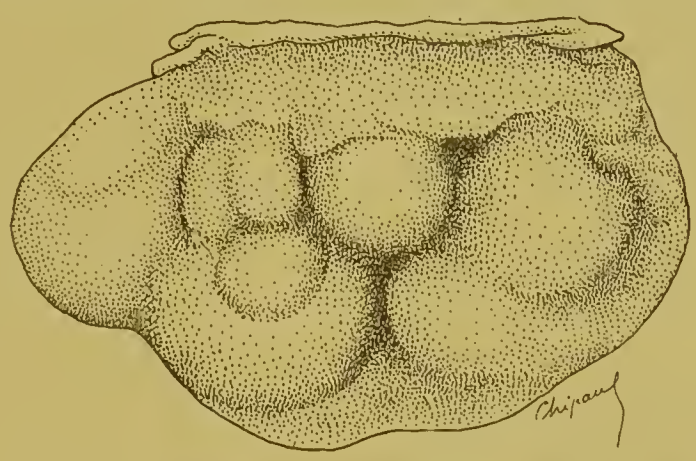

Fig. 253. — Fibrome cortical enlevé par Keen (grandeur naturelle).

drain très souple dans la cavité permet d'y faire des lavages boriqués, thymolés (Obalenski), phéniqués (Odilo Meyer) ou sublimés (Miles).

Cette conduite a été suivie par un grand nombre de chirurgiens avec des succès fréquents, au moins lors de collection unique et bien limitée.

Le pronostic est bien moins favorable lors d'*abcès métastatiques*, consécutifs d'ordinaire à des affections pleuro-pulmonaires. Noether, sur 8 cas de ce genre, n'en a trouvé qu'un avec abcès isolé; dans tous les autres, il s'agissait de foyers multiples que le chirurgien n'eût sûrement pas tous ouverts. En outre, ces collections ne sont jamais bien limitées; le tissu cérébral qui les environne est

plus ou moins ramolli et continue à se ramollir après l'intervention chirurgicale. Témoin l'observation récente de Walton : quelques semaines après une pneumonie fétide, son malade ayant présenté des symptômes de lésion localisée à la partie moyenne de la région rolandique droite, le crâne fut ouvert à ce niveau. La dure-mère était tendue, saillante, terne, sans battements ; elle fut incisée, et le cerveau apparut à son tour, saillant, sans battements et manifestement fluctuant. La pie-mère présentait un abondant piqueté hémorragique. Après plusieurs essais infructueux, une fine aiguille aspiratrice, plongée perpendiculairement dans la substance cérébrale, finit par ramener du pus séro-sanguinolent, rempli de débris de tissu cérébral. Alors, le cerveau se remit à battre. Une partie de la substance grise recouvrant le foyer fut réséquée pour permettre un large drainage de la cavité. L'amélioration fut tout à fait passagère et quelques jours après, à l'autopsie, on trouvait autour de l'abcès une zone très étendue de ramollissement ayant détruit presque toute la partie centrale de l'hémisphère.

Également mal délimités et continuant après leur ouverture à détruire le tissu cérébral environnant sont les *abcès cérébraux actynomycotiques,* plus rares encore que les abcès métastatiques et qui n'ont provoqué d'intervention chirurgicale que dans un seul cas, celui de Keller : il s'agissait d'un homme de quarante ans, qui, après plusieurs abcès costaux actynomycotiques ouverts et restés fistuleux, présenta des symptômes de parésie progressive du bras gauche, puis du membre inférieur gauche et du côté gauche de la face. Le malade était dans le coma lorsqu'on l'opéra. Le crâne fut ouvert sur la partie moyenne de la pariétale ascendante ; la dure-mère et l'écorce cérébrale décolorée furent incisées, et l'on ouvrit un foyer intra-cérébral contenant de nombreux grains actynomycotiques. Cette intervention provoqua une

amélioration de près d'une année, puis les symptômes reparurent et la réouverture du foyer cérébral, qui contenait une énorme quantité de pus, bien plus considérable que la première fois, n'empêcha pas la mort rapide du malade. A l'autopsie, à côté de la collection ouverte, on en trouva une seconde, du volume d'une noix, séparée d'elle par une épaisse couche de tissu cérébral.

Les *collections tuberculeuses intra-cérébrales* échappent aussi souvent par leur multiplicité, l'infiltration caséeuse des parties environnantes, aux tentatives opératoires. C'est bien rarement, du reste, qu'on les trouvera à l'état d'abcès proprement dit, qu'on puisse prendre (Wernicke, Frœnkel), pendant l'opération, pour un abcès ordinaire : d'ordinaire, le tuberculome, à peine ou pas du tout ramolli, doit être, au point de vue chirurgical, assimilé aux tumeurs solides dont nous parlerons dans un instant.

Au lieu d'arriver sur un foyer purulent, le chirurgien peut, après ponction ou incision cérébrales, arriver sur un FOYER DE RAMOLLISSEMENT INTRA OU SOUS-CORTICAL, qu'il se contentera de laver avec un liquide aseptique, plus discrètement encore que lorsqu'il s'agit d'un foyer superficiel de même nature.

Plus souvent, l'opérateur rencontre UNE TUMEUR, et sa conduite doit varier alors suivant la nature et la consistance de celle-ci.

S'agit-il d'un *kyste hydatique*, variété de tumeur cérébrale rare dans notre pays, mais, au contraire, assez fréquente en Australie, il est possible, après l'avoir ouvert, d'en évacuer le contenu. Celui-ci est-il entièrement liquide, ce sera très simple, et l'évacuation se fera pour ainsi dire d'elle-même. Mais il en est souvent autrement : c'est ainsi que Verco, après avoir ponctionné le kyste avec une canule et introduit le long de celle-ci une pince dont les branches écartées agrandirent l'ori-

fice, trouva dans la cavité de nombreuses hydatides filles, que finit par entraîner un courant de solution boriquée, poussé à l'aide d'une sonde. Une autre fois, le même opérateur trouva la poche « remplie de myriades de petits corps blancs, gros comme une tête d'épingle et qui n'étaient autres que des capsules de scolex : leur pesanteur, malgré les tourbillons du liquide de lavage, les faisait toujours retomber au fond de la cavité, si bien que, pour les évacuer, il fallut placer la tête de façon que l'ouverture kystique devînt tout à fait déclive ». L'extraction de la poche de l'hydatide présente en outre, suivant les cas, des difficultés variables. D'ordinaire, elle est très facile et peut même se faire spontanément; le contenu évacué, la poche hydatique si caractéristique se présente d'elle-même à l'orifice cérébral, refoulée par le liquide injecté, et des pinces l'extraient sans effort et sans hémorragie. Exceptionnellement, au contraire, soit qu'il se soit formé des adhérences avec la face interne de la cavité cérébrale, soit que l'hydatide, par suite de l'évacuation trop lente de son contenu, ne soit pas morte (Chisholm), on ne peut décoller la poche, qui, dans ces tentatives, se déchire en petits fragments.

Il faut l'abandonner et il reste dans le cerveau une large cavité béante, dont Verco, dans un cas où la poche put être extraite, mais où s'était formée une épaisse membrane adventice, constata également la permanence.

Les kystes hydatiques intra-cérébraux ne sont pas seuls à pouvoir être extraits en totalité ; il en est de même de certaines *tumeurs solides, isolées du tissu cérébral qui les environne par une coque résistante :* tels le gliome sous-cortical encapsulé, énucléé par Godlee et Bennett, le tubercule logé dans l'extrémité supérieure de la frontale ascendante, décortiqué par Bradford, le petit sarcome sous-jacent à la partie supérieure de la même circonvolution, énucléé par Weir. Le doigt, une spatule, un curette mousse, suffiront

pour atteindre ce but, de même que dans les tumeurs analogues situées à la surface du cerveau, et dont nous avons longuement parlé.



Fig. 254. — Sonde de Pflüger.

Mais il arrive aussi, et certes plus souvent, que la tumeur profondément trouvée soit une *tumeur diffuse*, généralement très étendue et dont l'extirpation totale est

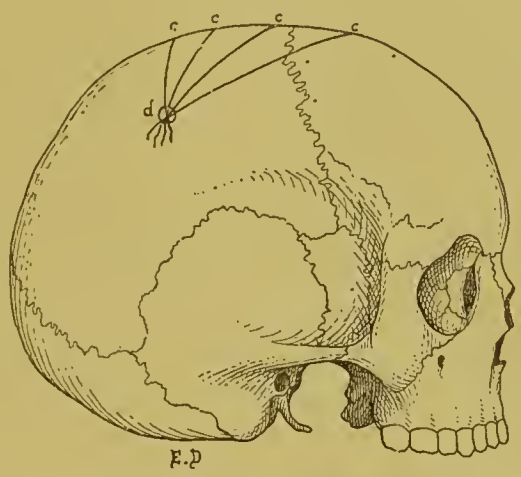

Fig. 255. — La sonde de Pflüger, introduite par un orifice de trépanation, peut explorer une zone intra-cranienne étendue.

impossible. L'extirpation partielle tentée par Bramann et le curetage des cavités kystiques contenues dans le tissu néoplasique malin, fait par Bremer et Carson, sont alors, à n'en pas douter, de déplorables moyens.

H. LE CHIRURGIEN DOIT, DANS LES INTERVENTIONS INTRA-CÉRÉBRALES, RECULER DEVANT L'OUVERTURE LARGE DES VENTRICULES. — Les larges interventions intra-cérébrales que nous venons de décrire se heurtent du reste à un

écueil qui paraît insurmontable : l'ouverture large des ventricules. Cette ouverture entraîne, en effet, constamment, dans un délai rapide, ne dépassant pas parfois quelques heures, la mort de l'opéré, avec des phénomènes hyperthermiques et convulsifs qui ne sont point d'origine infectieuse et semblent simplement dus à la déperdition du liquide céphalo-rachidien.

Une observation paraît, au premier abord, contredire cette règle que nous prouverons tout à l'heure : c'est celle du fait où M. Poirier put reconnaître et extraire une balle de revolver logée dans la corne d'Ammon et guérir son malade. Il s'agissait d'un garçon de quinze ans qui s'était tiré un coup de revolver (calibre 8) dans la tempe droite. « Après avoir reconnu la perforation osseuse, M. Poirier détacha aux ciseaux et au maillet un lambeau osseux circulaire ayant environ 4 centimètres de diamètre. La dure-mère était décollée et présentait un orifice déchiqueté répondant au trajet de la balle. Un peu de sang épanché entre la dure-mère et l'os fut évacué. Les méninges furent aussitôt après incisées circulairement; quelques caillots sous-dure-mériens ayant été enlevés, le lobe temporo-sphénoïdal apparut. La deuxième circonvolution présentait dans sa partie moyenne une sorte d'orifice cratériforme, à bords déchiquetés et contus; après avoir nettoyé sous un filet d'eau stérilisée et évacué quelques caillots et des parcelles de tissu cérébral contusionné, M. Poirier introduisit son petit doigt dans l'orifice cérébral, sans violence, pour explorer le trajet et alla vers le ventricule latéral; lorsque le doigt fut plongé à une profondeur de 2 centimètres environ, un flot de sang et de liquide jaillit : c'était l'épanchement ventriculaire soupçonné. Ayant laissé le doigt en place pour permettre l'évacuation, M. Poirier l'avança davantage, tant la voie lui paraissait libre, et il put ainsi reconnaître et explorer avec le bout du petit doigt la corne d'Ammon, paroi interne de la corne sphénoïdale du ventricule dans laquelle il était; il sentit avec

l'extrémité de ce doigt un corps dur dans l'épaisseur de la corne d'Ammon; était-ce la balle ou des morceaux d'os? Introduisant alors une pince hémostatique le long de son doigt resté en place, le chirurgien put saisir et ramener le projectile. »

L'écoulement céphalo-rachidien fut minime, ainsi que nous l'apprend la suite de l'histoire du malade : la perforation ventriculaire s'était évidemment fermée, soit par œdème des parois du trajet de la balle, soit par un caillot.

Il n'en saurait être de même lorsque le chirurgien a ouvert une cavité pathologique cérébrale (porencéphalique, hémorragique, hydatique), ou lorsqu'il a extrait une tumeur étendue; dans ces cas, nous le répétons, la mort est la conséquence constante de l'ouverture ventriculaire et survient avec les symptômes que nous avons indiqués.

Bullard, Hammond, Lloyd, Diller, ont ouvert des cavités porencéphaliques : écoulement formidable de liquide céphalo-rachidien et mort en quelques heures dans le collapsus ou les convulsions, avec hyperthermie.

L'écoulement moindre entraîna une terminaison moins rapide, en une quinzaine de jours, mais ici encore après des poussées inexpliquées d'hyperthermie, dans un cas où Bergmann, à la suite d'une erreur de diagnostic, ouvrit un énorme foyer hémorragique cérébral. « L'ouverture cranienne avait, dit-il, 7 centimètres sur 7 centimètres 1/2 et la dure-mère, mise à nu, battait en avant et non en arrière. Là, elle était adhérente à une nappe de tissu conjonctif œdémateux, dont l'incision donna issue à de la sérosité dans laquelle nageaient des débris ocreux. La cavité ainsi ouverte avait les dimensions d'un gros œuf de poule; ses parois étaient molles, çà et là rougeâtres, et il s'en détachait des filaments qui flottaient et des tractus qui allaient s'attacher en un autre point. Il s'agissait évidemment d'un foyer apoplectique qui

pénétrait profondément dans la substance blanche. » Le malade supporta bien l'opération, puis, au bout de quelques jours, le foyer s'ouvrit secondairement dans le ventricule, le liquide céphalo-rachidien se mit à couler et les accidents habituels des ouvertures ventriculaires apparurent immédiatement.

Les interventions pour kyste hydatique nous fournissent de nombreux faits analogues. Un malade de Jenkins meurt en six heures, avec un écoulement considérable de liquide céphalo-rachidien et une température de 104° F. ; un de ceux de Verco meurt en quatorze heures, avec une température de 106° F. et des convulsions répétées : à l'autopsie, on trouve une ouverture ventriculaire à y mettre le doigt ; un autre de Parry, après avoir survécu vingt jours à l'opération, mourut brusquement, avec une température de 104° F. « Depuis quelques jours, du liquide céphalo-rachidien s'était mis à couler par la plaie et, à l'autopsie, la cavité opératoire en fut trouvée remplie ; il s'était fait très probablement une ouverture ventriculaire secondaire. »

La mort est également constante et survient dans les mêmes conditions lorsque l'incision d'un abcès (Detmold, 1850), l'extraction d'une tumeur cérébrale, ouvrent primitivement ou secondairement les ventricules ; lorsque leur drainage pour hydrocéphalie, que nous étudierons dans un des chapitres suivants, entraîne une déperdition trop considérable de liquide céphalo-rachidien. Il nous semble donc inutile d'insister davantage sur la réalité de la règle que nous avons posée tout à l'heure.

I. QUELLE EST LA CONDUITE A TENIR LORSQU'ON REDOUTE D'OUVRIR LES VENTRICULES ? — Les faits que nous venons de rapporter prouvent qu'il faut à tout prix éviter l'ouverture large des ventricules.

Quels seront les moyens d'y arriver ?

Lors de CAVITÉS HÉMORRAGIQUES, PORENCÉPHALIQUES,

étendues, l'abstention pure et simple. Si, le crâne ouvert par erreur de diagnostic, le chirurgien soupçonne, sous la dure-mère mise à nu, une lésion de ce genre, il ponctionnera, pour s'en assurer, avec une aiguille de Pravaz et ne fera pas une incision qui aurait pour conséquence la mort immédiate ou très rapide du malade. Nous croyons, du reste, que c'est sans regret aucun qu'on doit abandonner ces lésions, sur lesquelles on ne peut rien, car il est impossible de refaire du tissu cérébral pour suppléer celui qui n'existe pas ou qui est détruit.

Rencontre-t-on une TUMEUR DIFFUSE CÉRÉBRALE étendue, l'abstention sera encore la règle, et pour les mêmes raisons.

La résolution à prendre est plus délicate lorsqu'on se trouve en présence d'un KYSTE HYDATIQUE : les efforts du chirurgien doivent tendre alors à tourner la difficulté ; il s'agit, en effet, ici d'une lésion qui serait chirurgicalement curable, n'était cet écueil de l'ouverture ventriculaire, qui y semble singulièrement fréquente. Sur sept cas de kystes hydatiques cérébraux opérés (en laissant, bien entendu, de côté deux cas de kystes hydatiques intra-craniens limités aux méninges), elle s'est produite six fois. « Sur un ensemble de 57 kystes hydatiques cérébraux, dit Verco dans une intéressante étude présentée au Congrès intercolonial de Melbourne de 1893, je n'en trouve pas moins de 15 nés dans les ventricules ou les ayant ouverts par suite de leur développement ; 37 autres étaient certainement indépendants des ventricules, mais sur ceux-là 5 n'en étaient séparés que par un mince diaphragme de tissu cérébral n'ayant pas une épaisseur de plus de 3 millimètres. Des cas restants, 4 communiquaient très probablement et 9 probablement pas, tandis que, sur 5 autres, nous avons trop peu de détails pour préciser quoi que ce soit. En somme, sur 52 cas dont on peut parler en connaissance de cause, quinze fois il y avait ouverture ventriculaire, soit 30 o/o ; cinq fois, soit près de

10 o/o, il n'y avait entre la cavité kystique et la cavité ventriculaire qu'une paroi extrêmement mince. Sur trois cas qu'on opère, on est donc sûr d'ouvrir une fois le ventricule, et l'on a chance de l'ouvrir plus souvent.

« Il faut dès lors modifier pour ces cas notre méthode opératoire habituelle et peut-être de la manière suivante : après ouverture de la cavité, ablation de la poche hydatique et lavage antiseptique, suturer soigneusement la dure-mère, puis la peau et appliquer un pansement très compressif, pour s'opposer autant que possible à l'écoulement de liquide céphalo-rachidien. Ajoutons que, si l'on soupçonne la nature hydatique de la lésion cérébrale, on se servira d'une couronne de trépan petite; il est tout à fait inutile d'employer les larges couronnes de 2 pouces 1/2 à 3 pouces, dont on se sert pour la recherche des tumeurs cérébrales ; la paroi kystique est extraite sans peine par une ouverture d'un pouce, plus facile à fermer et à comprimer qu'une ouverture plus grande. Tel est le plan que je conseille et que je me propose de suivre à l'occasion.

« On pourrait peut-être aussi suivre la méthode utilisée par Bond, de Leicester, dans le traitement des kystes hydatiques intra-abdominaux. Ce chirurgien, après laparotomie, ouvre le kyste, enlève la poche, la lave dans une solution antiseptique, la suture et la rentre dans l'abdomen, dont il recoud l'incision. C'est une technique qui, dans certains cas, doit être supérieure à la marsupialisation, méthode habituelle, et qu'on pourrait peut-être appliquer, en la modifiant, aux kystes hydatiques cérébraux, si les autres méthodes ne donnaient que des insuccès.

« On pourrait aussi penser à ponctionner les kystes sans les inciser, comme on le fait pour les hydatides de tant d'autres régions, mais il y a à cela bien des difficultés. Tout d'abord, le diagnostic est d'ordinaire tout à fait incertain quant à la

nature et au siège de la lésion intra-cranienne. Supposons que la peau ait été incisée au siège supposé de l'hydatide vraisemblable, le crâne perforé et une ponction faite sans résultat ; recommencerons-nous à côté? Ou bien enlèverons-nous une rondelle cranienne au trépan pour pouvoir, par le même orifice, plonger l'aiguille dans plusieurs directions? Et, si l'on trouve le kyste, faut-il en extraire une ou deux onces de liquide, puis s'arrêter, en se considérant comme satisfait? Le serait-on à si peu de frais pour un kyste abdominal, après laparotomie? Du reste, la couche cérébrale qui recouvre le kyste est souvent si mince que, lorsqu'on le ponctionne après trépanation et réclinaison de la dure-mère, même avec une aiguille de Pravaz, l'orifice ne se ferme pas et le liquide coule « à pleins bords », ainsi que je l'ai vu deux fois. Il n'y a pas d'autre ressource que d'inciser.

« Je crois, du reste, que, dans certains cas où le kyste serait à peu près sûrement diagnostiqué, on pourrait, à travers une perforation cranienne à la drille, ponctionner le liquide et laisser couler ce qui voudrait, ou l'aspirer, quitte à inciser au bout de plusieurs mois, si l'amélioration ne survenait pas. »

En somme, le traitement chirurgical des kystes hydatiques du cerveau est une question ouverte, non encore résolue, malgré les recherches déjà nombreuses et intéressantes des chirurgiens australiens.

Ces recherches nous ont amené à parler de la *ponction cérébrale à travers le crâne*, dont nous devons noter en passant l'application faite par d'autres opérateurs au diagnostic et au traitement des collections intra-craniennes non hydatiques.

Elle paraît avoir été conseillée pour la première fois, comme moyen de diagnostic, en 1856, par Middeldorpf, qui se servait pour le forage de l'os d'un foret à colonne torse, armé d'une petite curette. Maas (1869) et Bergmann (1889) ont proposé de ponctionner le cerveau avec

une aiguille à travers la perforation ainsi faite dans le cas où l'on soupçonne un abcès. Schmitt (1893) a mis ce conseil à exécution sans succès et donne la description suivante de la technique qu'il suivrait en pareille circonstance : « On se servira de perforateurs très étroits, de 1 millimètre et demi à 3 millimètres de diamètre. Comme moyen de rotation, on emploiera soit la vrille ordinaire à colonne torse, soit un manche analogue à celui des trépans.

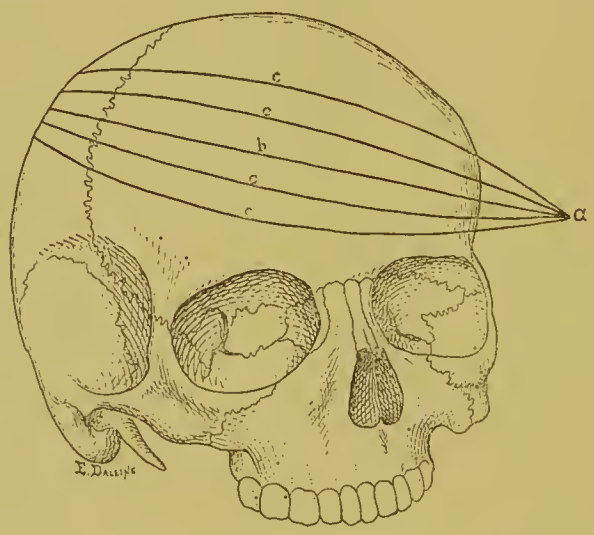

Fig. 256. — Zone intra-cranienne explorée par la sonde de Pflüger.

soit un tour de menuisier ou de dentiste. La vrille est un peu vacillante, le tour de dentiste donne peut-être une rotation trop rapide, de sorte que je donne la préférence au tour de menuisier. Il est important, après avoir traversé le crâne, de ne pas aller plus loin. Dans ce but, j'adapte à la tige du perforateur un mécanisme d'arrêt limitant sa pénétration. Ce mécanisme est mobile sur la tige et peut y être fixé, à quelque hauteur qu'on veut, par une vis ; la perforation continue jusqu'à ce que l'extrémité inférieure du mécanisme vienne butter contre la table externe. La tige du perforateur est réglée en millimètres. On commence par donner à la tige

perforante 2 ou 4 millimètres de jeu, pour le cas où le crâne serait très mince, puis on augmente selon les besoins. L'aiguille exploratrice sera longue, car une bonne partie de cette longueur devra correspondre à l'épaisseur des parties molles et du crâne; 8 à 10 centimètres ne seront pas de trop, et, pour savoir la profondeur à laquelle est la pointe de l'aiguille, il serait bon qu'elle fût graduée en millimètres. »

Comme moyen de traitement des abcès cérébraux, la

Fig. 257. — Aiguille exploratrice de l'auteur, à bout mousse, pour l'exploration des collections intra-cérébrales.

ponction cérébrale transcranienne est, malgré l'opinion de Schmitt, un procédé détestable. Comme moyen de diagnostic, elle nous semble également mauvaise, capable de provoquer des hémorragies méningées ou cérébrales graves, susceptible surtout de passer à côté d'une lésion sans la voir, en somme inférieure aux procédés déjà si délicats de ponction et d'incision cérébrale, après résection cranienne et réclinaison de la dure-mère.

J. LE CHIRURGIEN N'A RIEN TROUVÉ DANS LE CERVEAU : PONCTION DES VENTRICULES; EXPLORATION ÉLECTRIQUE ET EXCISION DE CENTRES CORTICAUX. — Ces procédés eux-mêmes ne permettent pas toujours au chirurgien de trouver une lésion. La collection sanguine, séreuse, purulente, la tumeur, peuvent rester cachées dans la profondeur du cerveau, ou bien les symptômes observés ne point dépendre d'une lésion macroscopiquement appréciable.

Ces cas où l'on ne trouve rien peuvent, au point de vue chirurgical, se diviser en deux catégories :

1° ON REMARQUE UNE AUGMENTATION MANIFESTE DE PRESSION INTRA-CRANIENNE. — La simple ouverture du crâne est alors,

et par elle-même, plus qu'une intervention exploratrice. Elle permettrait, d'après Horsley, même lorsque l'augmentation de

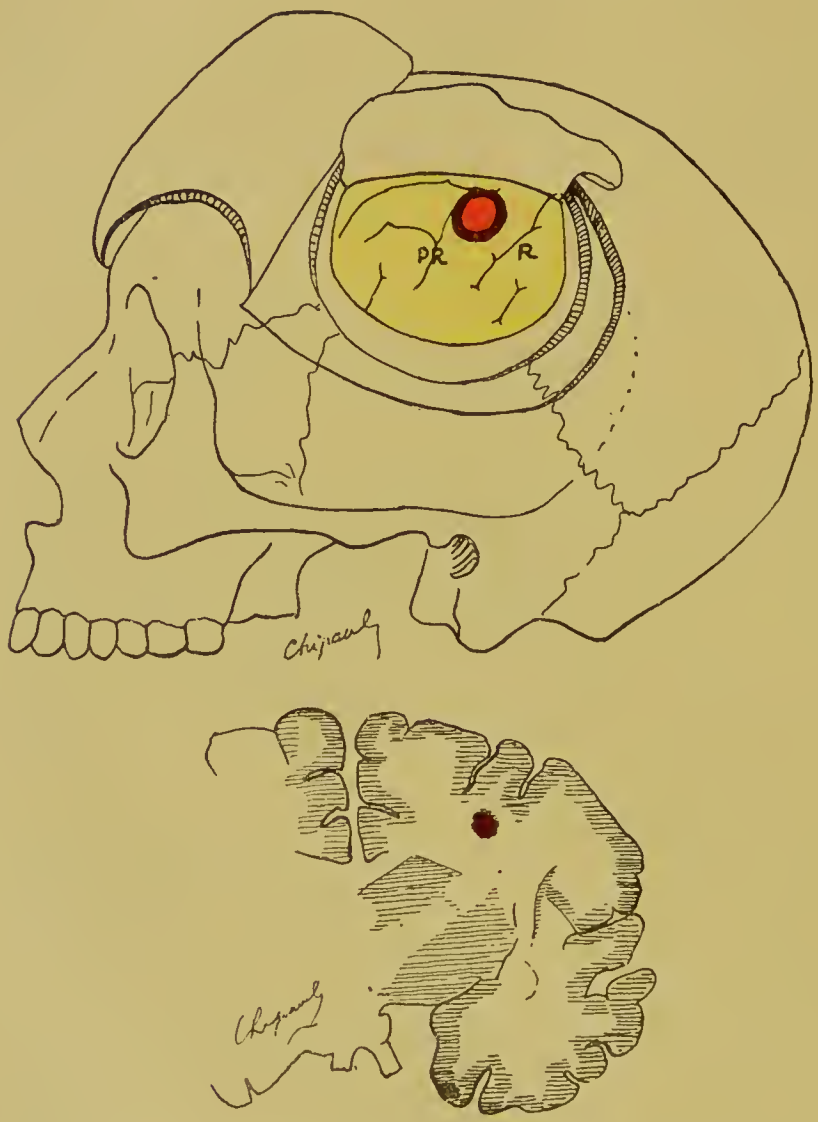

Fig. 258 et 259. — Siège du petit sarcome sous-cortical énucléé par Weir. Volume et profondeur de la tumeur.

pression est causée par une tumeur cérébrale, une amélioration très considérable. « On risque, disait-il au Congrès de Berlin, la

mort par choc opératoire, d'autant plus que la tumeur est plus étendue et le sujet plus âgé, mais on n'en doit pas moins intervenir. J'ai agi de la sorte sur un malade qui me fut apporté dans le coma, et qui put sortir de l'hôpital en marchant; chez un autre, pour lequel j'avais posé le diagnostic de tumeur du pédoncule cérébelleux moyen j'enlevai une moitié de l'occipital, puis plus tard l'autre moitié. Il a vécu grandement



Fig. 260 et 261. — Instruments de Schmitt pour le forage du crâne.

amélioré pendant deux ans. J'ai fait six opérations de ce genre, sans aucun décès. » Au dernier Congrès de l'Association britannique (1893), Horsley affirmait à nouveau cette opinion, que Mac Even appuyait de sa haute autorité. Cependant, la statistique de trépanations pour tumeurs cérébrales que l'on trouvera à la fin de ce chapitre nous semble prouver que les cas où la tumeur n'est pas découverte par le chirurgien ou ne peut être enlevée, sont particulièrement désastreux. Tandis que 67 ablations de tumeurs nous donnent 47 survies et 20 morts opératoires, 47 interventions restées exploratrices ont eu

comme résultat, avec seulement 12 survies, 35 morts, soit en quelques heures de shock, soit en quelques jours avec hypéresthémie ou coma, soit en quelques semaines dans le gâtisme.

Les résultats sont aussi mauvais lorsqu'on essaie de compléter la résection pariétale par une ponction ventriculaire (Diller et Buchanan) ou par l'excision du tissu, soit cérébral, soit cérébelleux, hernié par l'orifice (Starr, Mac Burney).

Il faut du reste ajouter que les chirurgiens ont été en général assez heureux en allant à la recherche des tumeurs cérébrales. Ils ont pu, sur 115 interventions, faire 67 extractions complètes du néoplasme (soit 59 fois sur 100), tandis que les autopsies donnent un pourcentage beaucoup moindre de cas opérables : sur 485 cas, Bernhardt n'en trouve que 34, Hale-White 10 sur 100, Starr 16 sur 300, Bergmann 9 sur 100, Leyden également 9 sur 100, Knapp 2 sur 100; en somme, en réunissant toutes ces statistiques, il y aurait à peu près 7 tumeurs extirpables chirurgicalement sur 100 trouvées à l'amphithéâtre. Il est vrai que, dans cet ensemble, bien peu auraient présenté un ensemble de symptômes suffisants pour solliciter l'attention de l'opérateur.

2° IL N'EXISTE PAS D'AUGMENTATION DE PRESSION INTRA-CRANIENNE. — Moins redoutables comme suites opératoires que les cas de la série précédente sont ceux où le chirurgien, après l'ouverture du crâne, ne trouve point d'augmentation de pression intra-cranienne.

Dans ce groupe, les interventions pour épilepsie jacksonienne consécutive à d'anciens traumatismes constituent la grande majorité des faits.

Il est assez rare, du reste, qu'au point de la surface cérébrale prévu par l'analyse des symptômes localisateurs on ne trouve absolument rien ; d'ordinaire, les lésions tout à fait superficielles et en apparence insignifiantes sont manifestes :

œdème siégeant à la face profonde de la pie-mère, dans un fin réseau conjonctif, qui disparaît par la pression du doigt, pointillé pie-mérien qui simule absolument des granulations miliaires tuberculeuses, sclérose de cette membrane qui se confond, sur une plus ou moins grande étendue, avec les couches superficielles de l'écorce cérébrale, elles-mêmes sclérosées et contenant souvent de petits kystes et des expansions fibreuses divergentes.

Dans ces cas, le décollement de la dure-mère adhérente à l'os, son excision lorsqu'elle est fixée à l'écorce (méningectomie de Demons), la ponction des kystes corticaux, ont contenté la plupart des chirurgiens; d'autres ont préféré enlever la totalité des parties malades.

Dans les interventions pour épilepsie jacksonienne où l'on ne trouve absolument aucune lésion apparente, la simple ouverture du crâne a parfois suffi pour provoquer des améliorations dues peut-être aux modifications de la circulation cérébrale, peut-être à l'influence psychique, à l'action réflexe du traumatisme (White), à la décharge du système nerveux (Fere).

Cependant, dans ces dernières années, quelques chirurgiens ont jugé nécessaire d'être plus hardis et d'EXCISER LE CENTRE CORTICAL dont relève physiologiquement le « signal symptôme », localisateur de l'intervention, soit pour supprimer l'épine épileptogène possible (Horsley, Bergmann), soit simplement pour que les adhérences post-opératoires se fassent non pas avec l'écorce, mais avec la couche blanche sous-corticale, moins sensible (Hochenegg).

L'excision des centres corticaux comprend deux temps : un temps d'exploration électrique de la surface cérébrale, destiné à préciser le siège exact de ce centre, et un temps d'excision.

Pour faire l'*exploration électrique* de l'écorce, on se servira des piles électriques ordinaires. Keen, pour rendre leur usage

facile, a fait construire un manche en caoutchouc contenant les deux pôles isolés en métal flexible, de sorte qu'on peut les rapprocher ou les écarter l'un de l'autre autant qu'on le veut. Parker et Gotch ont employé un courant faradique inter-

Fig. 262. — Explorateur électrique cortical de Keen.

rompu, fourni par le chariot ordinaire de Dubois-Raymond à circuit primaire parcouru par un courant dû à un gros élément Daniell; les électrodes en relation avec le circuit secondaire étaient formées de deux aiguilles de platine à pointes séparées l'une de l'autre de 2 millimètres et émoussées pour pouvoir être appuyées sans danger sur la surface cérébrale.

Avant d'entreprendre l'exploration électrique de celle-ci, on devra ne point l'arroser d'antiseptiques qui diminuent son excitabilité. Pendant l'exploration, la narcose sera superficielle. Enfin, l'on ne craindra pas d'employer des courants énergiques, sur la nécessité desquels ont insisté tous les opérateurs. « Nos premières applications d'électrodes, disent Parker et Gotch, furent faites avec un courant trop faible et ne donnèrent pas de résultat. Il fallut amener la bobine secondaire à 5 centimètres du zéro, distance à laquelle le courant fut ultérieurement trouvé à peine supportable à la pointe de la langue. » Sherrington, qui employa également la bobine d'induction de Dubois-Raymond, dut rapprocher la bobine secondaire plus près encore, à 4 centimètres, pour avoir des résultats nets.

Ce peu d'excitabilité du cerveau humain aux courants électriques était à prévoir. Chez les animaux, en effet, il faut

employer, pour obtenir des mouvements par excitation faradique de l'écorce, des courants de plus en plus intenses, à mesure qu'on s'élève dans la série.

Sur l'homme non endormi, l'inexcitabilité relative semble du reste la même que chez l'homme anesthésié. Chez un individu qui avait subi une énorme perte de substance cra-

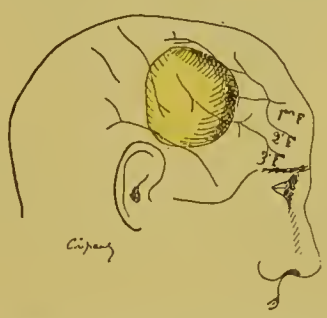

Fig. 263. — Région corticale explorée électriquement par Cooke et Saycock à travers une cicatrice traumatique.

nienne, Cooke et Saycock, de Melbourne, l'ont bien nettement constaté. Sans endormir leur sujet, ils appliquèrent « l'un des pôles, formé par une lame plate de 5 centimètres sur 8 sur la nuque, en même temps que l'autre pôle olivaire était promené en différents points de la dépression. Malgré l'intensité des courants employés, ils ne purent obtenir de résultat avec le courant faradique, le patient ne pouvant le supporter assez intense ; avec le courant continu, ils obtinrent des sensations légères d'abord, puis des mouvements à peu près localisés ». D'autre part, Angell a pu, chez un individu non anesthésié, palper, sans déterminer de réaction, l'écorce de la région motrice. « Cela se fit, dit-il, sans douleur, et cependant mon doigt y allait largement. Pendant tout le temps de l'examen, le patient causa avec moi, et c'était une curieuse sensation de converser avec un individu dont je palpais la zone motrice si près du centre que cette conversation mettait en activité. »

Ajoutons qu'au milieu même de la zone motrice une petite région située en avant du genou du sillon de Rolando, entre

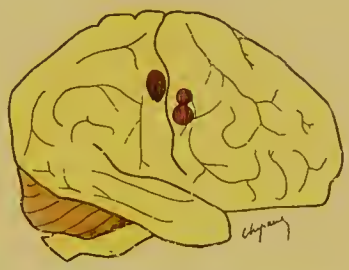

Fig. 264. — Parties corticales excisées par Lloyd.

le centre du sterno-mastoïdien, situé au-dessous, et celui du pouce situé au-dessus, paraît inexcitable même aux cou-

Fig. 265. — A, B, parties corticales explorées électriquement ; C, zone excisée par Keen.

rants les plus énergiques, aussi bien chez les singes que chez l'homme.

Quoi qu'il en soit, lorsque le courant suffisamment fort, suffisamment longtemps appliqué, a rencontré le centre ma-

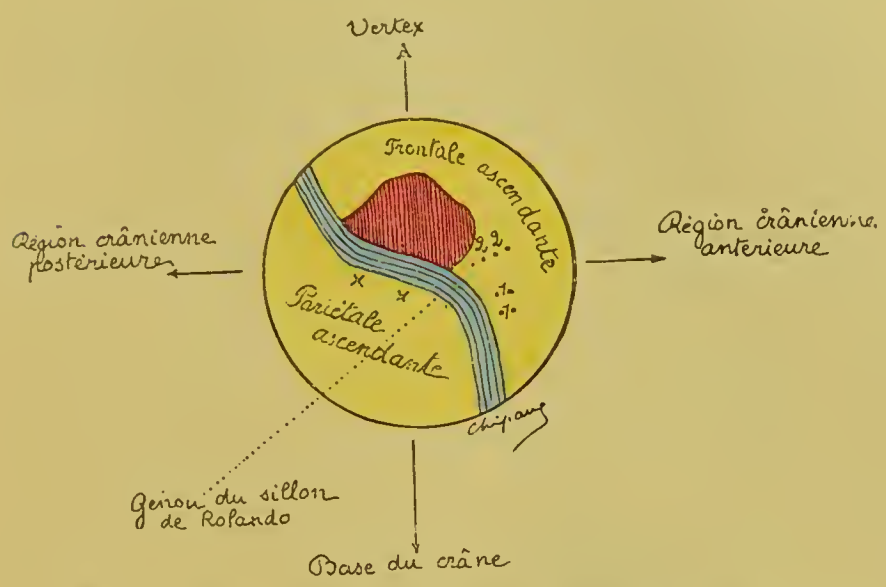

Fig. 266. — Région corticale explorée, et centre excisé par Parker et Gotch.

lade, des mouvements se produisent, identiques à ceux qui marquent le début de l'attaque d'épilepsie jacksonienne, et

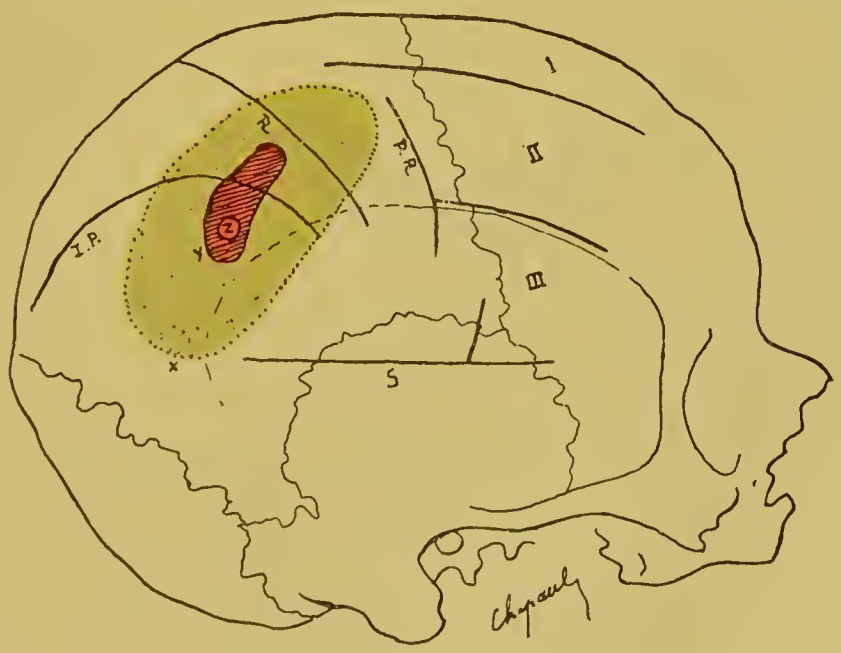

Fig. 267. — Excision d'un petit kyste cortical épileptogène et de la zone corticale environnante (Keen).

même celle-ci se produit parfois tout entière, tandis que l'excitation des centres sains environnants provoque seulement les mouvements dépendant de ces centres.

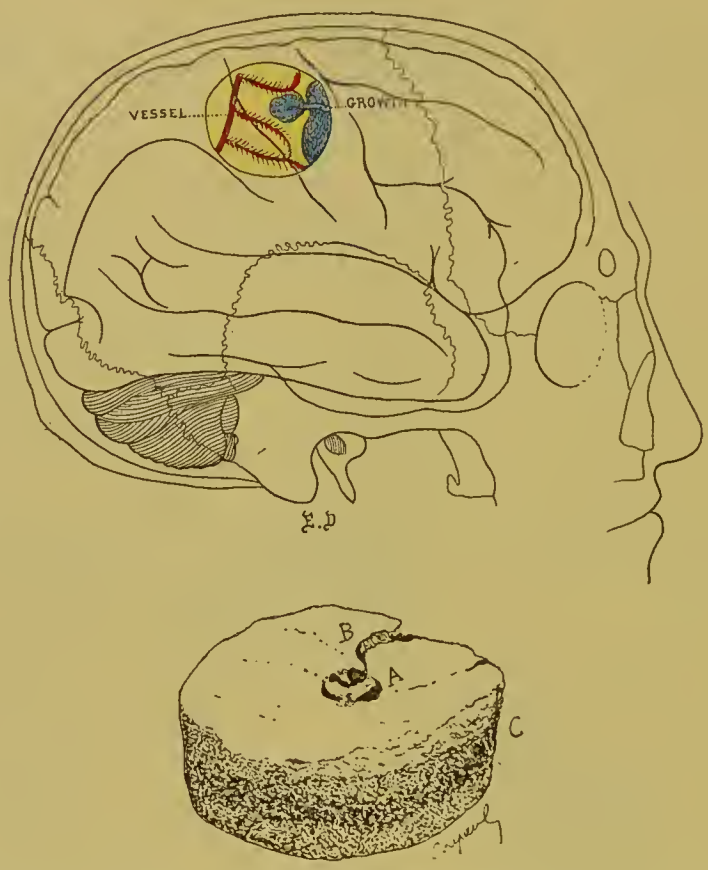

Fig. 268 et 269. — Petit sarcome de la dure-mère enlevé par Lloyd et Deaver ; opération terminée par l'excision du centre sous-jacent, reconnu électriquement comme point de départ des attaques ; empreinte du sarcome sur la rondelle cranienne enlevée.

Pour *exciser la zone malade* ainsi précisée, Angell s'est contenté d'extirper à la pointe du bistouri un petit cône de substance corticale. Horsley plus largement, délimite, par des incisions pependiculaires à la surface, un cube qu'il détache des parties profondes à l'aide de ciseaux mousses. Si le segment à extirper est limité d'un ou de plusieurs côtés par des sillons,

on en profite pour restreindre le nombre des incisions. Il paraît du reste utile de ne point supprimer la totalité d'un centre physiologique donné, pour ne pas provoquer la paralysie complète des mouvements qui en dépendent.

L'excision doit être cependant très grande, surtout si l'on veut « créer un fossé entre deux centres d'associations défectueuses qui transmettent aux centres moteurs des impulsions pathologiques, ou supprimer les centres sensoriels ou moteurs, point de départ d'hallucinations »; Burckard, dans ce but, n'hésite pas à enlever des bandes corticales de 4 à 5 centimètres de long, sur 2 à 3 de large.

Enfin, notons au passage et comme très voisin des faits précédents, celui ou Lloyd et Deaver, après avoir enlevé un petit sarcome arachnoïdien gros comme un noyau de cerise et mobile, excisèrent le centre cérébral sous-jacent, en apparence sain et reconnu, à l'exploration électrique, comme servant de point de départ aux attaques épileptiformes qui avaient provoqué l'intervention.

K. PRÉCAUTIONS COMMUNES A TOUTES LES OPÉRATIONS PORTANT SUR LE CERVEAU LUI-MÊME. — Nous venons de décrire une série d'opérations portant sur la substance cérébrale elle-même ; il nous reste à examiner diverses précautions communes à toutes ces opérations, et sans la connaissance desquelles on ne peut les mener à bien.

a) ANTISEPTIQUES A METTRE EN CONTACT AVEC LA SUBSTANCE CÉRÉBRALE. — Tant que la surface cérébrale est intacte, on peut employer les antiseptiques ordinaires : acide phénique ou sublimé ; ils ne se trouvent en contact qu'avec des tissus sur lesquels ils ne peuvent avoir d'action nuisible. Il n'en est plus de même de la substance cérébrale elle-même, sur laquelle les antiseptiques forts exercent, ainsi qu'il est facile de le prévoir, une action caustique et destructive. Adamkiewitz a récemment démontré que l'acide phénique à 1/200, le sublimé

même à 1/10000, l'altèrent gravement et qu'ils doivent être absolument abandonnés par la chirurgie cérébrale. L'acide borique, au contraire, soit appliqué sur une surface fraîche de section cérébrale, soit injecté dans la pulpe d'un hémisphère, chez un animal vivant, ne détermine aucune altération, même à la dose de 3/100.

La solution, bien entendu, sera employée tiède et pourra, au besoin, être remplacée par de l'eau bouillie également tiède, lorsque le champ opératoire sera aseptique.

Les antiseptiques forts seront réservés aux cas où il s'agit de désinfecter un abcès cérébral, ou bien un trajet de fracture comminutive d'où l'on a dû extraire des corps étrangers presque sûrement infectieux; même alors, on devra les employer avec parcimonie et prendre grand soin de ne pas les laisser séjourner inutilement et longtemps au fond des clapiers cérébraux.

b. PRÉCAUTIONS A PRENDRE POUR ARRÊTER LES HÉMORRAGIES VENANT DES VAISSEAUX CÉRÉBRAUX. — L'arrêt rapide des hémorragies venant des vaisseaux cérébraux est, en même temps que les précautions antiseptiques précédentes, le grand souci du chirurgien dans la plupart des opérations où la substance cérébrale est excisée ou incisée.

Très exceptionnellement, du reste, une artère de calibre notable est lésée : il s'agit alors d'une des artères corticales qui rampent au fond des sillons, ou d'une des artères des noyaux gris centraux ; l'arrêt de l'hémorragie qui en résulte peut être singulièrement difficile. La pince ne trouve que difficilement le vaisseau qui saigne au fond d'une cavité dont on craint de violenter les parois plus ou moins anfractueuses ; le trouve-t-elle, il se rompt bien souvent sous la pression ou la traction de l'instrument; le chirurgien doit, en somme, mettre en œuvre toute son habileté.

D'ordinaire, du reste, il se produit simplement une hémor-

ragie en nappe au fond d'une cavité d'où on a extirpé une tumeur, au fond de la perte de substance cérébrale résultant de l'excision d'un centre ; alors on ne s'effraiera point, se rappelant qu'il s'agit là, comme notre maître Tuffier l'a dit pour le rein, d'une pluie d'orage ; laissant absolument de côté le thermo-

Fig. 270. — Coupe du cerveau, montrant le siège et les rapports avec les parties superficielles des vaisseaux des noyaux gris centraux ; cette figure montre également le siège habituel des artères corticales au fond des sillons ; A, scissure de Sylvius ; B, corps strié ; C, noyau lenticulaire ; D, couches optiques ; E, artère corticale restée superficielle ; F, carotide interne, avec ses branches lenticulo-optique et lenticulo-striée.

cautère, l'eau bouillante, qui léseraient inutilement le tissu cérébral, on se contentera de comprimer légèrement pendant quelques minutes. Aux tampons d'ouate, aux tampons enrobés dans de la gaze, on préférera, comme traumatisant moins la surface cérébrale, les éponges très fines, imbibées au besoin d'une solution hémostatique de cocaïne (1/50, Reynier) ou d'antipyrine (1/100, Knapp).

c) PANSEMENT CÉRÉBRAL, TAMPONNEMENT DES CAVITÉS SUPERFICIELLES, DRAINAGE DES CAVITÉS PROFONDES, CONDUITE A TENIR DANS LES CAS OU SONT OUVERTS LES VENTRICULES.

— Du reste, toutes les fois qu'il existe une perte de substance cérébrale superficielle, laissant dans le crâne une cavité, on doit la tamponner. Ce tamponnement qu'on fera sans beaucoup serrer, à la gaze très faiblement iodoformée, non seulement sera le plus sûr garant contre la continuation et la récidive de l'hémorragie, mais encore s'opposera à la production trop intense de l'œdème cérébral par décompression, cause, d'après Bergmann et Bramann, de bien des morts après ablation de tumeurs intra-craniennes, et que Sommer, Horsley, Mac Even espèrent éviter en faisant cette ablation en plusieurs séances. Quoi qu'il en soit, la masse enlevée en tout ou en partie, le tamponnement sera renouvelé tous les jours, ou tous les deux ou trois jours, en diminuant peu à peu son épaisseur, et pourra être complètement supprimé au bout d'une dizaine de jours.

La conduite à tenir doit être tout autre lorsque la cavité n'est plus à la surface du cerveau, mais à sa profondeur.

Est-elle aseptique, comme celle, par exemple, qui résulte de l'ablation d'une tumeur énucléable, du curetage d'une tumeur non énucléable, on fera un simple drainage avec un faisceau de catgut ou une mèche de gaze, pour assurer l'écoulement du sang. On pourra même, comme le recommande Keen, faire un double drainage, tubulaire et capillaire, et supprimer le premier au bout de vingt-quatre heures, en laissant le second deux ou trois jours.

S'agit-il d'une cavité kystique, on aura tout intérêt à maintenir le drainage plus longtemps, une quinzaine par exemple, et à le faire à l'aide d'un tube de caoutchouc rouge, très souple, pour ne pas léser la substance cérébrale. Ces précautions permettent d'éviter les accidents par rétention du liquide, qui, dans certains cas, paraît se reproduire avec la plus grande facilité. Voici, à ce sujet, un fait de Doyen tout à fait probant; il s'agissait d'un kyste cérébral de nature mal

déterminée : « L'incision cérébrale avait été faite à l'aide du thermocautère et en croix, afin de ménager, autant que possible, l'écorce des centres moteurs. L'index gauche, introduit dans la plaie cérébrale, modéra l'écoulement du liquide kystique qui s'échappait à flots. Bientôt, la poche fut vide et l'incision est agrandie. On voit flotter dans la profondeur une membrane ténue, très vasculaire, qu'il est impossible d'attirer au dehors sans crainte d'une hémorragie redoutable. La cavité est explorée à l'aide d'une sonde en gomme qui pénètre en avant jusqu'au niveau de la bosse frontale, en dedans au voisinage de la faux du cerveau, en arrière à une profondeur analogue. Deux drains sont laissés à demeure; ils durent être supprimés le lendemain, le cerveau saignant à leur contact. » La poche se remplit et l'orifice se ferma en même temps qu'apparaissaient de graves accidents de compression cérébrale; le sixième jour, le drain fut introduit à nouveau ; un flot de liquide s'échappa et la tête inclinée sur un bassin fut vidée aussi complètement que possible; cette évacuation fit cesser les accidents et dut être, pour éviter leur récidive, répétée tous les trois ou quatre jours pendant cinq à six semaines. A ce moment, la quantité de liquide diminua et le placement à demeure du drain pendant une dizaine de jours assura la guérison définitive.

Si la cavité drainée est non plus une cavité kystique aseptique, comme dans l'observation précédente, mais une cavité d'abcès, le drainage doit être encore plus minutieusement assuré à l'aide d'un tube en caouchouc rouge, sans trous latéraux, ou d'un tube métallique (Dean), et, en outre, des lavages de la poche doivent être faits une ou deux fois par jour, avec une solution antiseptique. A chaque pansement, on mobilisera doucement le drain par un très minime mouvement de va-et-vient, pour éviter la formation des adhérences. On ne diminuera sa longueur que peu à peu. C'est le seul

moyen d'éviter, dès après son ablation, la récidive, parfois observée, de l'abcès dans les parties profondes.

En somme, drainage attentif, telle paraît être la règle dans les cas de foyers traumatiques ou opératoires intra-cérébraux.

La conduite à tenir serait toute différente si l'on ouvrait, ce qu'il faut, nous l'avons vu, éviter à tout prix, un foyer communiquant avec les ventricules : on refermerait alors aussi vite et aussi complètement que possible la dure-mère et l'ouverture cranienne, en gardant malgré tout bien peu d'illusions sur le résultat définitif.

d) SUTURE DE LA DURE-MÈRE. — Il est du reste de règle, après les interventions intra-craniennes, d'avoir à suturer l'incision durale. La suture complète immédiate s'impose dans la grande majorité des cas ; dans ceux beaucoup plus rares, somme toute, où l'on a excisé du tissu cérébral ou du tissu néoplasique en ayant pris la place, la suture partielle est elle-même nécessaire : un orifice restreint est, en effet, suffisant pour laisser passer le drain ou la mèche de gaze iodoformée. Si même on jugeait nécessaire de laisser primitivement un orifice plus large, on n'en aurait pas moins à faire, au bout de quelques jours, la suture secondaire de la dure-mère.

La suture de la dure-mère se fera soit avec l'aiguille à staphylorraphie, soit avec l'aiguille spéciale que nous avons fait construire par M. Collin pour la suture de la dure-mère spinale. Le catgut très fin OO ou O, et en particulier le catgut naphtolé, souple et peu irritant, nous ont toujours donné d'excellents résultats.

Rappelons enfin qu'il est des cas où l'on a dû réséquer la dure-mère : quelques chirurgiens (Starr, Chisholm) ont alors tenté de la remplacer, avec succès paraît-il, par du périoste emprunté aux parties voisines du crâne, détaché et suturé à la perte de substance durale, après avoir été retourné, face superficielle devenant profonde. Les faits publiés jusqu'ici

ne nous paraissent pas suffisants pour affirmer absolument la valeur de cette méthode.

L. HERNIE CÉRÉBRALE. — Ces tentatives nouvelles et intéressantes ont pour but de s'opposer à un accident assez fréquent des interventions intra-craniennes laissant non recouvert de dure-mère un cerveau lésé : la hernie cérébrale post-opératoire. Cette hernie post-opératoire est tout à fait distincte de la *hernie qui se produit pendant l'opération*, dès

Fig. 271.

l'ouverture des méninges, qui est due à l'augmentation de pression intra-cranienne, et que l'on traite, ainsi que nous l'avons vu, soit par l'ablation du foyer pathologique, soit par la ponction des ventricules, soit même par l'excision de la partie cérébrale ou cérébelleuse exubérante, lorsqu'elle n'a pas de valeur physiologique.

La *hernie post-opératoire* ne s'observe qu'après quelques heures ou quelques jours, lorsque la surface même du cerveau a été lésée. Elle est due à l'œdème cérébral, soit par décompression, soit par inflammation, qui, ne se contentant pas d'amener le fond de la perte de substance cérébrale au niveau de l'orifice cranien, fait déborder plus ou moins cet orifice.

Dans ces cas, une compression plus ou moins énergique suffit, au début, pour que la hernie se réduise ; on évitera, en outre, toutes les causes de congestion cérébrale : décubitus trop horizontal, boissons alcooliques, émotions ; on pourra faire des mouchetures au ténotome de la partie herniée, mouchetures qui pourront devenir une véritable incision, si l'on y soupçonnait la présence d'un abcès. La suppression de la partie herniée ne doit être discutée que lorsqu'elle s'est étranglée et se sphacèle. Au thermocautère on préférera le bistouri, et l'on se rappellera que l'excision, malgré ses apparences radicales, n'est souvent qu'un palliatif, car il n'est pas rare, quelques heures après l'avoir pratiquée, de voir la substance cérébrale déborder à nouveau par l'orifice cranien. Avons-nous besoin d'ajouter que, dans les cas de perte de substance péricranienne ne se cicatrisant point, son traitement par les moyens plastiques (greffes diverses, cutanées ou ostéo-cutanées, procédé de Kœnig) deviendra l'indispensable adjuvant du traitement direct de la hernie cérébrale ?

Disons enfin que *les hernies cérébrales traumatiques* relèvent de la même pathogénie que les hernies opératoires secondaires et exigent un traitement analogue.

BIBLIOGRAPHIE

Nous avons limité la bibliographie de ce chapitre aux principaux travaux présentant quelque intérêt au point de vue de la chirurgie opératoire ; cette limitation était rendue nécessaire par l'innombrable quantité de documents publiés sur les questions qu'il étudie.

Nous avons cependant cru nécessaire de donner trois statistiques particulièrement importantes au point de vue opératoire :

1° Une statistique complète des interventions pour tumeurs intracraniennes, classées par ordre alphabétique, l'accumulation en quelques années des observations publiées ayant rendu impossible l'ordre historique plus logique.

2° Une statistique des interventions pour tumeurs craniennes, c'est-à-dire pour tumeurs nées dans l'os et pour tumeurs soit épicraniennes, soit durales avec envahissement de la voûte. On ne s'étonnera pas de voir manquer ici plusieurs faits cités dans les études de Louis (1762) et d'Ebermaier (1834). Ayant recouru aux documents originaux, nous avons, en effet, constaté qu'il s'agissait d'observations d'encéphalocèles, de hernies cérébrales, de fongosités post-traumatiques, que les auteurs anciens distinguaient mal des néoplasmes malins. Nous avons adopté pour cette statistique l'ordre chronologique.

3° Enfin, une statistique de quelques cas choisis de résection des centres corticaux. Faire cette statistique complète eût été déplacé. Nous tenions cependant à donner *in extenso* quelques faits récents de ce genre, indiquant d'une façon précise la marche suivie par les opérateurs.

I. — LÉSIONS DE LA VOUTE CRANIENNE.

A. *Fractures.* — APPLEYARD, Compound depressed fracture of the skull; aphasia, facial and brachial pareses; trephining; recovery (*Lancet*, 1892, t. I, p. 360). — ARCHAMBAULT, *Trépanation primitive dans les fractures de la voûte du crâne.* Th. Paris, 1887-88, n° 339. — ARMSON, Case of compound comminuted depressed fracture of skull; trephining and recovery. Subsequent epilepsy; retrephining and recovery (*Brit. med. Journ.*, 1891, t. II, p. 71). — ARNOU, Indentation of the skull with fissure. No symptoms, elevation and removal of the depressed bone (*Lancet*, 1831, t. I, p. 326-471). — ASHHURST, Compound depressed, non impacted fracture of the skull, with symptoms of intra-cranial injury; removal of fragment; recovery (*Tr. Path. Soc. of Philadelphia*, 1878, t. VII, p. 1). — CHEYNE, A case of depressed fracture of the left side of the skull with symptoms; trephining, recovery (*Lancet*, 1891, t. II, p. 813). — DEVEREUX, A case of compound depressed fracture over the right parietal and frontal bones; trephining; recovery (*Lancet*, 1891, p. 827). — HACHE, Sur une fracture comminutive de la voûte du crâne avec plaie. Menaces de méningite; trépanation; guérison (*Bull. et Mém. Soc. Chir. Paris*, 1890, t. XVI, p. 537-539). — HASLAIN, Two cases of severe head injury; trephining; recovery (*Brit. med. Journ.*, 1890, t. I, p. 358). — JOLLYE, A case of compound comminuted fracture of the skull; trephining; recovery (*Lancet*, 1891, t. II, p. 608). — JUSTO, Fractura espuesta de la boveda del craneo, con gran hundimiento de grandes fragmentos; estrac-

cion de estos; curacion (*Ass. del Circ. med. Argentino;* Buenos-Ayres, 1890, t. XIII, p. 63-66). — Fractura de la boveda del craneo, con hundimiento de uno de los fragmentos; trepanacion; muerte (*Ibid.*, p. 60). — Montag, Ueber Trepanation bei Kopfverletzungen (*I. D. zu Kiel.*, 1890). — Richardo, A case of trephining for fractured skull; recovery (*Med. Record New-York*, 1890, t. XXXVII, p. 443). — Schaumann, Die neueren Fœlle von Trepanation an der Chirurgichen Klinik zu Bonn (*I. D., zu Bonn*, 1889). — Sedillot, De la trépanation préventive dans les fractures avec déplacement d'esquilles de la table interne ou vitrée du crâne (*Gazette médicale*, 1876, 4e série, t. V, p. 465-467). — Thiery, Contusion bipolaire oblique du cerveau, fracture du crâne; double trépanation (*Bull. Soc. Anat. Paris*, 1889, t. XIV, p. 418-422). — Thiriar, De la trépanation primitive dans les cas de fracture de la voûte du crâne (*La Clinique;* Bruxelles, 1890, t. IV, p. 150-155). — Van Sugen, On trephining in infancy with the report of an operation performed at a very early age (*New-York med. Journ.*, 1854, n. s., t. XII, p. 378-384).

B. *Céphalhydrocèle.* — Golding Brid, A case of traumatic meningocele, traumatic cephalhydrocele (*Guy's Hosp. Rep. London*, 1889, 3e série, t. XXXI, p. 363-366, 1 pl.). — Vivien, *Essai sur les tumeurs de la voûte du crâne constituées par du liquide céphalo-rachidien consécutivement au traumatisme, ou de la céphalhydrocèle traumatique.* Th. Paris, 1883, p. 440.

C. *Ostéite et ostéomyélite.* — Campbell, A case of necrosis following a compound fracture; operation with antiseptic precautions; an excellent result (*Montreal med. Journ.*, 1889-90, t. XVIII, p. 408-410). — Chipault, Ostéite spontanée des os du crâne (*Bull. Soc. anat.*, 1863, p. 34). — Crampton, On periostitis (*Dublin Hospital Reports*, 1818, p. 211). — Dalle Ore, Meningite suppurativa localizzata in seguito ad osteite del frontale per trauma; trapanazione del cranio; guarizione (*Revista veneta di Science mediche*, 1891, t. XIV, p. 541-543). — Desmonceaux, Nécrose de la plus grande partie du pariétal gauche et d'une notable portion de l'occipital à la suite de fractures circulaires; extraction de séquestres; guérison (*Rec. de mém. de méd. milit.*, 1878, t. XXXIV, p. 453-461). — Drummond, Case of extensive necrosis of the bones of the cranium and removal of large portions there of (*Medico-chirurgical Trans.*, 1851, t. XXXIV, p. 103-105). — Hayes, Abstract of notes on a case of removal of the entire right parietal and half of the frontal bone (*British med. Journ.*, 1875, t. II, p. 774). — Jaimes, *Ostéomyélite des os du crâne.* Th. Paris, 1887-88, n° 57. — Lannelongue, *Ostéomyélite aiguë pendant la croissance;* Paris, 1879, in-8°, p. 7 et 10. — Maylard, Two cases of caries of the skull (*Glasgow med. Journ.*, 1890, t. XXXIV, p. 430-438). — Moty, Trépanation du crâne pour ostéite, suite de coup de feu (*Bull. et Mém. Soc. Chir.*,

1890, t. XVI, p. 429). — Mugnai, Trapanazione del cranio per necrosi del tavolato interno del parietale sinistro (*Gaz. degli Osp.*, 1889, t. X, p. 618). — Pingaud, Trépanation pour une ostéite d'un os plat (*Journ. de méd. Bruxelles*, 1876, t. LXII, p. 58). — Quesnay, Précis d'observations sur les exfoliations des os du crâne, avec des remarques sur les moyens dont on se sert pour hâter l'exfoliation des os ou pour l'éviter (*Mém. Ac. roy. Chir.*, 1743, t. I, p. 293-301). — Reinner, Zur Frage der intermediæren Trepanation bei Osteophlebitis cranii (*Beitræge zur klinische Chirurgie Tübingen*, 1891-92, t. VIII, p. 522-546). — Walther, Removal of a large portion of the os frontis and os parietal for caries (*Medical and surgical Reporter*, 1859-60, t. III, p. 153).

D. *Lésions syphilitiques.* — Forster, Syphilitic necrosis of calvarium, removal of bone, erysipelas, death (*Guy's Hosp. Rep.*, 1874, 3e série, t. XIX, p. 41-43). — Galtier-Boissière, *Des manifestations de la syphilis sur la voûte du crâne.* Th. Paris, 1884-85, n° 142. — Julnisburger, Gummata perforantia ossis frontis (*Vierteljahrschr. f. Derm. Wien*, 1883, p. 108-110). — Kahn, Beitræge zur Pathologie der hereditær syphilitischen Schœdelcaries und zur Pathogenese der eitrigen Meningitis (*I. D. Wurzburg*, 1890). — Lee, Cases of trephining in syphilitic disease of the bones of the skull, with observations (*Proc. roy. med. and chir. Soc. of London*, 1858, t. III, p. 283-286). — Owens, Extensive syphilitic disease of the vault of the cranium ; removal of two pieces of bone, in their entire thickness, the larger piece measuring four by three inches (*Chicago med. Examiner*, 1876, t. XXXIII, p. 538). — Toland, Syphilitic necrosis ; operation ; removal of the entire os frontis (*Pacific med. and S. J.*, 1859, t. II, p. 12-15, 1 pl.). — Vedrènes, Nécrose syphilitique d'une portion étendue du frontal ; hémiplégie droite et aphasie consécutives ; danger imminent de mort prévenu par la trépanation (*Rec. de mém. de méd. milit.*, 1868, 3e série, t. XX, p. 42-57). — Zebrowski, Nécrose syphilitique des os du crâne ; opération du trépan (*Gaz. méd. d'Orient*, 1873, t. XVI, p. 167).

E. *Tuberculose.* — Coupard, *Tuberculose du crâne.* Th. Paris, 1882. — Leite, *Tuberculose des os de la voûte du crâne.* Th. Paris, 1886-87. — Pavona, Dice casi di raccolte tubercolati intracraniche guarite colla trapanazione (*Gaz. med. Lombardia*, 1891, t. L, p. 135-137). — Volkmann, Die perforirende Tuberculose der Knochen des Schædel daches (*Centr. f. Chirurgie*, 1880, t. VII, p. 3-7).

F. *Pneumatocèle.* — Balassa, Tumeur emphysémateuse du crâne traitée avec succès (*Revue médico-chir. Malgaigne*, 1834, t. XV, p. 22). — Birnbacher, Ein Fall von Ektopie des Bulbus durch Osteophyten des Orbitaldaches mit consecutiver Pneumatose der Regio supra-orbitalis (*Knap. Sweigger's Archiv. f. Augenheilkunde*, 1882, t. XII, p. 121). —

Brunschvy, *Contribution à l étude du pneumatocèle du crâne.* Th. Paris, 1883, n° 105. — Chevance, Pneumatocèle consécutif à une fracture du rocher au niveau de la caisse du tympan (*Union médicale*, 1863, t. II, p. 218). — Costes, Tumeurs emphysémateuses du crâne (*Moniteur des hôpitaux*, 1859, p. 367). — Fleury, Pneumatocèle du crâne (*Bull. et Mém. Soc. Chir. Paris*, 1867, p. 520). — Von Helly, Ueber die Pneumatocele syncipitalis (*Arch. f. klin. Chir.*, 1891, t. XLI, p. 685-704, 1 pl.). — Jarjavay, *Compendium de chirurgie pratique*, t. III, p. 99 : Maladies des sinus frontaux, art. 4. Emphysème ou pneumatocèle. — Lecat, Tumeur venteuse à la tête, avec fente et exostose des os du crâne (*Recueil des actes de la Société de santé de Lyon*, 1798, t. I, p. 31). — Lloyd de Wrexham, Case of flatulent tumor of the head (*Medical observations and inquiries by a Society of physicians in London*, 1780, t. VI, p. 192). — Pinet, Pneumatocèle externe avec carie des os du crâne, guéri par le recollement de la calotte aponévrotique, sans exfoliation sensible (*Recueil des travaux de la Société médicale du département d'Indre-et-Loire*, 1833, p. 201). — Schmidt, Ueber emphysematische Geschwülste am Schœdel (*I. D. zu Wurtzburg*, 1871). — Thomas, *Du pneumatocèle du crâne.* Th. Paris, 1865. — Voisin, *Du pneumatocèle du crâne.* Th. Paris, 1865. — Wernher, Pneumatocele cranii : supramastoïde chronische Luftgestw ülst von anormer Grosse durch spontane Dehiscenz der Zellen des Processus mastoïdens enstanden (*Deutsche Zeitschrift f. Chir.*, 1873, t. III, p. 381).

II. — LÉSIONS MÉNINGO-CÉRÉBRALES ACCESSIBLES PAR LA VOUTE.

On trouvera d'importants et nombreux renseignements dans les ouvrages d'ensemble suivants :

Bergmann, Die chirurgische Behandlung der Hirnkrankheiten (*Berlin. Hirschwald*, 1889). — Broca et Sebileau, De l'intervention chirurgicale dans les maladies cérébrales : abcès, reliquats de traumatisme, tuberculose, tumeurs (*Revue gén. Gazette des Hôpitaux*, 1889, p. 693-869). — Forgues et Reclus, *Traité de thérapeutique chirurgicale;* Paris, 1890, t. II, p. 1. — Decressac, *Contribution à l'étude de la chirurgie du cerveau, basée sur la connaissance des localisations.* Th. Paris, 1890, n° 103. — Horsley, Brain surgery (*British med. Journ.*, 1886, t. II, p. 670). — Remarks on ten consecutive cases of operations upon the brain and cranial cavity to illustrate the details and safety of the method employed (*British med. Journ.*, 1887, t. I, p. 863). — Remarks on the surgery of the central nervous system (*British med. Journ.*, 1890, t. I, p. 1286-1292). — Marchant (Gérard), Maladies du

crâne (*Tr. de Chir. Duplay-Reclus*, t. III, p. 443). — Mac Even, Cases illustrative of cerebral surgery (*Lancet*, 1885, t. I, p. 881 et 934). — An address on the surgery of the brain and spinal cord (*British med. Journ.*, 1888, t. II, p. 302). — Starr, *Brain surgery*, in-8°; New-York; Wood, 1893.

Consulter en outre :

A. *Corps étrangers; plaies d'armes à feu.* — Canoy, *Des fractures du crâne.* Th. Montpellier, 1868. — Delorme, *Traité de chirurgie de guerre*, 1893, t. II, ch. XXV. — Duplouy, Plaie du cervelet par arme à feu (7e *Congrès de chirurgie*, 1893, p. 714). — Esprit, *De la non-intervention primitive dans les plaies pénétrantes par balles de petit calibre.* Th. Paris, 1887-88, n° 19. — Fauchon-Villeplée, *Contribution à l'étude des corps étrangers du cerveau.* Th. Paris, 1892. — Fluhrer, A successful operation for the extraction of a pistol ball from the brain through a counter-opening in the skull (*New-York med. Journ.* 1885, t. I, p. 345). — Marvaud, Plaie par coup de feu de la région temporale du côté gauche ; hémiplégie droite ; prolapsus de la paupière supérieure du côté gauche ; aphasie ; application de deux couronnes de trépan au niveau du foyer de la fracture, quinze jours après l'accident ; extraction de plusieurs esquilles ; disparition des accidents de compression aussitôt après l'opération ; guérison (*Bull. et Mém. Soc. Chir. Paris*, 1876, p. 97-102). — Peyrot, Plaie pénétrante du crâne, double trépanation pour la recherche du projectile (*Revue générale de Clinique et de Thérapeutique*, 1889, t. III, p. 753). — Rici, *Ferita penetrante del cranio con permanenza della punta dell arma nell interno della cavita cranica; trapanazione;* Ancona, 1891, tip. Buon-Pastore, 12 p., pl. in-8.

B. *Hémorragies traumatiques et non traumatiques.* — Adams, Case of compound depressed fracture of the skull, with wound of the superior longitudinal sinus (*Medical Times and Gazette*, 1865, t. I, p. 548). — Baillarger, *Du siège de quelques hémorragies méningées.* Th. Paris, 1837. — Birkell, Compound fracture of the skull by a hatchel with hœmorrhage ; removal of loose bone and closure of the dura-mater ; recovery (*Lancet*, 1859, t. II, p. 32-34). — Boyd, Pachymeningitis hœmorrhagica interna treated by trephining (*Tr. clin. Soc. of London*, 1891-92, t. XX, p. 157-160). — Bremer and Carson, Aphasia due to subdural hœmorrhage without external signs of injury ; operation ; recovery (*Am. Journ. of. Med. Sc.*, 1892, t. CIII, p. 134-148). — Briddon, Fracture of the temporal bone involving the petrous portion ; extradural and subdural hœmorrhage ; fistulous communication with the lateral ventricle ; operation ; recovery (*New-York med. Journ.*, 1892, t. LV, p. 581). — Briggs, A case of successful trephining of the skull for extravasation from probable rupture of

the right lateral sinus (*Nashville Journ. Med. and Surg.*, 1891, t. LXIX, p. 193-199). — Collum, Extrameningeal or subcranial hœmorrhage; with the report of a successful operation (*Lancet*, 1893, t. II, p. 684-687). — Claudot, Trépanation primitive pour une fracture du crâne avec enfoncement; hémorragie de la méningée moyenne arrêtée par tamponnement (*Bull. et Mém. Soc. Chir.*, 1890, t. XVI, p. 825-827). — Deaver, Trephining for extradural hœmorrhage (*Journ. nerv. and mental Diseases*, 1890, t. XVII, p. 83-92). — Dennis, Operative interference in case of cerebral hœmorrhage not due to traumatisme (*New-York med. Journ.*, 1892, t. LVI, p. 701-703). — Duchaine, *Ruptures de la méningée moyenne.* Th. Paris, 1890. — Elliot, Cases of trephining for intracranial hœmorrhage (*Boston Med. and Surg. Journ.*, 1893, t. CXXVIII, p. 137). — Homans and Walton, A case of successful trephining for subdural hœmorrhage, produced by contre-coup (*Boston Med. and Surg. Journ.*, 1891, t. CXXIV, p. 153-157). — Lanphear, A case of successful trephining for cerebral hœmorrhage (*Daniels Texas med. Journ.*, 1891-92, t. VII, p. 275-277). — Lelandais, *Diagnostic et traitement des épanchements sanguins intra-craniens (variété sus-dure-mérienne).* Th. Paris, 1892. — Longet, *Quelques considérations sur les exhalations sanguines des méninges.* Th. Paris, 1835. — Lucas-Championnière, *Bull. et Mém. Soc. Chir.*, 1891, p. 126. — Marchant (Gérard), Considérations cliniques, anatomiques, expérimentales et thérapeutiques sur les ruptures de l'artère méningée moyenne (*Revue mensuelle de Médecine et de Chirurgie*, 1880, p. 322). — *Des épanchements sanguins intra-craniens, consécutifs au traumatisme.* Th. Paris, 1881, n° 303. — Michaux, Un cas de trépanation pour hémorragie méningée non traumatique (Congrès français de chirurgie, *Procès-verbaux*, 1891, t. II, p. 140-145). — Parkes, Case of compound comminuted fracture of the skull, with wound of the superior longitudinal sinus; lateral suture of the vein wound; recovery (*Ann. Anat. and Surgery Brooklyn*, 1883, t. VIII, p. 118-123). — Pieto, Contributo alla chirurgia della cavita del cranio; frattura complicata del parietale sinistro, gravi fenomeni di compressione cerebrale da emorragia dell artera meningea media; intervento chirurgico; guarizione (*Rev. veneta di Sc. med. Venezia*, 1892, t. XVII, p. 62-73). — Ransohoff, Ruptur der arteria meningea media ohne fractur; ligatur der arteria carotis communis bei secundærer Blutung (*Archiv f. Klinische Chirurgie*, 42 Bd, 1891, p. 229). — Rochet, Trépanation pour rupture d'une branche de l'artère méningée moyenne; guérison (*Lyon médical*, 1890, t. LXV, p. 551-554). — Sabatier, Observation d'épanchement sanguin intracranien (*Journal hebdomadaire de Médecine*, 1829, t. III, p. 45). — Starr and Mac Burney, Traumatic hœmorrhage from a vein of the

pia-mater; compression of Broca's convolution and of the sensi-motor area of the cortex; aphasia; partial right hemiplegia and hemianesthesia; trephining; removal of clot; recovery (*Brain*, 1891-92, t. XIV, p. 184-188). — SULTON, Fracture of the skull; hœmorrhage from the middle meningeal artery; trephining; recovery (*British med. Journ.*, 1892, t. I, p. 119, et *Tr. clin. Soc. of London*, t. XXV, p. 102-104). — SYMONDS, Hœmorrhage from the middle meningeal artery (*British med. Journ.*, 1892, t. I, p. 119). — TITUS and RARDIN, Compound comminuted depressed fracture of the right parietal bone, with rupture of middle meningeal artery; operation; recovery (*Cincinnati Lancet*, 1891, t. XXVII, p. 794).

C. *Abcès non otitiques.* — BARTLETT, Remarks on the diagnosis of abscess of the brain, with special reference to the question of treatment (*Hahnemann Monthly M. J.*, 1890, t. XXV, p. 814-821). — BRAUN, Die Bedeutung der fehlenden Hirnbewegung bei blossliegender Dura (*Archiv. f. klin. Chir.*, 1877, t. XXI, p. 352). — FERRIER and HORSLEY, On treatment of cerebral abscess (*Lancet*, 1888, t. I, p. 473). — HEATON, A case of cerebral abscess following the operation of trephining for compound depressed fracture of the skull; drainage of abscess; recovery (*Am. Journ. of med. Sc.*, 1893, t. I, p. 538). — MAC EVEN, Cases of cerebral abscess which had been operated on (*Tr. Glasgow Path. and Clin. Soc.*, 1892, t. III, p. 94). — MANDSLEY, A case of cerebellar disease in which an exploratory trephining and removal of diseased brain substance was followed by good results (*Intercolonial med. Congress Melbourne*, 1889, t. II, p. 113-117). — MORGAN, A case of traumatic abscess on the motor area of the brain, which recovered after operation (*British med. Journ.*, 1889, t. I, p. 531). — MURDOCH, A contribution to the surgery of the brain. One case of subdural cerebral abscess with hemiplegia caused by trephining and drainage (*Annals of Surgery*, 1890, t. XI, p. 81-87). — PICQUÉ, Plaie pénétrante du crâne par arme à feu, abcès intra-cérébral; craniectomie exploratrice; guérison (Congrès français de chirurgie, *Procès-verbaux*, 1891, t. I, p. 123-127). — ROSE, Ueber Trepanation beim Hirnabscess (*Archiv. f. klin. Chir.*, 1882, t. XXVII, p. 529). — SENGER, Ueber ein einfaches Verfahren eitrige mit Entblosung der Schædelknochen verbundene Kopfwunden in Kürzerzeit zu Leiben (*Verh. der deutsch. Ges. f. Chir.*, 1890, t. XX, p. 87). — SENGER und SICK, Aphasie durch Gehirnabscess; Trepanation; Heilung (*Deutsche med. Woch.*, 1890, t. XVI, p. 186-188). — SOUTHAM, A case of traumatic cerebral abscess; trephining; free discharge of cerebro-spinal fluid; recovery (*British med. Journ.*, 1891, t. I, p. 1015). — STOKES, On traumatic subdural abscess of the brain (*The Dublin Journ. of med. Sc.*, 1888, t. II, p. 281). — STOKES, NUGENT and CARROLL, Abscess in the right temporal lobe, which was diagnosticated and operated

on, and the subject of which is now, more than six months after operation, alioc and well (*Dublin Journ. med. Sc.*, 1890, t. XC, p. 487-495). — Terrillon, Abcès de la surface du cerveau du côté gauche, provoquant une monoplégie brachiale droite, avec aphonie et paralysie faciale sans paralysie de l'orbiculaire ; trépanation, ponction et ouverture de l'abcès; disparition rapide des accidents; amélioration passagère ; mort cinq jours après l'opération (*Bull. et Mém. Soc. Chir.*, 1889, t. XV, p. 555-562). — Walton, A case of metastatic abscess of the brain; operation; death (*Boston med. and S. J.*, 1892, t. CXXVII, p. 473-476).

D. *Hernie du cerveau.* — Adams, Case of hernia cerebri treated by a plastic operation (*Lancet*, 1876, t. II, p. 679). — Allen, Hernia cerebri successfully treated by excision, together with remarks on the nature and treatment of cerebral tumors (*N. England Journ. Boston*, 1819, t. VIII, p. 323-325). — Armour, Hernia cerebri, removal of a very large portion of the brain (*Glasgow med. Journ.*, 1831, t. IV, p. 341-349). — Heinrich Braun, Extirpation eines den Schœdel perforirenden Hautcarcinoms bei einem 14 Jæhrigen Mædchen (*Arch. f. klin. Chir.*, 1893, 45 Bd, p. 186). — Cooper, Hernia cerebri successfully treated by pressure (*S. Louis Med. and Surg. Journ.*, 1852, t. X, p. 111). — Corvinus, *Diss. de hernia cerebri;* Argentorati, 1749, d'après Halleri, *Disputationes chirurgicæ*, t. II, p. 335. — Crawford, Case of fracture of the skull in which a quantity of brain was lost, and a real hernia cerebri successfully treated by pressure (*Ed. med. and Surg. Journ.*, 1816, t. XII, p. 22-27). — Held, De hernia cerebri in adulto feliciter curata (*I. D. Giessen*, 1777). — Hitcock, Successful treatment of fungus, or so called hernia cerebri by a solution of permanganate of potassa, followed by an analysis of fifty one cases of hernia cerebri, reported in the medical and surgical history of the rebellion (*Detroit Lancet*, 1878, t. I, p. 3-8). — Houzé de l'Aulnoit, De l'encéphalocèle consécutive aux abcès du cerveau (*Gazette hebdomadaire de médecine et de chirurgie*, 1863, p. 145). — Lebeau, *Contribution à l'étude de l'encéphalocèle acquise.* Th. Paris, 1875, n° 160. — Little, Case of fracture of the skull, with escape of brain substance ; hernia cerebri (*Tr. roy. Acad. Ireland*, 1890, t. VIII, p. 346-352). — Maclaren, Hernia cerebri successfully treated by closing the opening in the skull with a silverplate (*Tr. of the clin. Soc.*, t. XIX, p. 159). — Case of hernia cerebri successfully treated by closing the opening in the skull with a silver plate (*Tr. clin. Soc. of London*, 1888-89, t. XXII, p. 417). — Martinez, A case of compound fracture of the skull ; trephining ; formation of a large cerebral hernia, its reduction and complete recovery of the patient (*New-York med. Journ.*, 1890, t. LII, p. 293). —

Mason, A case of compound comminuted fracture with wound of brain followed by hernia cerebri ; recovery (*Lancet*, 1890, t. I, p. 801). — D'Oliveira, Hernia cerebri : excisâo dâ parçâo herniada (*Journ. Soc. des Sc. méd. de Lisb.*, 1855, 2e s., t. XVII, p. 146-154). — Paget, A case of cerebral abscess, twice trephined ; hernia cerebri ; recovery (*Tr. clin. Soc. of London*, 1891, t. XXIV, p. 192-197). — Spauton, Use of collodion as an application in cases of hernia cerebri (*Lancet*, 1864, t. I, p. 268). — Terrillon, Fracture du crâne par enfoncement, ablation de larges esquilles, issue de la matière cérébrale ; encéphalocèle ; abcès cérébral tardif ; réduction de l'encéphalocèle ; guérison (*Progrès médical*, 1892, 2e sect., t. XV, p. 81).

STATISTIQUE II

TUMEURS INTRA-CRANIENNES TRAITÉES CHIRURGICALEMENT

Nos d'ordre	INDICATION BIBLIOGRAPHIQUE	AGE SEXE	NATURE DE LA TUMEUR	INTERVENTION	TUMEUR trouvée ou non	RÉSULTAT THÉRAPEUTIQUE
1	ANDERSON, BUCHANAN and COATS, History of a case of cerebral tumor, diagnosis, operaration, pathology (*British med. J.*, 1891, t I, p. 574-578).	H. 17 ans.	Sarcome encapsulé de la partie inférieure de la région rolandique.	Incision semi-circulaire sur la région rolandique. Deux couronnes de trépan, et ablation à la scie de Hey de la pièce d'os intermédiaire. Incision de la dure-mère sur les 4/5 de l'orifice ; en bas, légère saillie de la surface cérébrale ; la touchant avec le bout mousse d'une sonde, on voit saillir brusquement d'en bas une masse grise, qui est facilement énucléée sans hémorragie. Elle était régulière, encapsulée, du volume d'une noix. Lavage antiseptique, sutures de la dure-mère, replacement de la pièce osseuse.	Trouvé et enlevé.	Amélioration progressive et régulière.
2	BARTON, A contribution to cerebral surgery (*Annals of surgery*, 1889, t. I, p. 28). — Obs. II, Syphilitic necrosis of os frontis, symptoms of	F. 30 ans.	Dépôt gommeux subdural au niveau du centre du bras droit ; nécrose osseuse à ce niveau.	Éther, ablation d'une couronne de la grandeur d'une pièce de 6 pence ; puis de deux autres, toutes les trois portant sur de l'os nécrosé. La dure-mère tendue et fluctuante est incisée crucialement et l'on trouve au-dessous d'elle un dépôt gom-	Trouvé et enlevé.	Amélioration des symptômes. Mort en 48 heures, avec lésions méningitiques.

				meux, qui est enlevé à la curette malgré son adhérence; lavage au sublimé ; drain ; suture de la dure-mère; gaze au sublimé.		
	removal of necrosed bone by trephining, gummata discovered beneath the duramater and removed with instant relief; partial recovery ; hernia cerebri and death.					
3	BEACH, Operation in a case of cerebral tumor (*Boston med. and S. J.*, 1890, t. I, p. 345). — Sur le même cas, voir PUTNAM, Three cases of cerebral tumor, with autopsy, case III (*Boston med. and S. J.*, 1890, t. I, p. 339).	H. 51 ans	Tumeur du lobule pariétal inférieur.	Lambeau semi-lunaire de 3 pouces 1/2 sur la 2e circonvolution frontale gauche; couronne de trépan de 1 pouce; os trois fois plus épais que normalement; la dure-mère fait hernie ; 2e couronne de trépan en haut et en arrière, et résection à la pince coupante de la partie intermédiaire; en somme, ouverture ovale de 2 pouces sur 1 ; lambeau de dure-mère ; ponction du cerveau au ténotome, à la profondeur de 1 pouce, sans résultat ; exploration au doigt, infructueuse également; comme le malade est très faible, on referme la plaie.	Non trouvée.	Coma, mort au bout de 36 heures.
4	BENNETT and GODLEE, Excision of tumor of the brain (*Medico-chirurgical Transactions*, 1885,	H. 25 ans.	Gliome encapsulé du tiers moyen du sillon de Rolando.	Couronne de trépan de 2 pouces sur 1 pouce 3/4 ; soulèvement de la dure-mère; une incision cérébrale fit découvrir une tumeur solide, bien encapsulée,	Trouvée et enlevée.	Pas de shock; suppuration de la plaie ; hernie cérébrale; mort de méningite

Nos d'ordre	INDICATION BIBLIOGRAPHIQUE	AGE SEXE	NATURE DE LA TUMEUR	INTERVENTION	TUMEUR trouvée ou non	RÉSULTAT THÉRAPEUTIQUE
	t. XVIII, p. 243; *Lancet*, 1884, t. II, p. 1060; et *Lancet*, 1885, t. I, p. 13).			qui fut facilement énucléée avec une curette; elle était du volume d'une noix; l'hémorragie, assez abondante, fut arrêtée au thermocautère et la cavité, profonde de 1 pouce 1/2, drainée; suture de la dure-mère.		au bout de 1 mois.
5	BENNETT-MAY, Case of excision of tumor of the cerebellum (*Lancet*, 1887, t. I, p. 768).	H. 7 ans.	Tubercule du lobe droit du cervelet.	Incision convexe, allant d'une apophyse mastoïde à l'autre, en suivant la ligne courbe supérieure; désinsertion des muscles jusqu'au trou occipital; couronne de trépan au centre d'une surface limitée en haut par la moitié droite de la ligne courbe supérieure, en bas par le trou occipital, en dedans par la crête occipitale; rabattement d'un lambeau de dure-mère; la surface du cervelet paraît normale; enfin, la palpation découvre une partie plus résistante dans la moitié externe du segment découvert; incision avec un ténotome; le doigt, introduit dans l'orifice, trouve une masse dure 1 pouce au-dessous de la surface; cette masse, caséeuse au centre, du	Trouvée et enlevée.	Mort de shock quelques heures après.

				volume d'un œuf de pigeon, fut extraite par morceaux avec une petite curette; hémorragie notable; fermeture de la plaie.		
6-8	BRADFORD. — Obs. I, *in* KNAPP, The pathology, diagnosis and treatment of intracranial growths, in-8°, 1891, table VIII, p. 54, et KNAPP and BRADFORD, A case of tumor of the brain; removal, death (*Boston m. and S. J.*, 1889, t. I, p. 325, 353, 378, 386 et 439). — Obs. II, *in* KNAPP, *loco citato*. Obs. XXIX, p. 100, et KNAPP, A case of tumor of the cerebellum, in which trephining was done for the relief of increased intra cranial pressure (*J. of nervous and mental disease*, 1892, p. 97). — Obs. III, *in* BULLARD and BRADFORD, Tumor	I.—H. 32 ans.	Tubercule de la partie supérieure de la frontale ascendante, de 7 c. sur 4.	Couronne de trépan, lambeau unique de dure-mère; saillie du cerveau; incision au bistouri; le doigt introduit sent une différence de consistance, causée par une tumeur encapsulée, composée de deux nodules, et qui est décortiquée; peu d'hémorragie; lavage à l'eau stérilisée; drainage; réapplication des fragments d'os conservés dans l'eau stérilisée; durée de l'opération : 50 minutes.	Trouvée et enlevée.	Le pouls baisse peu à peu pendant l'opération, remonte après l'ablation de la tumeur pour retomber encore; mort au bout de 3/4 d'heure.
		II.—H. 28 ans.	Gliome du lobe gauche du cervelet.	Trépanation sur la région temporale droite.	Non trouvée.	Amélioration considérable des maux de tête; hernie du cerveau, et mort au bout de quelques semaines d'encéphalite.
		III.	Tubercule du cervelet.	Une ouverture faite au-dessus de la protubérance occipitale externe donne une hémorragie considérable.	Non trouvée.	Mort d'hémorragie pendant l'opération par blessure du sinus longitudinal; l'autopsie n'est pas permise; mais

Nos d'ordre	INDICATION BIBLIOGRAPHIQUE	AGE SEXE	NATURE DE LA TUMEUR	INTERVENTION	TUMEUR trouvée ou non	RÉSULTAT THÉRAPEUTIQUE
	of the cerebellum trephining, death (*Boston m. and S. J.*, 1891, t I, p. 221).					une trépanation faite au niveau du cervelet, sur le cadavre, fait constater qu'il s'agissait d'un tubercule cérébelleux.
9-10	BRAMANN, Ueber extirpation von Hirntumoren (*Arch. f. klin. Chir.*, 1893, Bd 45, p. 365). — Sur ces faits, voir également HITZIG, Ein Beitrag zur Hirnchirurgie (*Berliner klinische Wochenschrift*, 1892, p. 713).	I. — H. 46 ans.	Myxosarcome.	Lambeau en ∩ sur la zone motrice droite; procédé de Wagner; la dure-mère était épaissie et présentait en avant des battements peu nets; là, elle était bleuâtre, et, pour mettre complètement à nu cette partie anormale, on taille un second lambeau de Wagner, circonscrit par des incisions de 6 c. de long, partant des angles supérieur et inférieur du premier lambeau; après avoir ponctionné la partie malade nettement fluctuante et en avoir retiré un liquide jaunâtre, on fait une incision cruciale dans la dure-mère, ce qui donne issue à 20-30 gr. de liquide; l'écorce est gris-rougeâtre, molle et reprend très vite la place occupée par	Trouvée et enlevée.	Plusieurs récidives opérées; enfin, bon état, avec amélioration progressive des symptômes pendant 3 mois.

				le liquide; excision de la dure-mère dans l'étendue du kyste et d'une petite partie de substance cérébrale; drain entouré de gaze iodoformée; rabattement du lambeau, dont un fragment osseux est enlevé pour laisser passer le drain; pas de shock; le surlendemain, drain remplacé par un plus petit; le 8e jour, il est enlevé; vers le 15e jour, retour des convulsions; on croit à une rétention et on curette le trajet du drain sans résultat; le 30e jour, soulèvement des lambeaux, qui étaient parfaitement réunis; excision de la dure-mère dans toute l'étendue de la perte de substance osseuse et extirpation de 39 gr. de substance cérébrale gris-rougeâtre; le lambeau osseux antérieur, atteint par la tumeur est supprimé; tampon iodoformé; nouvelle récidive au bout de 15 jours; on rabat en avant la peau sur l'étendue des deux anciens lambeaux; on supprime le fragment osseux postérieur et on enlève le tissu néoplasique avec une petite couche de substance cérébrale saine environnante; l'extirpation est rendue difficile par la présence, sur la face profonde de la tumeur, d'un appendice		

Nos d'ordre	INDICATION BIBLIOGRAPHIQUE	AGE SEXE	NATURE DE LA TUMEUR	INTERVENTION	TUMEUR trouvée ou non	RÉSULTAT THÉRAPEUTIQUE
				qui s'enfonce à 4 c.; le poids de la partie enlevée est de 90 gr.; bourrage de la cavité à la gaze iodoformée; suppression partielle de la peau atteinte par la lésion; deux jours après, on retire le tampon et on ferme la perte de substance par un grand lambeau pris dans la région frontale droite, puis la plaie ainsi produite par un lambeau pris sur un animal.		
		II.—H. 29 ans.	Sarcome cortical de 280 gr. de la partie supérieure de la région motrice droite.	Résection par le procédé de Wagner d'un segment de 8 c. c., os très aminci en certains points, et en d'autres hyperostose considérable; après soulèvement d'un lambeau de dure-mère, on aperçoit la tumeur qui dépasse partout, sauf en avant, les limites de l'orifice osseux; aussi du côté de la ligne médiane fut faite une nouvelle ouverture de 8 c. de long et 3 de large; alors, la tumeur fut décortiquée au doigt; tamponnement.	Trouvée et enlevée.	Amélioration.
11	Bremer and Carson, A case of cranial tumor (angioma		Angiome caverneux sous-cortical.	Ouverture cranienne de 2 pouces carrés; lambeau de dure-mère, hernie du cerveau; sa pal-	Trouvée et ponctionnée.	Pas de shock; tube enlevé au bout de 24 heures.

	cavernosum) causing spactic paralysis and attacks of tonic spasms; operation (*The St-Louis Courier of medicine*, 1890, t. I, p. 273-307).			pation au point où il était découvert, et sous l'os, tout autour, fit sentir qu'il y avait manifestement une tumeur; une aiguille exploratrice vérifia qu'elle était à une profondeur de 3/4 de pouce; lorsque l'aiguille fut retirée, il s'écoula du liquide séreux; affaissement partiel de la hernie; en régularisant l'orifice cranien, le cerveau fut contusionné en un point d'où s'échappa de la matière gélatineuse; la cavité ainsi produite est explorée au doigt et l'on constate que la tumeur était un kyste, s'étendant en avant jusqu'à la 2e frontale; ablation de la partie altérée de l'écorce, suture de la dure-mère, drain; replacement de la rondelle de trépan fixée au lambeau et des petits fragments conservés dans le bichlorure.		
12	Brigatti e Albertoni, Glioma della regione rolandica; estirpazione; guarigione (*Rivista sperimentale di Freniatria*, 1893, t. XIX, p. 1-16).	F. 15 ans.	Gliome de la région rolandique droite, du volume d'un œuf de poule.	Ablation de la tumeur, bien limitée, à l'aide d'une curette mousse.	Trouvée et enlevée.	Disparition des accès épileptiformes et de la névrite optique; diminution de la paralysie, suivie 13 mois.
13-15	Bruus, *in* Ziemssen,	I, II.	Tumeurs cérébrales.	Trépanations décompressives.		Améliorations.

Nos d'ordre	INDICATION BIBLIOGRAPHIQUE	AGE SEXE	NATURE DE LA TUMEUR	INTERVENTION	TUMEUR trouvée ou non	RÉSULTAT THRÉAPEUTIQUE
	Diagnostiche und Therapeutische Utilitœt der Lumbalpunction (*Wiener medicinische Presse*, 1893, p. 321).	III.	Tumeur cérébrale.	Trépanation compressive.		Pas d'amélioration.
16	Castro, Tumor cerebral; trepanacion; quiste hidatidico del ventriculo quierdo: muerte per meningite de la base (*Anales del circulo medico Argentino*, 1890, t. I, p. 125).	H. 14 ans.	Kystes hydatiques cérébraux.	Trépanation au niveau du sillon de Rolando gauche; l'incision de la dure-mère fait saillir une tumeur qu'après agrandissement de l'orifice à 6 c. 5 sur 4, on peut enlever avec une curette; elle était grosse comme une noix; drain, réunion de la plaie.	Trouvée et partiellement enlevée.	Le 7e jour, issue d'un nouveau kyste, et le 8e d'un nouveau de 7 c. de diamètre, puis, quelques jours après, d'un autre gros comme un demi-œuf; mort de méningite le 8e jour.
17	Caton and Paul, Notes of a case of acromegaly, treated by operation (*Brit. med. Journ.*, 1893, t. II, p. 142).	F. 33 ans.	Sarcome du corps pituitaire, du volume d'une mandarine.	Mise à nu de la dure-mère dans la fosse temporale droite sur une étendue de 8 à 10 c. Elle bombe et ne bat pas.	Non trouvée.	Diminution des douleurs jusqu'à la mort.
18	Chipault, Note sur deux cas de chirurgie cérébrale.	H. 46 ans.	Gliome sous-cortical du pied de la	Ouverture de 6 c. sur 6, sur le milieu de la ligne rolandique; après incision courbe de la	Non trouvée.	Mort dans le gâtisme le 23e jour.

	jacksonienne avec auras variables; large exploration cérébrale sans résultat; mort; glome sous-cortical du volume d'une cerise (*Revue neurologique*, 1893, p. 149).			ponctions et incision cérébrale sans résultat; sutures de la dure-mère; drain de crin de Florence.		
19-20	CHISHOLM, Obs. I, *in* GRAHAM, *Hydatid disease*: in-8°; Sydney, 1890, p. 118; et Discussion on hydatid disease (*Trans. of the Intercolonial medical Congress of Australasia*, 1893, p. 444). — Obs. II, *in* CHISHOLM, A case of hydatid of the brain (*The Australasian medical Gazette*, 1893, p. 38).	I. — F. 7 ans.	Troubles moteurs du côté droit, plus marqués dans le bras; double névrite optique, plus marquée à gauche; tête très volumineuse (22 pouces de circonférence au-dessus des oreilles), mais symétrique; léger écartement de la suture coronale droite; à la percussion, sonorité spéciale sur la bosse pariétale gauche; kyste occu-	Trépanation à la partie supérieure du sillon de Rolando gauche; os épais de 1/8 de pouce; ablation du kyste; pas de vésicules filles.	Trouvée et enlevée.	Réveil normal, mais mort subite 6 heures après l'opération; la température s'élève à 104° F. immédiatement avant la mort.

Nos d'ordre	INDICATION BIBLIOGRAPHIQUE	AGE SEXE	NATURE DE LA TUMEUR	INTERVENTION	TUMEUR trouvée ou non	RÉSULTAT THÉRAPEUTIQUE
			pant une grande partie du centre de l'hémisphère gauche.			
		II.—G. 12 ans.	Symptômes ayant débuté à l'âge de six ans; double névrite optique, attaques de parésie du côté droit; aggravation considérable des accidents depuis une huitaine ; douleurs surtout vives sur la suture coronale à gauche; saillie considérable de toute la partie gauche du crâne.	Une couronne de 3/4 de pouce fut appliquée à un pouce à gauche de la ligne médiane et à la même distance en avant de la suture coronale ; au moment de l'ablation du disque, la dure-mère fit saillie par l'orifice, ne présentant pas de battements ; une ponction avec une fine aiguille hypodermique fut faite, un tube de Southers, avec un drain de caoutchouc de petit calibre lui fut substitué ; la tête de l'enfant, pour faciliter l'écoulement, fut attirée au delà de l'extrémité de la table et laissée pendante ; il s'écoula goutte à goutte 3 drachmes de liquide, puis l'écoulement s'arrêta ; le tube fut alors retiré et une ponction faite dans le kyste avec un fin ténotome ; un tube de caoutchouc à lumière très étroite fut introduit par l'ouverture, et 10 1/2 oz de liquide	Trouvée et enlevée.	Après l'opération, le pouls est très faible et la température de 97° F. Elle s'éleva jusqu'à la mort, pour atteindre 107° 4 quelques minutes après elle.

				de mi-heure ; la paroi du kyste ne s'affaissa du reste pas et les pinces, en saisissant ses bords, n'en arrachèrent que de petits fragments ; des injections faites avec une injection boriquée faible restèrent sans résultat ; la cavité mesurait 4 pouces environ de diamètre ; sa paroi était granuleuse ; la dure-mère fut fermée au catgut, la peau à la soie et au crin de cheval ; pas de drain ; pansement bien serré.		
21	CLARKE, A case of syphilitic growth in dura-mater; operation ; death from septicœmia (*Lancet*, 1890, t. I, p. 460).	H. 47 ans.	Syphilome de la dure-mère au niveau de la partie supérieure du sillon de Rolando droit.	Trépanation par Lansdown à la partie supérieure du sillon de Rolando ; couronne de 1 pouce 1/2 de diamètre; dure-mère opaque, ne battant pas; son incision montra qu'elle était épaisse de 1/2 pouce, de consistance cartilagineuse ; on enleva autant que possible la partie malade, mais incomplètement du côté du sinus longitudinal ; replacement de la rondelle ; elle est enlevée le 6e jour, à cause de la suppuration.	Trouvée et incomplètement enlevée.	Mort le 20e jour, de septicémie.
22	CLEGHORN, Two cases of cerebral tumour ; localised symptoms; operation (*Intercolonial medical Congress*	F. 26 ans.	Sarcome à cellules rondes, sous-cortical de la zone motrice droite.	11 janv. 1892. 1re opération : 4 rondelles sont enlevées à la partie supérieure du sillon de Rolando ; la dure-mère, sans battements et saillant par l'orifice, fut incisée crucialement ;	Trouvée et enlevée.	Après la 3e opération, comme après les deux autres, amélioration partielle des mouvements

Nos d'ordre	INDICATION BIBLIOGRAPHIQUE	AGE SEXE	NATURE DE LA TUMEUR	INTERVENTION	TUMEUR trouvée ou non	RÉSULTAT THÉRAPEUTIQUE
	of Australasia. Transactions of the Third session, sept. 1892, p.368. (Le 2e cas est non une tumeur, mais un cas de ramollissement cérébral.)			le cerveau, sans battements, fit à son tour saillie; une aiguille hypodermique fut enfoncée dans l'écorce au point de jonction des incisions durales et enleva un peu de substance blanche cérébrale ramollie; l'écorce fut incisée, l'ouverture agrandie avec une pince dilatatrice et le doigt enfoncé dans une cavité remplie de tissu cérébral ramolli et s'étendant sur une profondeur de 2 pouces du côté de la faux; avec le doigt, une quantité de tissu cérébral suffisante pour remplir une petite cuiller fut enlevée, la cavité nettoyée avec de petits fragments d'éponge et à l'eau chaude; ligature au catgut de 2 vaisseaux; sutures de la dure-mère, en laissant une petite fente correspondant au 1er disque enlevé, qui n'est pas replacé, pour permettre le passage d'un drain de caoutchouc; les 3 autres rondelles sont replacées et 4 petits drains, posés aux angles de la plaie cutanée, suturée au crin de Florence;		de la jambe et du bras gauches, moins marquée du côté de la main et des doigts; il est probable, étant donnée la nature de la lésion, que l'amélioration a été seulement passagère.

				le lendemain, drains superficiels enlevés, drain cérébral remplacé; le 8e jour, il est enlevé; petite hernie cérébrale par l'orifice osseux, et une autre plus étendue entre la dure-mère et l'os; la pression du pansement entraîne de la paralysie des membres gauches, qui disparaît lorsque la pression est supprimée; résultat de l'opération insignifiant : les muscles du côté gauche de la face sont envahis par les convulsions et l'hyperesthésie remplacée par de l'anesthésie. 2e opération, 2 mois 1/2 après la première : incision suivant le même trajet; rondelles réimplantées très adhérentes; du tissu conjonctif pénètre dans leur trou central et dans l'intervalle qui les séparait; elles étaient ainsi solidement fixées les unes aux autres et au crâne. La peau fut séparée de la hernie, qui occupait la place de la rondelle non réimplantée et était entourée à sa base par une collerette de dure-mère ; la hernie fut transfixée, ligaturée au catgut et enlevée ; le doigt fut introduit dans la même cavité cérébrale, qui avait déjà été curetée et lavée; un fragment de périoste,		

Nos d'ordre	INDICATION BIBLIOGRAPHIQUE	AGE SEXE	NATURE DE LA TUMEUR	INTERVENTION	TUMEUR trouvée ou non	RÉSULTAT THÉRAPEUTIQUE
				de la grandeur de la perte de substance durale, fut pris sur le lambeau, et, après avoir été retourné sens dessus dessous, soigneusement suturé aux bords de l'orifice dural; la partie très vasculaire du lambeau correspondant à la hernie fut excisée et suppléée par glissement de la peau voisine; les douleurs disparurent, il revint une légère motilité de la jambe gauche, puis le patient retomba au même état qu'avant; même les muscles de la nuque devinrent rigides à gauche et la face s'anesthésia jusqu'aux parties innervées par la 3e branche du trijumeau. 3e opération, quatre mois et une semaine après la seconde : un lambeau fut taillé avec sa base plus antérieure que dans les précédentes interventions et séparé du périoste implanté ; l'orifice laissé par l'ablation de la rondelle était complètement rempli de tissu fibreux ; un large disque d'os fut enlevé au-dessus et en arrière du disque		

				enlevé à la première opération, à cheval sur la ligne médiane : la dure-mère était tendue et ne battait pas; elle fut saisie au niveau du centre du disque, et le repli incisé au bistouri; il s'écoula du sang veineux, et une sonde introduite par l'orifice montra que l'on avait ouvert le sinus longitudinal; une éponge arrêta sans peine l'hémorragie, tandis qu'une autre rondelle était enlevée, immédiatement à droite de la précédente; la dure-mère fut ouverte, le cerveau fit saillie; une ponction, puis une incision et l'introduction du doigt constatèrent, comme dans les autres opérations, la présence d'une cavité remplie de tissu cérébral ramolli; replacement des disques; pas de drainage.		
23	Deaver and Mills. A case in which exploratory trephining and ligation of the vertebral artery were performed; autopsy shawed gliomatosis of the serebellum, pons and oblongata, with hydrocepha-	H. 11 ans.	Tumeur pulsatile de la région occipitale, saillant par un petit orifice cranien à gauche de la protubérance occipitale. La compression sur les artères carotides di-	L'ouverture cranienne fut élargie. pour examiner l'anévrysme qu'on supposait siéger sur le trajet du sinus longitudinal; une aiguille exploratrice fut introduite, et son extraction provoqua une hémorragie qui ne fut arrêtée que par une très longue compression; ultérieurement, ligature de la vertébrale gauche, sans résultat.	Non trouvée.	Après l'opération, la pupille gauche devint et resta plus petite que celle du côté opposé ; le malade s'affaiblit peu à peu et mourut plusieurs mois après l'opération; on trouva

Nos d'ordre	INDICATION BIBLIOGRAPHIQUE	AGE SEXE	NATURE DE LA TUMEUR	INTERVENTION	TUMEUR trouvée ou non	RÉSULTAT THÉRAPEUTIQUE
	lus and hydrorachis; opening in the skull from continual pressure (*Boston med. and S. Journal*, 1892, t. II, p. 221).		minuait la pulsation et le bruit.			une masse gliomateuse dans le 4e ventricule, ayant envahi le sinus et les deux lobes cérébelleux; ventricules cérébraux et canal central de la moelle énormément dilatés.
24	DERCUM and HEARTH, An account of a case of tumor of the cerebellum complicated by dropsy of the ventricles; exploratory operation; tapping of ventricles; death on the fifth day (*Phil. Hosp. Reports*, 1890, t. I, p. 270-279).		Tumeur du cervelet ave hydropisie ventriculaire.	Trépanation exploratrice, ponction des ventricules.	Non trouvée	Mort le 5e jour.
25-27	DILLER, Obs. I, II, III, Some on intracranial injuries and diseases, with	I. — H. 39 ans.	Tumeur du cervelet probable, peut-être placée à gauche;	Incision s'étendant d'une apophyse mastoïde à l'autre et décollement du lambeau jusqu'au trou occipital; hémor-	Non trouvée.	Mort au bout de 48 heures, sans avoir repris connaissance.

report of seven cases of intra-cranial growths upon four of which operation have been performed (*Pittsburg med. Rev.*, 1892, t. VI, p. 292-334). — Voir également pour Obs. II : A case of tumor of the pons in which tapping of the lateral ventricles was done for the relief of intracranial pressure (*Am. J. of med. Sc.*, 1892, t. CIV, p. 509-515); et pour Obs. III: DILLER and BUCHANAN, A case of subcortical cyst of the lower part of the left ascending parietal convolution ; operation, recovery (*Am. J. of med. Sc.*, 1893, t. II, p. 14).		traitement ioduré intensif sans succès. Gomme du volume d'un œuf de pigeon dans la partie supérieure du lobe cérébelleux droit, comprimant le vermis.	ragie veineuse considérable ; la flexion forcée de la tête et la rétraction énergique du lambeau permettent de placer le trépan tout près du trou occipital, pour éviter les sinus ; orifice agrandi à la pince coupante ; la dure-mère paraît normale ; elle est incisée et le cerveau fait notablement saillie ; des ponctions avec une longue aiguille hypodermique ne donnent pas de résultat, aussi bien du côté du lobe gauche, auquel correspondait l'orifice, que du lobe droit ; de ce côté, résistance probablement due à la tente cérébelleuse ; l'opéré étant très affaibli, on s'en tient là ; drainage, pansement.		
	II. — H. 33 ans.	Sarcome de la protubérance.	Trépanation à la partie tout à fait supérieure du sillon de Rolando droit ; incision de la dure-mère ; hernie énorme du cerveau congestionné ; agrandissement de l'ouverture ; exploration au doigt, sans résultat, de la surface cérébrale ; ponction avec un trocart du ventricule, d'où s'échappe avec force un liquide clair ; la canule est remplacée par un drain placé dans le centre du lambeau qu'on suture.	Non trouvée.	Écoulement permanent de liquide céphalo-rachidien ; le drain est enlevé au bout de 24 heures ; mort la 36e.
	III. — H	Kyste sous-cor-	Tubes de caoutchouc autour de la	Trouvée et	Le drain est lais-

Nos d'ordre	INDICATION BIBLIOGRAPHIQUE	AGE SEXE	NATURE DE LA TUMEUR	INTERVENTION	TUMEUR trouvée ou non	RÉSULTAT THÉRAPEUTIQUE
		34 ans.	tical de la partie inférieure de la région rolandique.	tête; couronne de 1 pouce 1/2 au niveau de l'extrémité inférieure de la région rolandique; lambeau de dure-mère; le cerveau est saillant et ne bat pas; localisation des centres moteurs à l'électricité; deux ponctions du cerveau restent inutiles; une 3e donne issue à du liquide clair, et une incision à ce niveau pénètre à 1/4 de pouce dans une cavité ovale; irrigation à l'eau distillée; drain.	ponctionnée.	sé 3 jours; amélioration post-opératoire.
28	Dobson, Multiple tubercular cerebral tumours; convulsions, trephining over motor area (*Lancet*, 1892, t. I, p. 1079-1081).	G. 18 ans.	Tubercules multiples de l'hémisphère gauche.	Après ablation de la couronne de trépanation, hernie de la dure-mère, puis du cerveau : ponction, sans résultat, avec une aiguille aspiratrice de 3 pouces de long; drainage; durée : 1/2 heure.	Non trouvée.	Méningite septique; ouverture secondaire du ventricule par ramollissement cérébral.
29	Doyen, Kyste séreux du cerveau; opération; guérison (Congrès franç. de Chir., *Procès-verb.*, 1891, t. V, p. 120).	H. 16 ans.	Kyste sous-cortical congénital du bloc frontal gauche.	Incision cruciale, ouverture du crâne de 5 c. c., incision cruciale de la dure-mère; hernie du cerveau; une ponction capillaire donne du liquide séreux; incision en croix et au thermocautère de la substance cérébrale; issue à flot du liquide kystique; dans la cavité flotte	Trouvée et ponctionnée.	Comme le cerveau saignait, les drains sont enlevés le lendemain; la poche se remplit et les accidents reparaissent; le 6e jour, le drain

				une membrane ténue, qu'on ne peut extraire à cause de sa vascularité ; deux drains à demeure.		fut introduit de nouveau et la tête, inclinée sur un bassin, vidée aussi complètement que possible ; évacuation tous les 3 ou 4 jours ; le drain est placé à demeure vers la 6e semaine, puis définitivement enlevé au bout de 10 jours ; guérison.
30	Dunin, Intern. Congress in Berlin, 1890 ; section für Neurologie und Psychiatrie (*Neurologisches Centralblatt*, 1890, p. 50).	H. adulte.	Gliome de la frontale ascendante.	Trépanation, extirpation de la tumeur.	Trouvée.	Amélioration, puis mort subite au bout de 2 mois.
31	Durante, Contribution to endocranial surgery (*Lancet*, 1887, t. II, p. 901).		Sarcome méningé.	Résection d'une grande partie de l'os frontal à la gouge et au maillet ; la tumeur, qui s'étendait jusqu'à la selle turcique, avait détruit la lame criblée et perforé la voûte orbitaire ; compression du lobe frontal gauche ; peu d'hémorragie pendant	Trouvée et enlevée.	Le tamponnement est laissé une dizaine de jours ; légère amélioration des symptômes.

Nos d'ordre	INDICATION BIBLIOGRAPHIQUE	AGE SEXE	NATURE DE LA TUMEUR	INTERVENTION	TUMEUR trouvée ou non	RÉSULTAT THÉRAPEUTIQUE
				l'ablation de la tumeur ; tamponnement.		
32	EHRMANN, *Musée de la faculté de médecine de Strasbourg*, 1er fasc., 1847, p. 4.	F. 40ans.	Violente céphalalgie sur le milieu du pariétal droit. La malade réclamait instamment la trépanation.	Celle-ci fut faite au point le plus douloureux, la dure-mère elle-même incisée sans qu'on trouve rien.	Non trouvée.	Légère diminution de la céphalalgie ; méningo-encéphalite à partir du 5e jour, et mort le 9e. A une distance d'un pouce de la trépanation, tumeur vasculaire du diploé, avec perforation de la table interne.
33	ERB, Zur Chirurgie der Hirntumoren (*Deutsche Zeitschrift für Nervenheilkunde*, 1891, t. II, p. 414-435), et Ueber einen zweimal mit Glück operirten Hirntumor (*Arch. für Psych.*, 1892, t. XXIV, p. 633).	H. 44 ans.	Gliome hémorragique de la région rolandique droite.	Le 21 nov. 1890, Czerny enlève à la curette une 1re fois la tumeur; guérison ; 9 mois après, récidive ; 2mo opération : on dut creuser un large trou dans la substance cérébrale ; la tumeur avait récidivé sous la forme kystique.	Trouvée et partiellement enlevée.	Deuxième récidive et mort.

34	ESCHER, Hydatid cyst of the brain (*Lancet*, 1891, t. I, p. 1444).	H. 11 ans.	Kyste hydatique de l'hémisphère cérébral droit.	Une ponction exploratrice avec une seringue ayant précisé le diagnostic, on trépane et on trouve un énorme kyste, ayant envahi la plus grande étendue des régions frontale et pariétale de l'hémisphère droit; les vésicules filles, qu'il contient en grande quantité, sont extraites.	Trouvée et enlevée.	Pas de retour de la connaissance après l'opération; mort en quelques heures dans de violentes convulsions.
35	ESKRIDGE *in* KNAPP, *Intra-cranial growths*, table IX, n° 24, p. 153.	F. 32 ans.	Large masse probablement gliomateuse, de 3 pouces 3/4 sur 4, dans le lobe frontal gauche, s'étendant en arrière jusqu'au sillon de Rolando.	Trépanation au niveau de la tumeur, trop volumineuse pour être enlevée.	Trouvée et non enlevée.	Mort en 8 jours.
36	FISCHER, Trepanation wegen einer Gehirntumor (*Verh. der deutsch Ges. f. Chir.*, 1889, t. XVIII, p. 82-87).	H. 37 ans.	Sarcome à cellules rondes de la région précentrale gauche.	Mise à nu de la circonvolution précentrale gauche; on ne trouve rien; tamponnement à la gaze iodoformée; légère amélioration, puis aggravation et crises épileptiformes; 6 mois après la première opération, réouverture du crâne au même niveau : une tumeur lobulée, adhérente à la dure-mère et au tissu cérébral, est enlevée par morceaux; pansement de la cavité cérébrale à la gaze iodoformée.	Trouvée.	Amélioration, puis 2 mois après récidive; hernie d'une tumeur par l'orifice de trépanation; mort dans le coma, au bout de 4 mois; on constata que la récidive venait non du cerveau, mais de la dure-mère.

Nos d'ordre	INDICATION BIBLIOGRAPHIQUE	AGE SEXE	NATURE DE LA TUMEUR	INTERVENTION	TUMEUR trouvée ou non	RÉSULTAT THÉRAPEUTIQUE
37	FITZGERALD, Hydatid of the brain (*Melbourne Age*, 1888, p 133).	F. 16 ans.	Échinocoque du lobe temporal gauche (d'après Verco ; peut-être s'est-il agi tout simplement d'une hydrocéphalie).	Le 27 janv. 1887 : chloroforme, ablation d'une rondelle de 1 pouce à la région temporale gauche; incision de la dure-mère ; un trocart est enfoncé dans la substance cérébrale, et il sort du liquide que l'examen montre être du liquide hydatique.	Trouvée et ponctionnée.	Pas de détails.
38	FRANK and CHURCH, A contribution to brain surgery; six severe operations entailing prolonged manipulations of the encephalon (*Am. J. of med. Sc.*, 1890, t. II, p. 1-20), case II : Jacksonian epilepsy; trephining and removal of branching sarcoma; improvement of all symptoms, relapse from probable recurrence of neoplasm.	H, 39 ans.	Sarcome diffus cortical.	Chloroforme, la partie du cerveau mise à nu a son aspect normal, sauf près de la marge antérieure de l'orifice, où elle est de couleur foncée et de consistance exagérée; en agrandissant l'orifice, on met à nu toute la tumeur; elle est enlevée par dissection aussi complètement que possible ; la cavité cérébrale ainsi produite avait une profondeur de 1/4 de pouce et la grandeur d'une pièce de 1 dollar; suture de la dure-mère; drainage de la surface cérébrale avec un tube de caoutchouc ; replacement de toutes les pièces osseuses.	Trouvée.	Suppuration ; on dut inciser le lambeau et enlever les fragments osseux sans apparence de vitalité, sauf une rondelle de trépan ; une petite incision à la dure-mère ouvre une cavité purulente, qui est explorée avec le doigt, vidée, lavée, drainée avec un gros tube de 7/8 de pouce de diamètre.

39	FRASER, Aphasia from injury; subsequent hemiplegia; trephining; death; necropsy (*Lancet*, 1886, t. I, p. 398).	H. 44 ans.	Gliome du lobe temporo-sphénoïdal, avec envahissement des frontale, pariétale ascendantes et du pied de la 3e frontale, sous-corticale; petit nodule dans la pariétale ascendante droite.	Trépanation au niveau de la 3e frontale gauche; méninges normales; ponction du cerveau avec un bistouri, sans résultat; plaie fermée.	Non trouvée.	Le patient, qui était dans le coma avant l'opération, y resta après; disparition de la contracture du bras droit et de l'exagération des réflexes de ce côté; la plaie fut rouverte sans qu'on trouvât rien; mort le 3e jour.
40	FURSTNER, Tumor der linken motorischen Region (*Arch. f. Pischiatrie*, 1892, t. XXIV, p. 634).	F. 35 ans.	Gliosarcome diffus de l'hémisphère gauche.	On ne peut enlever toute la tumeur.	Trouvée.	Mort.
41	GODLEE and BENNETT, Excision of a tumor from the brain (*Lancet*, 1884, t. II, p. 1090).	H. 25 ans.	Gliome sous-cortical encapsulé du volume d'une noix.	Trépanation à la partie supérieure du sillon de Rolando; la frontale ascendante paraît tendue; une incision d'un pouce de long est faite dans la substance grise et la tumeur trouvée à 1/4 de pouce de la surface; elle fut facilement enlevée; arrêt de l'hémorragie au galvano-cautère et suture de la plaie.	Trouvée.	Hernie cérébrale; guérison.

Nos d'ordre	INDICATION BIBLIOGRAPHIQUE	AGE SEXE	NATURE DE LA TUMEUR	INTERVENTION	TUMEUR trouvée ou non	RÉSULTAT THÉRAPEUTIQUE
42	GRAHAM and CLUBBE, A case of hydatid tumor of the brain: removal ; recovery (*Australasian med. Gazette*, 1889-1890, t. IX, p. 243-246). Voir également : GRAHAM, *Hydatid disease*. 1890, p. 113.	H. 16 ans.	Kyste hydatique des méninges.	Trépanation au niveau du centre du bras, à gauche, et ablation du kyste de 4 pouces de diamètre d'une capacité de 19 onces; drainage.	Trouvée.	Réunion par 1re intention ; léger écoulement de liquide céphalo-rachidien par le drain ; motilité revenue, mais non la vision.
43	GRAY, Tumor of centrum ovale, causing paralysis of motion and muscular sense; operation ; death (*Brain*, 1892, t. XV, p. 443-447).		Tumeur sous-corticale de la pariétale ascendante près de son bord postérieur à la jonction du tiers supérieur et moyen.	Crâne très épais; mise à nu de toute la région motrice; dure-mère tendue; pie-mère non injectée ; saillie cérébrale ; palper ; ponctions multiples sans résultat.	Non trouvée.	Mort le lendemain, de shock; pointillé hémorragique correspondant aux piqûres.
44	HAMMOND, Tumor of the brain (*Med. News*, 1887, t. I, p. 472).	F. 31 ans.	Kystes dans la substance blanche des centres droits du bras, de la jambe et de la face.	Ouverture de 2 pouces de diamètre; incision cruciale de la dure-mère ; ponction cérébrale sans résultat; sutures de la dure-mère ; drain ; suture des parties superficielles.	Non trouvée.	Shock; mort au bout de 21 heures.

45	HARRISON, Discussion on treatment of cerebral tumours (*British med. J.*, 1893, t. II, p. 1367).	I. II.	Gomme. Gomme.	Enlevée. Enlevée.	Trouvée. Trouvée.	Guérison. Mort de gâtisme.
46	HEATH, Cerebral tumor; operation (*Lancet*, 1888, t. I, p. 671).	II. 20 ans.	Tumeur diffuse des méninges.	On trouve une tumeur occupant la loge cérébrale antérieure, qu'on ne peut enlever à cause de ses adhérences.	Trouvée.	Aggravation très lente.
47	HIRSCHFELDER and MORSE, Gliom of the motric zone (*Lancet*, 1885, t. I, p. 13).	H. 37 ans.	Gliome diffus.	Ouverture de 3 pouces carrés dans le pariétal gauche; il est impossible d'enlever la tumeur diffuse, énorme, pénétrant profondément dans le cerveau; on se contenta d'enlever un fragment de 2 c. 1/2 carrés.	Trouvée.	Suppuration de la plaie; mort au bout de 8 jours.
4 - 7	HORSLEY, Remarks on ten consecutive cases of operations upon the brain and cranial cavity, to illustrate the details and safety of the méthod employed (*British med. J.*, 1887, t. I, p. 863, Obs. II, IV, VIII, X). — Remarks on the surgery of the central nervous system (*Brit. M. J.*, 1890,	I. — H. 20 ans.	Tubercule cortical du centre du pouce, à droite.	Le 22 juin 1886, couronne de trépan sur le centre du pouce, à droite; l'incision de la dure-mère montre une tumeur qu'on enlève par des incisions en tissu sain; pansement de Lister.	Trouvée.	Guérison; mort au bout de six ans, de tuberculose génito-urinaire.
		II. — H. 38 ans.	Gliome cortical du centre du bras, à droite.	Ablation complète, par incisions dans le tissu cérébral sain, de la tumeur s'étendant jusque dans la substance blanche; drain pendant 2 jours.	Trouvée.	Récidive.
		III. — H. 37 ans.	Gliome du centre du bras, à gauche.	Ablation de la tumeur.	Trouvée.	Amélioration suivie 4 mois.
		IV. — H. 18 ans.	Tubercule du lobe droit du cerveau.	Extirpation.	Trouvée.	Mort 19 heures après l'opération.

Nos d'ordre	INDICATION BIBLIOGRAPHIQUE	AGE SEXE	NATURE DE LA TUMEUR	INTERVENTION	TUMEUR trouvée ou non	RÉSULTAT THÉRAPEUTIQUE
	t. I, p. 1286-1292). — Remarks on the surgical treatment of cerebral tumours (*British M. J.*, 1893, t. II, p. 1365).	V.	Tumeur fibreuse comprimant l'hémisphère droit.	Trop volumineuse pour être enlevée.	Trouvée.	Mort de shock.
		VI.	Gomme méningée.	Ablation.	Trouvée.	Survie de deux ans ; récidive et dégénérations descendantes.
		VII.	Tumeur du lobe temporo-sphénoïdal.	Inextirpable par son volume.	Trouvée.	Survie de plusieurs mois pendant lesquels la céphalée disparaît et la vision s'améliore.
		VIII.	Tumeur comprimant le pédoncule cérébelleux moyen.	Trépanation décompressive de la fosse cérébelleuse gauche, puis, six mois après, de la droite.	Non trouvée.	Guérison des accidents pendant dix-huit mois, puis asthénie et mort.
		IX.	Tumeur de la partie moyenne de la frontale ascendante.	Trop volumineuse pour être enlevée.	Trouvée.	Survie de deux ans avec disparition des attaques et amélioration de l'hémiplégie.
		X.		Enlevée.	Trouvée.	Quatre heures après, mort par rupture d'un petit vaisseau

						de la poche et hémorragie ventriculaire.
58	HOOD, DONALD and KEETLEY, Five recent cases illustrative of cerebral surgery. Remarks. case III (*Lancet*, 1889, t. II, p. 594).	H. adulte.	Tumeur de la protubérance.	Trépanation exploratrice ; ponction aspiratrice.	Non trouvée.	Mort 2 jours après.
59-64	JABOULAY, 30 observations de chirurgie intra-cranienne (*Archives provinciales de Chirurgie*, 1893, t. I, p. 61, Obs. XI, XII, XIII, XIV, XV, XVI).	I. — H. 29 ans.	Tumeur de la corne sphénoïdale du ventricule gauche.	3 couronnes d'avant en arrière, sur la bosse frontale gauche ; l'incision de la dure-mère ne montre rien de particulier ; réimplantation des rondelles. 2 mois après, ablation d'une des rondelles qui fait souffrir le malade lorsqu'on appuie dessus.	Non trouvée.	Mort au bout d'un an 1/2.
		II.—F. 9 ans.	Tubercule de la face interne du cerveau au-dessus du corps calleux.	Ablation de 4 rondelles sur la région fronto-pariétale droite ; la dure-mère n'est pas ouverte.	Non trouvée.	Mort en 8 jours.
		III.--F. 18 ans.	Tumeur de la base, au niveau du chiasma.	3 couronnes de trépan sur la région rolandique droite ; incision de la dure-mère ; saillie du cerveau, qui est mou ; réapplication des rondelles.	Non trouvée.	Mort le 3e jour, avec hyperthermie.
		IV.--H. 22 ans.	Grosse tumeur sur le frontal et le pariétal gauche ; tumeur de la pie-mère, à son	Ligature temporaire préalable de la carotide externe ; seule la compression de la carotide interne fait affaisser les veines ; incision cruciale des téguments ; 5 à 600 gr. de sang ; incision	Non trouvée.	Mort pendant l'opération.

Nos d'ordre	INDICATION BIBLIOGRAPHIQUE	AGE SEXE	NATURE DE LA TUMEUR	INTERVENTION	TUMEUR trouvée ou non	RÉSULTAT THÉRAPEUTIQUE
			niveau, mais ne communiquant pas avec elle. Sarcome télangiectasique.	de la tumeur : immédiatement le cœur et la respiration s'arrêtent ; le malade revient à lui au bout de 3/4 d'heure ; on remet le doigt dans l'incision ; mort subite.		
		V.—H. 32 ans.	Fibrome (?) piemérien.	Travée volante en avant du sillon de Rolando gauche ; incision de la dure-mère ; en bas apparaît une masse chair d'huître ; 2 rondelles de trépan sont placées de ce côté ; l'incision durale est agrandie et la tumeur enlevée ; gaze iodoformée ; réapplication de la travée. 15 jours après, ablation d'une récidive ; hernie au point où la travée manque.	Trouvée.	Amélioration.
		VI.--H	Tumeur de l'hémisphère droit.	Travée volante sur la région rolandique droite ; incision de la dure-mère ; hernie cérébrale ; ponction sans résultat ; réapplication de la travée.	Non trouvée.	Mort le lendemain, avec 41°9.
65	JONES and MOORE, Tumor of the brain (*Nortwestern Lancet*, 1891, p. 316).	H.	Tumeur de la région motrice gauche.	Trépanation sur la région motrice gauche ; ablation d'une tumeur.	Trouvée.	Hémiplégie pendant 17 jours, puis guérison.
66	KAMMERER, A case of sarcoma of the dura-mater ; liga-		Sarcome de la dure-mère au niveau du pres-	Une première opération est interrompue, pour ne pas blesser le sinus ; 3 semaines après,	Trouvée.	Guérison parfaite.

	ture of the longitudinal sinus (*New-York med. Record*, 1889, t. II, p. 569).		soin d'hérophile.	résection de la tumeur; blessure du sinus, qui est forcipressuré; la pince, après tamponnement de la plaie, est enlevée; pas d'hémorragie ultérieure; 3 semaines plus tard, le sinus est ligaturé; la faradisation et la galvanisation de l'avant-coin ne donnent aucun résultat.		
67-69	KEEN, Three successfull cases of cerebral surgery; the removal of a large intra-cranial fibroma (*Am. J. of med. Sc.*, 1888, t. II, p. 339 et 452). — Five cases of cerebral surgery, Obs. IV, Trephining for cerebral tumor (*Am. J. of med. Sc.*, 1890, t. II, p. 231). — And MILLS, Jacksonian epilepsy; trephining; removal of small tumor and excision of cortex (*Am. J. of med. Sc.*, 1891, t. II, p. 587).	I. — H. 26 ans.	Fibro - sarcome de la région motrice moyenne gauche.	Large lambeau semi-elliptique, de 3 pouces 1/2 de diamètre; couronne de trépan de 1 pouce 1/2; après son ablation, difficile parce qu'elle est adhérente, on constate qu'il est nécessaire d'enlever une seconde couronne en arrière, puis d'élargir encore jusqu'à une étendue de 2 pouces 1/2 sur 3, pour mettre à nu toute la tumeur, qui avait fortement aminci l'os et était adhérente par sa face superficielle à la dure-mère, qui fut coupée tout autour, ce qui permet le décollement facile de la masse avec les doigts; ligature de quelques veines pie-mériennes; drainage au crin de la cavité; durée : 2 heures.	Trouvée.	Guérison.
		II. — H. 56 ans.	Gliome diffus de l'hémisphère droit.	Trépanation sur la région rolandique droite; crâne très épais; dure-mère tendue et dure; ouverture de la dure-mère; l'électrisation de la surface cérébrale, faisant fortement saillie,	Trouvée.	Mort 14 heures après l'opération.

Nos d'ordre	INDICATION BIBLIOGRAPHIQUE	AGE SEXE	NATURE DE LA TUMEUR	INTERVENTION	TUMEUR trouvée ou non	RÉSULTAT THÉRAPEUTIQUE
				fait trouver le centre de pronation du bras, qu'on cherchait; incision dans la substance cérébrale; on trouve, à 6 c. 3 au-dessous de la surface, probablement dans la partie antérieure du cerveau, une tumeur dont quelques fragments furent enlevés; l'opération ne put être poussée plus loin, à cause du grave état général.		
		III.—F. 27 ans.	Petit sarcome d'origine pie-mérienne au niveau du centre du bras, à droite.	Lambeau en fer à cheval; couronne de trépan de 1 p. 3/4 sur le centre de la région rolandique droite; on trouve une toute petite tumeur située sur la dure-mère et qui avait usé la face profonde de la couronne de trépan; elle fut enlevée avec une rondelle de dure-mère sous-jacente et l'on constata qu'elle avait très probablement son origine dans la pie-mère; exploration électrique de la surface cérébrale et excision du centre sous-jacent à la petite tumeur et correspondant du reste au signal symptome; à ce moment, abondante hémorragie arrêtée par ligature d'un vaisseau cérébral; drain à tra-	Trouvée.	Le drain est enlevé le 1er jour, le faisceau de crins le 3e; paralysie transitoire des membres du côté gauche; guérison définitive.

				vers la dure-mère et faisceau de crins au-dessus.		
70	KEETLEY, Five recent illustrative cases of cerebral surgery, remarks (*Lancet*, 1889, t. II). — Case III, Doubtful symptoms of intra-cranial suppuration associated with a history of injury and afterwards with discharge from the left ear exploratory trephining; death; disease of Pons Vasolii; growth.	G. 7 ans.	Tumeur du pont du Varole.	Incision semi-lunaire sur le temporal gauche; couronne de trépan de la dimension d'un shelling; ponction des lobes temporal et frontal sans résultat; replacement des fragments osseux.	Non trouvée.	Mort le 2e jour.
71	KEER, An interesting case of cerebral tumor (*Occidental medical Times*, 1890, p. 54).	H. 35 ans.	Gliome central de l'hémisphère gauche.	Couronne de trépan sur la région rolandique; ponction du cerveau sans résultat; replacement de la couronne osseuse.	Non trouvée.	Mort le 3e jour.
72	KELLER, Trephining in a case of actinomycosis of the brain (*British med. J.*, 1890, t. I, p. 709).	H. 45 ans.	Foyer d'actinomycose.	Trépanation sur la partie moyenne de la pariétale ascendante droite; incision de la dure-mère et du tissu cérébral; ablation de pus contenant des grains actinomycotiques.	Trouvée.	Guérison des symptômes et de la plaie; récidive; réouverture du foyer; mort; on trouve une poche non ouverte.

Nos d'ordre	INDICATION BIBLIOGRAPHIQUE	AGE SEXE	NATURE DE LA TUMEUR	INTERVENTION	TUMEUR trouvée ou non	RÉSULTAT THÉRAPEUTIQUE
73-74	KLEIN, Zwei Fœlle von kopfverletrungen, wo bei sich nach der noch sehr spœt und mit sehr verschiedenem Erfolge unternommenen Trepanation, eigenthümliche Erscheinungen darboten (*J. der Chirurgie und Angenh.*, 1821, II, Bd, p. 212).	I.— F. 38 ans.	A la suite d'un coup de poing sur la tête, céphalée extrêmement intense, ayant son point maximum au vertex ; hypertrophie d'une granulation de Pacchioni.	Trépanation ; on trouve la granulation énorme, ayant creusé un trou dans l'os ; on la laisse avec l'espoir qu'elle sera entraînée par la suppuration ; guérison pendant que la plaie suppure ; dès qu'elle se ferme, récidive ; nouvelle trépanation au bout d'un an.	Trouvée.	La céphalée, de localisée devient générale, puis disparaît pendant 8 ans.
		II.—H. 26 ans.	Céphalée localisée au siège d'un coup remontant à neuf ans.	Granulation qui a usé la couronne à sa face profonde.	Trouvée.	Mort d'hémorragie en 13 heures.
75	KOCHER *in* LANZ, Discussion on treatment of cerebral tumors (*British med. J.*, 1893, t. II, p. 1367).	I, II, III.	Tumeurs cérébrales.	Drainage palliatif des ventricules.		
76-77	LAMPIASI, Obs. I, *in* Contributo alla chirurgia cerebrale (*Boletino della Societa ital. di Chirurgia in*	I.	Gomme de la région motrice.	Trépanation et ablation.	Trouvée.	Guérison.
		II. — 2 ans.	Tubercule solitaire du lobe gauche du cervelet ; dilata-		Non trouvée.	Mort 4 jours après.

	Bologna, 1889, p. 181). — Obs. II, *in* COLELLA, Tumore del cerveletto con idrocephalia, trapanazione explorativa, morte (*La Psichiatria*, 1891), t. VIII, p. 261.		tion considérable des ventricules.			
78	LIMONT and PAGE, Trephining for cerebral tumor (*British med. J.*, 1889, t. II, p. 928).	F. adulte	Gliome de la région motrice gauche.	Trépanation ; ablation d'une grande partie de la tumeur.	Trouvée.	Amélioration, puis récidive de la tumeur.
79	LLOBET, Kyste hydatique du cerveau; résection temporaire et étendue de la voûte cranienne ; extirpation du kyste (*Revue de Chirurgie*, 1892, p. 970).	II. 13 ans.	Kyste hydatique de l'hémisphère gauche.	Un lambeau cutané, de 8 c. sur 10, avec un pédicule large de 3 c., situé à deux travers de doigt du pavillon de l'oreille, est dessiné; la division de l'os est commencée au polytritome et continuée au ciseau et au marteau; fracture du pédicule; la dure-mère était lisse et ne battait pas; une ponction à la seringue de Pravaz donne un jet de liquide limpide; incision de la dure-mère et du cerveau; évacuation de 260 gr. de liquide et extraction de la vésicule; excavation considérable dans l'hémisphère; la portion de substance grise qui la recouvrait était mince comme une	Trouvée.	Pendant la 1re nuit, grande quantité de sérosité par le tube; le 6e jour, enlevement des fils; lambeau osseux mobile; 6 mois après, disparition de tous les phénomènes, sauf diminution de la vision du côté droit et de la mémoire; lambeau osseux toujours mobile

Nos d'ordre	INDICATION BIBLIOGRAPHIQUE	AGE SEXE	NATURE DE LA TUMEUR	INTERVENTION	TUMEUR trouvée ou non	RÉSULTAT THÉRAPEUTIQUE
				feuille de papier; lavage à l'eau boriquée; drain; rabattement et sutures cutanées du lambeau ostéo-cutané.		
80	LLOYD *in* SUCKLING, Tumor of the brain (*Lancet*, 1887, t. II, p. 863).	F. 12 ans.	Gliome ayant envahi tout le lobe cérébelleux gauche et une partie du vermis.	1/6 de grain de morphine avant l'anesthésie; incision courbe de la protubérance occipitale à la base de l'apophyse mastoïde gauche; deux couronnes de 1 pouce furent enlevées, la pointe de la pyramide étant appliquée sur une ligne étendue de la protubérance occipitale à la pointe mastoïdienne, pour ne point blesser le sinus latéral; les angles osseux entre les orifices furent enlevés à la pince coupante, et, après arrêt de toute hémorragie, une incision cruciale fut faite à la dure-mère; le cervelet, de couleur plus foncée que normalement, fait hernie; une incision dans sa substance provoqua une hémorragie abondante et le doigt, introduit, constata que le tissu nerveux était partout ramolli; résection de substance cérébelleuse; suture de la dure-mère au catgut et de la plaie	Trouvée.	Collapsus post-opératoire de 12 heures; mort en 48 heures.

				extérieure au fil d'argent; petit drain jusqu'à l'orifice osseux.		
81	LUCAS-CHAMPIONNIÈRE, Sur une série de 20 cas de trépanation du crâne; innocuité de cette opération; 15 cas pour accidents cérébraux en dehors du traumatisme (*J. Méd. et Chir. pratiques*, 1888, p. 294, Obs. XI, p. 298).	H. 29 ans.	Hyperostose au niveau de la région motrice gauche.		Trouvée.	En peu de jours, le sujet ne boita plus, les mouvements de la main devinrent meilleurs et la parole plus facile.
82-86	MAC EVEN, Obs. I, *in* Cases illustrative of cerebral surgery (*Lancet*, 1885, t. I, p. 881). — Obs. II, *in* An address on the surgery of the brain and spinal cord (*British med. J.*, 1888, t. II, p. 302). — Obs. III, IV et V, *in* Discussion on treatment of cerebral tumours (*British med. J.*, 1893, t. II, p. 1367).	I. — F. 7 ans.	Tubercule de la pariétale ascendante gauche; tuberculose méningée.	Ablation.	Trouvée.	Guérison.
		II. — H. 35 ans.	Tubercule méningé au niveau de la frontale ascendante droite.	Ablation.	Trouvée.	Guérison.
		III.	Tubercules du cervelet.	Large ouverture de la fosse cérébelleuse et, 8 jours après, ablation de deux tubercules.	Trouvée.	Amélioration de tous les symptômes; récidive le 7e mois; mort le 9e, avec un petit tubercule dans la paroi du 4e ventricule.

Nos d'ordre	INDICATION BIBLIOGRAPHIQUE	AGE SEXE	NATURE DE LA TUMEUR	INTERVENTION	TUMEUR trouvée ou non	RÉSULTAT THÉRAPEUTIQUE
		IV.	Tumeur cérébelleuse.	Trépanation exploratrice.	Non trouvée.	Amélioration de tous les symptômes, sauf de l'amaurose.
		V.	Tumeur cérébelleuse.	Trépanation exploratrice.	Non trouvée.	Amélioration de tous les symptômes, sauf de l'amaurose; mort le 4e mois, de tuberculose pulmonaire.
87	MARKOE, Removal of a tumor from the brain (*Med. News*, 1887, t. II, p 550).	H. 25 ans.	Kyste avec cérébrome faisant saillie dans son intérieur.	Incision semi-circulaire avec centre 1 pouce 1/4 en avant de la bosse frontale gauche ; large couronne de trépan ; incision semi-circulaire de la dure-mère ; après qu'elle est rabattue apparaît une surface d'un bleu pâle, ayant l'aspect d'une paroi de kyste; le sac ouvert donne issue à une petite quantité de liquide transparent et montre dans son intérieur deux corps de volume inégal, accolés l'un à l'autre, plus foncés et résistants au toucher que des circonvolutions ; sans effort, elles sont désinsérées avec le manche du scalpel, ce qui met à nu, en un point, du tissu cé-	Trouvée.	Excitation et céphalée pendant quelques jours; 33 jours après l'opération, il n'y avait pas eu de retour des convulsions.

				rébral d'aspect normal ; pas d'hémorragie ; sutures de la dure-mère et du lambeau.		
88	MAUDSLEY, A case of cerebellar disease in which an exploratory trephining and removal of diseased brain substance was followed by good results (*Tr. of Intercolonial medical congress of Australasia*, 1889, p. 113).	H. 30 ans.	Gliome cérébelleux (?).	Trépanation au niveau du cervelet; os épais ; dure-mère très saillante ; dès qu'elle est incisée, le cervelet fait hernie, très ramolli ; une aiguille enfoncée vers le rocher ne ramène pas de liquide ; le doigt sent un noyau néoplasique fixé à l'os temporal ; le foyer opératoire fut alors laissé de côté, une petite couronne de trépan appliquée sur la région occipitale et le ventricule ponctionné ; pas de liquide ; replacement de la rondelle ; fermeture avec drain de la plaie postérieure. Chloroforme avec 1/4 de grain de morphine en injection sous-cutanée.	Trouvée.	Depuis, pas de retour des douleurs ni des vomissements.
89	MAUNSELL, Subtenorial hydatid tumour removed by trephining ; recovery (*New Zealand med. Journ.*, 1889, t. II, p. 151-156, 2 pl.).	H. 18 ans.	Kyste hydatique des méninges, situé sous la tente du cervelet, de 4 pouces de long sur 3 de large.	Trépanation sur l'hémisphère gauche du cervelet ; on trouve et on enlève un kyste hydatique situé sous la tente.	Trouvée.	Guérison avec persistance de la cécité.
90	MERCANTON et COMBE, Tumeur cérébrale; trépanation	F. 12 ans.	?	Partie clinique de l'observation seule publiée.		

Nos d'ordre	INDICATION BIBLIOGRAPHIQUE	AGE SEXE	NATURE DE LA TUMEUR	INTERVENTION	TUMEUR trouvée ou non	RÉSULTAT THÉRAPEUTIQUE
	(*Revue médicale de la Suisse romande*, 1889, p. 486).					
91	MORSE, Tumor of the brain; trephining (*Pacific med. J.*, 1891, p. 217).	H.	Sarcome à cellules rondes du tiers inférieur du sillon de Rolando.	Trépanation sur la partie antérieure de la bosse pariétale droite; agrandissement de l'ouverture; on trouve un kyste, qui est évacué.	Trouvée.	Environ 20 convulsions en quelques heures; le lendemain, paralysie complète du membre supérieur gauche; mort le surlendemain.
92	MUDD, Echinococcus multilocularis of the brain; swelling on the right rolandic region; hemiparesis with tremor; left sided hemianopsia; choked disk; removal of an echinococcus cyst; hernia cerebri accompanied by hight temperature; disappearance of both by	H. 12 ans.	Kystes hydatiques de la région rolandique droite.	Lambeau ovale sur la région temporale droite; résection de l'os au ciseau; la dure-mère ne présente de battements ni à la vue ni au toucher; après son incision s'écoule un liquide clair, aqueux; l'ouverture fut agrandie et il sortit par l'orifice un kyste vide, puis un certain nombre d'autres; enfin, on aperçut, à la partie la plus profonde de la cavité, une membrane transparente, qu'on ponctionna, croyant que c'était la paroi d'un autre kyste; mais c'était probablement l'é-	Trouvée.	Écoulement abondant de liquide céphalo-rachidien; 2 ou 3 jours après l'opération, il se forme une hernie cérébrale, qui, ponctionnée à plusieurs reprises, donne du liquide céphalo-rachidien; drainage continué 37 jours;

	pressure ; complete recovery (*Am. J. of med. Sc.*, 1892, t. I, p. 412).			pendyme ventriculaire ; en tout cas, le ventricule gauche fut ouvert. L'excavation produite fut débarrassée, avec une curette mousse, des lambeaux de paroi kystique qui lui adhéraient ; cependant, les parois ne revinrent pas sur elles-mêmes ; la cavité occupait les 2/3 inférieurs de la région rolandique ; elle fut drainée, jusqu'au ventricule largement ouvert, à la gaze iodoformée ; replacement du lambeau et sutures de l		à ce moment, la plaie est rouverte, la hernie ponctionnée sans résultat ; pansement compressif ; sorti guéri de l'hôpital le 47e jour.
93	NAUNYN, Valeur diagnostique et thérapeutique de la ponction du canal rachidien d'après la méthode de Quincke, Congrès de médecine interne de Wiesbaden, 1893 (*Semaine médicale*, 1893, p. 191).			Ponctions lombaires ; pression de 500 à 700 millim. d'eau.		Amélioration.
94	NICHOLSON, Discussion on treatment of cerebral tumours (*British. med. J.*, 1893, t. II, p. 1367).		Tumeur du lobe cérébral gauche.	Trop volumineuse pour être enlevée.	Trouvée.	Suivie 4 mois.
95	NIXON, Successful	II.	Tumeur cartila-	Os très épaissi ; ablation partielle	Trouvée.	Mort d'hémor-

Nos d'ordre	INDICATION BIBLIOGRAPHIQUE	AGE SEXE	NATURE DE LA TUMEUR	INTERVENTION	TUMEUR trouvée ou non	RÉSULTAT THÉRAPEUTIQUE
	case of trephining for cerebral neoplasm (*Medical Press and circular*, 1892, t. I, p. 207). Renseignements complets *in* NIXON, Tumour of the brain (*British med. J.*, 1893, t II, p. 1276).	28 ans.	gineuse s'attachant au sinus longitudinal et comprimant la partie supérieure de la région motrice droite.	de la masse.		ragie secondaire, 1 mois après l'opération.
96	OPPENHEIM und KOHLER, Casuistiches Beitrag zum kapitel der Hirchirurgie (*Berliner klin. Wochenschrift*, 1891, p. 728).	H. adulte	Gliome de la région motrice droite, partie moyenne.		Trouvée.	6 mois après, retour de la motilité des doigts et de la face ; le 8e, nouvelle attaque d'épilepsie, qui se répète les mois suivants; fin novembre, hémiplégie gauche ; mort le 11e mois.
97	PARKER, Case of cerebral tumour, successfully removed by trephining (*British med.*	H. 38 ans.	Gomme méningée, encapsulée, du volume d'une noix.	Couronne de trépan de 1 pouce 1/2 ; énucléation d'une tumeur ronde s'enfonçant dans le cerveau et adhérente à la dure-mère ; quelques sutures.	Trouvée.	Drainage ; à partir du 3e jour, hernie du cerveau. Guérison suivie quatre

	J., 1889, t. II, p. 1212); et Discussion on treatment of cerebral tumours (*British med. J.*, 1893, t. II, p. 1367).					ans, sans accidents cérébraux.
98	PARRY, Case in which a tumour was removed from the cerebellum of a child which suffered from hydrocephalus (*Glasgow med. Journ.*, 1893, t. II, p. 36).	G. 5 ans 1/2.	Tubercule de la partie postérieure du lobe gauche du cervelet.	Incision de l'apophyse mastoïde à la protubérance occipitale externe, et une autre de ce point, longitudinale et médiane; syncope; ablation d'une rondelle d'os; incision de la dure-mère, apparition de la tumeur; une bonne partie est enlevée à la curette de Vollkmann, de manière à supprimer la pression sinusale.	Trouvée.	Pas de renseignements post-opératoires.
99	PARRY DAVENPORT, A case of hydatid of the brain (*Australasian med. Gazette*, 1892, p. 315).	G. 15 ans.	Kyste hydatique de l'hémisphère droit, datant de 8 mois.	Rabattement d'un lambeau semi-lunaire et ablation d'une rondelle sur la partie supérieure du sillon de Rolando; incision de la dure-mère saillante; l'enfoncement d'un trocart à moins de 1/2 pouce donne du liquide clair, et l'agrandissement de l'orifice avec une pince dilatatrice montre et permet d'enlever une paroi de kyste collabé; symptômes de collapsus; la poche est saupoudrée d'iodoforme; pansement iodoformé.	Trouvée.	Plaie guérie par 1re intention; le 3e jour, petite hernie du cerveau, qui disparaît le 15e; le 19e jour, la température s'éleva; mort subite le 20e. Le kyste occupait le centre de l'hémisphère droit; l'ouverture était au niveau de la frontale ascen-

Nos d'ordre	INDICATION BIBLIOGRAPHIQUE	AGE SEXE	NATURE DE LA TUMEUR	INTERVENTION	TUMEUR trouvée ou non	RÉSULTAT THÉRAPEUTIQUE
						dante, très amincie, ainsi que la pariétale ascendante ; la cavité était en partie remplie de liquide cérébro-spinal, contenant des débris de tissu cérébral ramolli.
100-101	PÉAN, Obs. I, *in* Épilepsie partielle déterminée par une tumeur cérébrale siégeant au niveau de la zone motrice ; trépanation ; ablation de la tumeur ; disparition des accidents (*Gazette des Hôpitaux*, 1889, p. 299). — Obs. II, *in* Epilepsie partielle symptomatique d'un angiome intra-cranien des méninges ; trépa-	I. — H. 28 ans.	Fibro-lipome de la pie-mère au niveau de la zone motrice.	Incision en ∩ au niveau de l'extrémité supérieure du sillon de Rolando ; la couche osseuse est enlevée au polytritome et à la pince emporte-pièce ; la dure-mère, mise à nu et saine, est incisée crucialement ; la pie-mère se montre traversée par une grosse veine qui coupe le champ opératoire ; en avant, sa transparence est normale, tandis qu'en arrière elle est jaunâtre et un peu bombée ; elle est excisée circulairement et l'on constate qu'elle adhère à une tumeur d'un blanc jaunâtre et qui est enlevée par morcellement,	Trouvée.	Dès le lendemain de l'opération, les crises épileptiques, qui étaient au nombre de 37 par nuit, tombèrent à 6 ; parésie passagère du côté droit ; au bout de 15 jours et depuis, guérison définitive.

	nation, ablation de la tumeur; guérison (*Bull. Acad. Méd.*, 1891, 3e S., t. XXV, p. 881-883).			sans que la substance cérébrale soit notablement intéressée ; drain dans la cavité de la tumeur; suture au catgut de la dure-mère et des téguments au crin de Florence.		
		II.—H. 15 ans.	Angiome des méninges sur la région motrice droite.	Ablation.	Trouvée.	Guérison.
102-103	PILCHER. Obs. I, Contribution to the surgery of cerebral tumors (*Annals of Surgery*, 1889, t. I, p. 161). — PILCHER and DANA, Tumor of the brain (*New-York Medical Record*, 1889, t. I, p. 93).	I.—H. 33 ans.	Tumeur du lobe	Incision en ∩, couronnes de trépan; abrasion des angles intermédiaires; tous les fragments sont conservés dans de l'eau bouillie tiède; la dure-mère, qui fait saillie, est incisée sur les 3/4 de sa circonférence, à 3/6 de pouce de l'orifice osseux ; le cerveau fait brusquement hernie; agrandissement de l'orifice par une autre couronne en avant et incision de la dure-mère; la palpation et les ponctions ne donnent aucun résultat ; la partie saillante du cerveau qui ne peut être réduite est abrasée au niveau de l'orifice osseux; ligature au catgut de quelques vaisseaux pie-mériens; suture de la dure-mère; replacement des pièces osseuses; drains de caoutchouc.	Non trouvée.	Choc : digitale, alcool; mort au bout de 38 heures ; on trouve une abondante hémorragie dans l'espace sous-arachnoïdien, à la base, « due sans doute à ce que l'une des ponctions avait piqué quelque vaisseau dans la profondeur de la scissure de Sylvius. »
		II.	Gliome du lobe frontal gauche, s'étendant	Trépanation au niveau de l'ancien traumatisme.	Non trouvée.	Mort d'arrêt de la respiration.

Nos d'ordre	INDICATION BIBLIOGRAPHIQUE	AGE SEXE	NATURE DE LA TUMEUR	INTERVENTION	TUMEUR trouvée ou non	RÉSULTAT THÉRAPEUTIQUE
			au corps calleux ; ancien traumatisme cranien.			
104-105	POIRIER, Obs. I, *in* Chirurgie du cerveau (6e Congrès français de chirurgie, 1892; *Mémoires*, p. 663). — Obs. II, *in Traité d'anatomie médico-chirurgicale*, 1er fasc., p. 65.	I. — H. 34 ans.	Angiome sous-cortical de la région rolandique droite.	Ouverture à la gouge et au maillet, au niveau de la zone rolandique droite; les circonvolutions mises à nu sont fluctuantes et présentent un piqueté rouge ; une ponction retire du sang veineux; l'agrandissement de l'orifice de la ponction permet d'extraire une tumeur rougeâtre dont l'extirpation laisse une large cavité ; drainage, sutures.	Trouvée.	Guérison suivie 7 mois.
		II. — F.	Tumeur de la base, grosse comme une orange.	Une trépanation faite dans la région rolandique mit largement à nu la substance cérébrale; aucune tendance à la hernie.	Non trouvée.	Mort de cachexie au bout de 15 jours.
106-107	POSTEMPSKI, Obs. I, *in* SCIAMIANNA e POSTEMPSKI, Tumor endocranico, estirpazione; guarigione (*Archivio di Psichiatria*, 1891, t. XII,	I. — H. 58 ans.	Endothéliome alvéolaire pie-mérien au niveau du sillon de Rolando.	Incision en ∩; méninges normales; à la partie antérieure de l'orifice, consistance plus grande; l'orifice est agrandi en bas et en avant; incision des méninges : on trouve la tumeur sur le sillon de Rolando; elle est d'origine pie-mérienne, rose,	Trouvée.	Guérison.

	p. 401-409). — Obs. II, *in* Postempski, Chirurgia del cranio e dell cerveletto (*Archivio ed atti della Societa italiana di Chirurgia*, 1892, p. 21).	II.—II. 22 ans.	Tumeur probable.	moïle; l'extirpation détermine une hémorragie abondante; tamponnement iodoformé. Incision allant de la pointe mastoïdienne à la protubérance occipitale; trépanation au niveau du cervelet; incision des méninges; issue d'une grande quantité de liquide céphalo-rachidien; hémorragie très abondante; lavage au sublimé et tamponnement à la gaze iodoformée; le 3e jour, le tamponnement est remplacé par une plaque de celluloïd qui se déplace au bout de quelques jours et qu'on doit enlever; au bout de 2 mois, l'opération, qui avait été faite du côté gauche, est répétée du côté droit; on trouve le vermis d'une consistance plus grande qu'à l'ordinaire; tumeur (?).	Non trouvée.	Amélioration de quelques symptômes.
108	Quincke, Die Lumbalpunction der Hydrocephalus (*Berliner klinische Wochenschrift*, 1891, p. 930 et 965).	H. 25 ans.	Cysto-sarcome comprimant le côté droit du bulbe.	Ponction au-dessous du 3e arc lombaire; pression, 500 c.; en une heure, 108 c. c.; amélioration des vertiges, puis retour des symptômes; 6 mai, ponction de 63 c. c. pr. 680; pas d'amélioration; 9 mai, violentes douleurs de tête, sensation d'engourdissement dans les bras et les jambes; mort; une ponction lombaire faite sur le champ donne 350 c. c.	Non trouvée.	Mort.

Nos d'ordre	INDICATION BIBLIOGRAPHIQUE	AGE SEXE	NATURE DE LA TUMEUR	INTERVENTION	TUMEUR trouvée ou non	RÉSULTAT THÉRAPEUTIQUE
109	RANNIE, A case of trephining for cortical brain lesion, giving use to epileptiform scizures and paralyses, affecting, mainly, left face and left upper extremity (*British med. J.*, 1888, t. I, p. 1057).		Gomme de la dure-mère au niveau des centres du bras et de la face sur l'hémisphère droit.	Incision cruciale des parties molles; trépanation au niveau de la frontale ascendante droite, de 1 pouce; l'ouverture de la dure-mère donne quelques gouttes de pus, provenant du centre d'une gomme dégénérée sous-jacente; 2e couronne de trépan en arrière et ablation complète de la lésion; excision d'une petite partie du cerveau; drainage.	Trouvée.	Guérison.
110	REYNIER, Épilepsie jacksonienne produite par un glioma siégeant dans la substance corticale à l'extrémité inférieure du sillon prérolandique; ablation de la tumeur; guérison (*Congrès fr. Chirurgie*, 1891, t. V, p. 110-116).	G 10 ans. 1/2.	Gliome kystique superficiel de la partie moyenne de la frontale ascendante.	Incision cruciale à la partie inférieure de la région rolandique; couronne de trépan; agrandissement avec la pince-trépan de Farabeuf; en bas, l'os est plus cassant, plus vasculaire; après incision de la dure-mère, on remarque à ce niveau une tumeur transparente grisâtre, que l'on sépare avec une spatule de la surface des circonvolutions; en avant, elle cesse d'être isolable et sa paroi superficielle est seule excisée; rapprochement au catgut des bords de la dure-mère; petit drain dans l'angle inférieur de la plaie; 5 mois après, nouvelle opéra-	Trouvée.	Guérison.

				tion; la tumeur, qui a le volume d'une grosse noix, est mise complètement à découvert; pendant qu'on essaye de la séparer du cerveau, elle se crève et laisse échapper son contenu; résection de la paroi superficielle et abrasion de la paroi profonde à la curette; hémostase cérébrale avec une éponge cocaïnée et en liant un petit vaisseau de la surface; anesthésie difficile.		
111	RICHARDSON and WALTON, Contribution to the study of cerebral surgery, based on an operation for the removal of a tumor (*The Am. J. of med. Sciences*, 1893, t. II, p. 629).	H. 40 ans.	Gliome lobulé de la région pariétale gauche, en partie encapsulé.	Éther; incision en ∩, ouverture avec une couronne de trépan, 3/4 de pouce en arrière et au-dessous de l'éminence pariétale, 2 pouces en arrière du sillon de Rolando; agrandissement à la pince emporte-pièce; dure-mère tendue sans battements; surface cérébrale granuleuse; exploration infructueuse; sutures et drainage iodoformé.	Non trouvée.	Amélioration passagère, puis aggravation, et mort le 59e jour.
112	RODGERS, Tumor of the brain (*Times and Register*, 1888, t. II, p. 343).		Gliosarcome de la région occipitale.	Ablation; hémorragie considérable en enlevant la partie postérieure de la tumeur.	Trouvée.	Un mois après, le malade quitte l'hôpital, non amélioré fonctionnellement.
113	SANDS, Brain tumor (*Philadelphia med. News*, 1883, t. I, p. 1).	F. 39 ans	Gomme méningée au niveau de la parié-	Trépanation à ce niveau, siège d'une ancienne fracture; dure-mère non ouverte.	Non trouvée.	Mort de shock.

Nos d'ordre	INDICATION BIBLIOGRAPHIQUE	AGE SEXE	NATURE DE LA TUMEUR	INTERVENTION	TUMEUR trouvée ou non	RÉSULTAT THÉRAPEUTIQUE
			tale ascendante gauche.			
114	SACRÉ, Trépanation pour un kyste du cerveau (*Journ. de Médecine, de Chirurgie et Pharmacie de Bruxelles*, 1890, p. 738).		Kyste.	Trépanation, ouverture et drainage.	Trouvée.	Guérison.
115	SAHLI, Discussion on treatment of cerebral tumours (*British. med. J.*, 1893, t. II, p. 1367).	I.	Tumeur cérébrale.	Drainage palliatif des ventricules.		
116	SCIAMANNA, Tumore endocranico ; estirpazione (*Bull. di R. Accad. med. di Roma*, 1885-86, t. XI, p. 75).	II. 46 ans.	Gliome du centre ovale droit et de l'écorce du lobe temporal jusqu'aux tubercules quadrijumeaux ; ancien traumatisme cranien.	Trépanation au niveau de l'ancien traumatisme (région fronto-pariétale droite).	Non trouvée.	Mort 2 jours après.
117	SEVERIN, *De medicina efficaci*, lib. I, part. II. *Chir. quæ*		Douleurs insupportables à la tête.	On découvrit sous l'os une excroissance fongueuse qui fut détruite.	Trouvée.	Guérison des violentes douleurs.

	ad ossa permet, cap. III.					
118	SPRINGTHORPE, Two brain cases, Case I (*Australian med. Journ.*, 1890, p. 509).	G. 13 ans.	Gliome hémorragique du vermis.	Trépanation par Fitz Gerald au niveau du lobe droit du cervelet.	Non trouvée.	Issue d'une quantité considérable de liquide séreux clair, venu du centre du lobe cérébelleux dilaté.
119-122	STARR ALLEN, *Brain surgery*; in-8°, 1893, chap. VI. — Trephining for tumor of the brain. — Case XXI, p. 228, Sarcoma of the left-frontal lobe, mental and motor symptoms; successful localization and removal; subsequent death. — Case XXII, p. 241, Fibro-sarcoma of the cerebellum and pons Varolii; staggering away from the side of the tumor; operation; death. — Case XXIII, p. 245, Glioma of the ce-	I. — II. 40 ans.	Sarcome cortical du pied des deux premières frontales et de la frontale ascendante.	Opération par Mac Burney, le 23 janv. 1891; éther; incision semi-elliptique à centre situé au niveau du pied de la 2me frontale, siège supposé de la tumeur; hémorragie très abondante; couronne de trépan et agrandissement à la pince emporte-pièce jusqu'à 2 c. sur 1 c. 3/4; dure-mère épaissie et pâle, mais présentant des battements normaux; hémorragie diploïque arrêtée en fermant les orifices avec de petits fragments d'éponge; incision curviligne de la dure-mère : elle était adhérente à la surface cérébrale sous-jacente, rouge et très vasculaire; il semblait, au début, que ce fût du tissu cérébral congestionné, mais, comme la consistance était considérable, une incision fut faite et conduisit sur une capsule :	Trouvée.	Choc, et, malgré des injections hypodermiques et rectales excitantes, une large infusion veineuse de solution salée, la mort survint 8 heures après l'opération.

Nos d'ordre	INDICATION BIBLIOGRAPHIQUE	AGE SEXE	NATURE DE LA TUMEUR	INTERVENTION	TUMEUR trouvée ou non	RÉSULTAT THÉRAPEUTIQUE
	rebellum, characteristic staggering; operation; death. — Case XXIV, p. 247, Glioma of the cerebellum; staggering to the left; rightcranial nerves palsies;operation; successful removal of the tumor. (Renseignements supplémentaires dus à l'auteur.)	II.—II. 30 ans.	Gliosarcome comprimant la partie antéro-inférieure de l'hémisphère gauche du cervelet et la partie gauche du point de Varole. Limites bien distinctes du tissu cérébelleux sans encapsulement.	la surface exposée faisait partie d'une tumeur s'étendant de tous les côtés au delà de l'orifice osseux, et qui, bien environnée d'une capsule, fut facilement énucléée ; elle était ovalaire,de 3 pouces 1/2 de long sur 1 p. 3/4 ; la cavité produite qui saignait abondamment fut tamponnée à la gaze iodoformée ; suture partielle du lambeau. Opération par Mac Burney, le 3 déc. 1891 : incision courbe à sommet au niveau de la ligne courbe occipitale supérieure ; rabattement sous-périosté du lambeau ; ouverture cranienne de 1 pouce 1/2 de diamètre au ciseau et au maillet ; saillie considérable de la dure-mère ; rabattement d'un lambeau de dure-mère ; saillie de la substance cérébelleuse ; à l'aspect et au palper fait jusque sous le bord de l'orifice osseux, le cervelet paraît normal; résection de la partie herniée; hémorragie légère ; sutures de la dure-mère et des parties molles.	Non trouvée.	Après une guérison parfaitement aseptique, mort le 12e jour, dans le coma.

		III.—F. 7 ans.	Gliosarcome sous-cortical du vermis, avec un kyste central.	Opération par Mac Burney, le 29 déc. 1891 : éther ; incision en fer à cheval sur la moitié droite de l'occipital ; la limite supérieure de l'incision passait un peu au-dessous de la suture occipito-pariétale. Au ciseau et au maillet, ouverture qui est agrandie à la pince emporte-pièce, autant que le permettent les sinus ; la dure-mère fait saillie, mais paraît normale ; elle est rabattue ; surface cérébelleuse normale ; l'examen des faces latérale et inférieure du cervelet ne donne aucun renseignement ; une aiguille aspiratrice, introduite à 1/2 pouce de la ligne médiane et parallèlement à la base du cerveau, ouvre un kyste d'où s'écoulent 2 drachmes de liquide séreux clair ; une 2me ponction ne retrouve plus le kyste et les lambeaux sont rabattus.	Non trouvée,	Après guérison aseptique, sans accidents, mort le 6e jour, dans les convulsions.
		IV.—G. 10 ans.	Gliosarcome non encapsulé du lobe cérébelleux droit.	Le 15 mars 1893, opération par Mac Burney : ouverture sur la moitié droite de l'occipital, comme dans les cas précédents ; la dure-mère est bleuâtre ; son incision ouvre un kyste contenant 1 drachme de liquide jaune grisâtre ; il faisait partie d'une tumeur qu'on ne peut atteindre qu'en réséquant une	Trouvée.	Shock considérable ; stimulants répétés. Amélioration passagère. A partir du 10e jour, le malade s'affaiblit, devint comateux. La tem-

Nos d'ordre	INDICATION BIBLIOGRAPHIQUE	AGE SEXE	NATURE DE LA TUMEUR	INTERVENTION	TUMEUR trouvée ou non	RÉSULTAT THÉRAPEUTIQUE
				partie de la substance cérébelleuse saine ; curetage du tissu néoplasique, très ramolli ; la masse n'avait pas de capsule, mais parut, à la fin de l'opération, bien complètement enlevée ; on atténue l'hémorragie avec des éponges, puis on laisse la cavité se remplir de sang et l'on introduit un drain de caoutchouc ; durée totale : une heure.		pérature s'éleva à 104, le pouls devint rapide et faible, et le 14e jour, la mort survint dans les convulsions ; l'autopsie montra que la tumeur n'avait été que partiellement enlevée. La partie antéro-supérieure du lobe droit du cervelet, que l'on n'avait pu atteindre pendant l'opération, était occupée par une masse gliomateuse de 4 × 5 × 3 centimètres. Plaie absolument aseptique.
123	Stuglitz and Gerster, Report of a	H. 25 ans.	Kyste sous-cortical au niveau	Large ouverture du crâne au niveau du centre du bras ; aussi-	Trouvée.	Guérison.

	case of cystic tumor of the brain; operated upon with success (*Am. J. of med. Sc.*, 1893, t. I, p. 621).		du centre du bras.	tôt apparaît une zone de dure-mère distincte des parties environnantes par sa couleur grisâtre; l'application des deux pôles d'une petite batterie faradique permet de déterminer en ce point le centre de la main et des doigts ; ouverture cruciale de la dure-mère ; écorce d'aspect normal; la ponction du cerveau donne issue à du liquide séreux, et le doigt, introduit après incision dans la cavité, constate qu'il s'agissait d'un kyste à paroi adhérente; résection de la substance grise correspondant au centre malade. Pas de shock; au bout de quelque temps, insinuation sous le lambeau d'une plaque d'or, destinée à empêcher les adhérences.		
124	STOKER, NUGENT and CARROLL, Tumour in the superior parietal lobule on the right side, which was diagnosticated and operated on without success, the patient dying three weeks after operation (*Du-*	H. 42 ans.	Sarcome à petites cellules de la partie postérieure du lobule pariétal droit.	Lambeau en ∩; deux couronnes de trépan de 1 pouce et ablation à la pince coupante de la partie intermédiaire ; quand la dure-mère fut incisée, le cerveau bomba fortement ; le centre de la jambe, puis le reste de la région motrice furent explorés avec un trocart, sans résultat ; sutures de la dure-mère.	Non trouvée.	Mort au bout de 20 jours; arachnoïdite séreuse.

Nos d'ordre	INDICATION BIBLIOGRAPHIQUE	AGE SEXE	NATURE DE LA TUMEUR	INTERVENTION	TUMEUR trouvée ou non	RÉSULTAT THÉRAPEUTIQUE
	blin J. of med. Sc., 1890, t. XC, p. 292-299).					
125	THOMAS and BARTLETT, Tumor of the brain; operation; death (*Tr. Amer. Inst. Homœop.*, 1889, p. 464).		Sarcome subdural.	Lors de la résection du crâne, une pointe conique d'os fut trouvée pénétrant à travers la dure-mère; au-dessous de celle-ci, large tumeur qui lui adhérait, d'une surface de 3 pouces 1/2 sur 2 p. 1/2; elle fut enlevée; au-dessous, les circonvolutions étaient affaissées et ramollies.	Trouvée.	Mort 2 jours après; cavité remplie d'un caillot et cerveau ramolli tout autour.
126	TIETZE, Vorstellung eines kranken mit corticaler Epilepsie; temporœre Schœdelresektion, Extirpation zweier Cysticerken aus dem motorischen Rindengebiet; Besserung der nervœsen Erscheinungen (*Centralblatt f. Chir.*, 1893, p. 850).	H. adulte.	Il y a 18 ans, traumatisme du côté gauche du crâne. Depuis plusieurs années, crises d'épilepsie corticale, suivies de parésie du bras droit, d'abord intermittente, puis permanente, d'aphasie motrice et enfin de paralysie faciale.	Lambeau ostéo-cutané. On trouve deux cysticerques, l'un enfoncé jusque dans le tissu sous-cortical de la partie moyenne de la circonvolution préfrontale, l'autre comprimant superficiellement son tiers inférieur; fermeture complète de la plaie.	Trouvée.	Passagèrement, hébétude et aphasie complète, avec paralysie du bras droit; puis guérison de ces accidents et diminution considérable du nombre des crises.

126	TWYNAM, Tumor of the brain (*Australiasan med. Gazette*, 1892, p. 187).	H. adulte.	Tumeur comprimant la faux du cerveau.	Trépanation sur la région motrice droite.	Non trouvée.	Mort en quelques jours.
127-128	VERCO, Obs. I, Hydatid of the brain, removal by operation; death after four days. (*Tr. of Intercolonial medical Congress of Australasia*, 1889, p. 376). — Obs. II, Cerebral hydatid (*Tr. of intercolonial medical Congress of Australasia*, 1893, p. 383).	I. — G. 10 ans.	Kyste hydatique du lobe frontal droit.	Éther ; après résection dans la région temporale droite de l'os légèrement proéminent, la dure-mère fait saillie ; puis, lorsqu'elle est incisée crucialement, le cerveau ; une canule aspiratrice pénètre dans une cavité ; écoulement de liquide séreux, qui brusquement s'arrête; une pince est introduite le long de la canule et le trajet dilaté en l'ouvrant; le doigt pénètre dans une énorme cavité renfermant des kystes non rompus; le liquide fut évacué en penchant la tête, et les petits kystes par une irrigation faite dans la cavité mère à l'aide d'un cathéter; enfin, la paroi de la poche principale se présenta à l'orifice; elle put être extraite à son tour : elle pouvait contenir 16 onces de liquide ; le tissu cérébral qui recouvrait la paroi superficielle de la cavité ne s'affaissait pas, sans doute par suite d'adhérences secondaires ; drains dans la poche ; incision du lambeau à son centre, pour lui	Trouvée.	Le tube sort du kyste et vient se placer sous le crâne; la cavité était presque comblée par l'œdème cérébral ; un drain plus petit est placé, puis définitivement enlevé au bout de 2 jours ; mort.

Nos d'ordre	INDICATION BIBLIOGRAPHIQUE	AGE SEXE	NATURE DE LA TUMEUR	INTERVENTION	TUMEUR trouvée ou non	RÉSULTAT THÉRAPEUTIQUE
				donner passage ; pansement iodoformé.		
		II.—G. 9 ans.	Depuis 2 ans, perte des forces du bras droit, puis de la jambe droite; légère paralysie faciale droite; tête très grosse : 22 pouces de circonférence au-dessus des oreilles; saillie manifeste du crâne à gauche, commençant tout près de la suture sagittale, s'étendant jusqu'à 1 pouce au-dessus de l'oreille et venant se perdre 1 pouce 1/2 en avant et au-dessus de l'angle gauche du frontal; le point le plus	Couronne de trépan, 4 pouces au-dessus du méat, os extrêmement mince, presque sans diploé; incision marginale de la dure-mère; une ponction dans le cerveau donne du liquide clair; la couche de tissu cérébral n'était pas plus épaisse qu'un shelling et la poche du kyste fut facilement enlevée avec des pinces; il n'y avait pas de vésicules filles, mais une multitude de petits corps blancs, gros comme une tête d'épingle et qui furent assez difficilement extraits de la cavité cérébrale à la partie profonde de laquelle ils tendaient toujours à tomber; il fallut retourner complètement la tête pour les faire sortir; c'étaient des coques de scolex ; drain; dure-mère suturée tout autour; rondelle divisée en 4 fragments et replacée; sutures des parties molles, avec passage pour le drain.	Trouvée.	Déviation conjuguée de la tête et des yeux à gauche, paralysie du bras droit ; pas de connaissance ; pansement mouillé de sérosité à peine sanglante; mort 9 heures après l'opération, avec une température de 106° F. et pouls 220 ; un peu au-dessous du point trépané, la pie-mère était adhérente à la dure-mère ; le doigt introduit dans la cavité cérébrale pénétrait jusqu'au ventricule ; la cavité

			saillant se trouve à 3 pouces 3/4 au-dessus du méat ; kyste hydatique.			occupait la partie inférieure du lobe frontal et avait gagné la surface au niveau de la scissure de Sylvius ; elle était limitée par une fine membrane adventice.
129	WALKER, Brain surgery, with report of eleven cases (*Medical and surgical Reporter*, 1890, t. II, p. 213). — Case IX, Tumor of the brain ; operation ; death.	H. 14 ans.	Sarcome kystique, adhérent au sommet du rocher gauche et comprimant le bulbe.	Opération exploratrice sur la frontale ascendante gauche.	Non trouvée.	Mort en quelques heures
130-132	WEIR, Obs. I, *in* WEIR and BIRDSALL, Large sarcoma of the brain, causing hemianopsia from the occipital lobe (*Med. News*, 1887, t. I, p. 421). — Obs. II, *in* WEIR and AMIDON, Report of four-mouth operative work at the New-	I. — II. 42 ans.	Sarcome à petites cellules, diffus, du poids de 140 gr.	Lambeau de 3 pouces sur 3, à sommet au niveau de la moitié droite de la ligne courbe supérieure, à base empiétant sur le pariétal gauche ; 2 couronnes de trépan et ablation à la pince coupante de la partie intermédiaire ; la dure-mère, de couleur très foncée, est incisée en demi-cercle dans la partie externe de l'orifice ; mais la partie interne n'est pas touchée à cause des sinus longitudinal et transverse ; alors, la tumeur	Trouvée.	Pouls petit à la fin de l'opération ; matelas chaud, injections sous-cutanées d'alcool ; le pouls se relève, puis s'affaiblit, en même temps que le pansement est traversé par le sang ; injection

Nos d'ordre	INDICATION BIBLIOGRAPHIQUE	AGE SEXE	NATURE DE LA TUMEUR	INTERVENTION	TUMEUR trouvée ou non	RÉSULTAT THÉRAPEUTIQUE
	York Hospital (*Annals of Surgery*, 1887, t. I, p. 500). — Obs. III, *in* Weir and Seguin, Contribution to the diagnosis and surgical treatment of tumors of the cerebellum (*Am. J. of med. Sc.*, 1888, t. III, p. 25, 110-219). — Voir également sur cette Obs. : Weir, Remarks on the reimplantation of bone in trephining with an illustrative case of operation for traumatic epilepsy (*New-York med. J.*, 1891, t. I).			apparaît rosée, recouverte d'une pie-mère très vasculaire ; la partie mise à nu fut d'abord enlevée en empiétant sur le tissu cérébral sain, puis, ceci fait, la partie restante détachée de la faux du cerveau, où elle prenait adhérence, et qui était refoulée à droite ; hémorragie abondante par une plaie sinusale ; compression iodoformée ; drain ; fermeture partielle de la dure-mère et des parties molles.		veineuse d'eau salée ; amélioration qui permet de constater la disparition de l'hémianopsie ; l'hémorragie reprend ; une nouvelle injection veineuse ne donne pas de résultats ; mort 9 heures après l'opération.
		II.—F. 26 ans.	Sarcome sous-cortical.	Ouverture à l'extrémité supérieure de la région motrice ; dure-mère tendue ; après son incision cruciale, hernie du cerveau, très congestionné ; rien au doigt ni à l'aiguille exploratrice ; à cause de la saillie considérable du cerveau, excision de la partie exubérante ; hémorragie profuse, arrêtée par compression et par le thermocautère ; suture de la dure-mère.	Non trouvée.	Mort 10 semaines après.
		III.—II. 39 ans.	Sarcome sous-cortical, diffus,	Milieu de la 1re couronne sur la moitié inférieure de la frontale	Trouvée.	Résultat immédiat satisfai-

			des, de la partie moyenne de la fronta'e ascendante.	ascendante gauche, 2 couronne en avant et plus haut ; résection à la pince coupante de la partie intermédiaire ; la dure-mère, normale, est taillée marginalement ; après un palper prolongé, le doigt sent en arrière une partie du cerveau plus résistante ; à un pouce de profondeur, on y trouve une tumeur non encapsulée, grosse comme une amande et qui est extraite avec une curette de Volkman à bords préalablement émoussés ; est extraite aussi une seconde masse grosse comme un pois ; la cavité ainsi créée paraissait avoir partout des parois normales ; un drain y est placé et ressort par l'angle postérieur de la plaie ; désinfection au sublimé à 1/5000 ; sur la dure-mère suturée sont placés des fragments d'os obtenus par division des rondelles conservées pendant l'opération qui avait duré une heure, dans une solution phéniquée diluée ; dans la partie inférieure de la plaie, mèche de gaze iodoformée ; réunion du reste.		sant, puis récidive des accidents 8 mois 1/2 avant la mort, qui survient 2 ans 1/2 après l'opération ; la cicatrice obtenue se soulevait et présentait de légers battements ; puis l'os réimplanté disparut peu à peu ; dans les derniers temps, apparut une hernie cérébrale.
133	Wood and Agnew, *in* Wood, Tumor	H. 55 ans.	Sarcome énorme, diffus, du	Trépanation sur le lobe occipital, à son angle inféro-interne ;	Non trouvée.	Mort en 36 heures.

Nos d'ordre	INDICATION BIBLIOGRAPHIQUE	AGE SEXE	NATURE DE LA TUMEUR	INTERVENTION	TUMEUR trouvée ou non	RÉSULTAT THÉRAPEUTIQUE
	of the brain (*University medical Magazine*, 1890, t. I, p. 112) et AGNEW, The present status in brain surgery based on the practice of Philadelphia surgeons (*University medical Magazine*, 1891, t. II, p. 17).		lobe temporo-sphénoïdal.	avant que la rondelle osseuse ne fût enlevée, une des dents de la couronne blessa le sinus latéral, d'où hémorragie considérable, arrêtée par tamponnement à la gaze; ablation d'une seconde couronne, puis du pont intermédiaire à la pince emporte-pièce; hernie considérable du cerveau; incision dans le cervelet et extraction d'une petite tumeur kystique siégeant sous la substance grise; durée de l'opération : 1 h. 10.		
134	WYMAN, A failure in brain surgery (*Med. News*, 1890, t. I, p. 134).	H. adulte.	Cavité dans le lobe gauche du cervelet contenant une petite tumeur ovale, pédiculée.	Trépanation du frontal juste au-dessus de la bosse supra-orbitaire droite; incision des méninges; introduction d'une sonde sous le lobe sans résultat et ponction de la corne antérieure du ventricule droit; mort pendant l'opération, de syncope respiratoire.	Non trouvée.	Mort pendant l'opération.
135	ZIEMSSEN, Valeur diagnostique et thérapeutique de la ponction du canal rachidien d'a-			Ponctions lombaires.		Amélioration.

près la méthode de Quincke, Congrès de médecine interne de Wiesbaden, 12-15 avril 1893 (*Semaine médicale*, 1893, p. 191).					

STATISTIQUE III

DES TUMEURS CRANIENNES TRAITÉES CHIRURGICALEMENT (1)

Nos d'ordre	NOM ET INDICATION BIBLIOGRAPHIQUE	SEXE AGE	SIÈGE ET HISTOIRE DE L'AFFECTION	OPÉRATION	NATURE de l'intervention	RÉSULTAT
1	SIVERT, *in* LOUIS, Mémoire sur les tumeurs fongueuses de la dure-mère (*Mémoires de l'Académie royale de chirurgie*, t. V, p. 15).	H. 40 ans.	Tumeur considérable occupant toute la région du pariétal gauche.	On incisa, sur les instances du malade, le sommet avec un bistouri et il ne sortit que du sang.		Le sang continua de suinter et le malade mourut au bout de 2 jours. Une fongosité adhérente à la dure-mère traversait le crâne et était percée de toutes parts par des pointes osseuses qui entraient dans sa substance.
2	SAND GOTHFRIED, *in* G.-A. STOLTZ, Dissertatio medica de fungo cerebri. Regiomonti 7 decembrio anni 1700 (*Halleri Disp.*	H. 31 ans.	Douleurs insoutenables de tête, qui durèrent 7 semaines, puis vertige; 3 semaines de calme,	Le 14 septembre 1696, on agrandit l'ouverture par une petite incision aux téguments et aux pariétaux. Le 16, on enlève une couronne à l'angle antérieur et supérieur du pariétal droit; il y avait sous le crâne une subs-	Excision et cautérisation.	La plaie finit par se cicatriser après élimination de plusieurs pièces d'os, dont la dernière sortit

(1) Sauf le cas tout récent (1893) du professeur Tillaux, nous avons jugé inutile de donner dans cette statistique les observations de kystes dermoïdes du crâne, réunies par le professeur Lannelongue dans son *Traité des affections congénitales*, 1891, t. I.

	chir. select., t. I, Disp. IX, p. 169).		puis nouvelles douleurs pendant 14 jours. On aperçut au sommet de la tête une tumeur que l'on ouvrit avec la lancette le lendemain ; il en sortit du pus et de la sanie ichoreuse. Tout cela traîne pendant 4 mois. Le siège du mal était à la rencontre de la suture sagittale avec la coronale (1696).	tance fongueuse produite par la dure-mère. Le 23, seconde couronne ; le 24, troisième ; on enlève avec des tenailles et à la scie les pièces d'os intermédiaires ; l'ouverture définitive avait 6 pouces 1/2 de circonférence. Ce fongus, sous l'influence des caustiques, s'exfolie.		le 27 janvier 1697. (Peut-être s'agit-il de « tuberculose perforante ».)
3	Rey, *in* Louis, p. 21.	Soldat	Petite loupe à la partie inférieure du coronal droit, qui devient assez considérable pour empêcher la paupière supérieure de se relever (1732).	Une incision cruciale montre qu'elle est produite par une masse fongueuse isolée qui pénétrait dans le crâne.	Incision.	Mort dans le coma le 5e jour. Encéphaloïde. Tumeur de même nature dans la partie supérieure du fémur.
4	Heister, *in* Kaufman, De tumore ca-	H. 34 ans.	Tumeur circonscrite du som-	Heister entama les téguments avec une pierre à cautère.	Incision au thermo-	Au bout de 3 heures, hémorra-

Nos d'ordre	NOM ET INDICATION BIBLIOGRAPHIQUE	SEXE AGE	SIÈGE ET HISTOIRE DE L'AFFECTION	OPÉRATION	NATURE de l'intervention	RÉSULTAT
	pitis fungoso. I. D. in Kelmstad, 1743 (*Halleri Disp. chir.*, t. III, p. 47).		met de la tête, du volume du poing. « Tumeur fongueuse de la dure-mère. » (1740).		cautère.	gie, méningite. Mort en 2 jours.
5	VOLPRECHT, *in* LOUIS, p. 36.	H. 36 ans.	Tumeur à la région occipitale ; surdité, parésie du côté droit (1757).	Après avoir séparé les téguments, on trouva que le péricrâne recouvrait exactement la tumeur et le cercle osseux qui l'entourait. On détacha cette membrane et l'on vit distinctement que les inégalités de l'os, au bord de l'endroit détruit, pénétraient dans la substance de la tumeur. Le tiers du cercle osseux fut emporté par le trépan. On fut obligé de laisser le reste parce qu'il s'étendait au delà de l'éminence occipitale.	Excision partielle.	Au bout de quelque temps, les téguments recouvrent le fongus ; le malade traîne encore un an.
6	LEGRAND, *in* LOUIS, p. 23.	H. adulte.	Tumeur sur la suture sagittale qui s'accroît progressivement jusqu'à avoir plus de 12 pouces de circonférence	Application de caustiques.	Caustique.	Mort au bout de 2 jours ; les pariétaux étaient perforés par le fongus dans les 2/3 de leur étendue.

			à sa base (1762).			
7	CHOPPART et COURTAVOZ, *in* LOUIS, p. 31.	Enfant 20 mois.	Petite tumeur au-dessus et en arrière de l'oreille droite (1766).	Incision.	Incision.	Mort le lendemain. « Tumeur fongueuse à la dure-mère. » Elle avait détruit une portion du pariétal et du temporal.
8	KŒNIG, *Éphémérides des curieux de la nature*, décade II, ann. I, n° 167.	F. 40 ans	Sur le muscle temporal gauche, pustule cancéreuse.	Elle est enlevée et l'on trouve le crâne carié ; cautérisation.		La perforation cranienne augmenta et permit de voir la dure-mère avec ses battements. Il parut au centre de cette membrane une tache blanche ; on y mit de l'alun calciné. Par l'ouverture qui se fit, expansion de la grosseur d'une pomme ; on enleva des parties osseuses à la périphérie. Assoupissement ; mort de méningite.

Nos d'ordre	NOM ET INDICATION BIBLIOGRAPHIQUE	SEXE AGE	SIÈGE ET HISTOIRE DE L'AFFECTION	OPÉRATION	NATURE de l'intervention	RÉSULTAT
9	SALTZMAN, *Mémoires de l'Académie de Saint-Pétersbourg*, t. LIII, p. 275.		A la suite d'un coup survient, sur le temporal et le pariétal gauche, une tumeur du volume d'un œuf de poule.	Incision, ablation d'une partie de la tumeur; on tente de faire tomber le reste par suppuration.		Mort dans le délire le 12e jour. «La dure-mère était calleuse et donnait naissance à une chair fongueuse qui se prolongeait à travers le trou du crâne.»
10	SIEBOLD (BARTHEL von), *Chiron, Nürnberg*, 1806, Bd II, p. 667.	I. — F. 30 ans	Tumeur indolente à l'occiput qui s'ouvre spontanément un matin, en donnant beaucoup de sang.	On incisa les téguments en croix, et le doigt rencontra le bord dénudé et rugueux de l'occipital par lequel passait la tumeur. On agrandit l'orifice et l'on trouva une excroissance fongueuse, que l'on essaya de détacher de la dure-mère. Mort d'hémorragie pendant l'opération.	Tentative d'extirpation.	Mort d'hémorragie pendant l'opération.
		II. — H. 50 ans.	Sur le côté externe du front, tumeur grosse comme une noisette, avec sentiment de tension et céphalalgie.	Une incision ne donna que du sang et montra que la masse était formée d'une substance blanche et lardacée; la tumeur devient du volume du poing; battements; nouvelle incision qui fit sortir la perforation cranienne; ablation partielle.	Ablation partielle.	Mort le 4e jour.

11	WALTER. Ueber die schwammigen Auswüchse auf der harten Hirnhaut, nach eigenen Beobachtungen (*Journal der Chirurgie und Augenheilkunde*, 1820, Bd I, p. 557).	F. adulte	Début par une céphalalgie extrême du côté droit de la tête ; au point de la douleur maximum, se développe une petite tumeur qui atteint, en 19 mois, le volume du poing en restant indolente et sans pulsations.	Incision demi-circulaire qui exige la ligature de dix artères du calibre d'une plume à écrire ; on est obligé d'interrompre l'opération.	Intervention interrompue par l'hémorragie.	Les ligatures tombèrent sans suite fâcheuse, mais dans les mois qui suivirent la malade se cachectisa peu à peu.
12	KLEIN, Betrœchtliche Hirnhaut Blutschwamme von æusserer Ursache (*Journal der Chirurgie und Augenheilkunde*, 1822, Bd t. III, p. 614).	F. 56 ans.	A la suite d'un coup violent sur la tête survient à la région temporale droite une tumeur molle et pulsatile.	Au bout de 3 mois, un coup de lancette ne donne que du sang ; la tumeur continue à augmenter, recouverte de vaisseaux variqueux, avec stupeur augmentant par la compression. Sous le temporal gauche, apparaît une seconde tumeur, où le doigt après réduction sent distinctement une ouverture osseuse à bords tranchants ; une ponction dans la tumeur du côté gauche avec un trocart donne lentement 4 onces de sang ; une incision ayant été faite, on reconnaît que la masse sortait du crâne par une ouverture à bords tranchants et déchiquetés. Hémorragie extrêmement abondante.	Incision.	Le 4e jour, mort dans le coma. Encéphaloïde double partant de la dure-mère et traversé des deux côtés par l'artère méningée moyenne.

Nos d'ordre	NOM ET INDICATION BIBLIOGRAPHIQUE	SEXE AGE	SIÈGE ET HISTOIRE DE L'AFFECTION	OPÉRATION	NATURE de l'intervention	RÉSULTAT
13	Eck, Kleiner Beitrag zur Lehre von den schwammigen Auswücksen am Schœdel (*Journal der Chirurgie und Augenheilkunde*, 1823, Bd V, p. 105).	H. 22 ans.	Sur la région pariétale droite, tumeur sans pulsations ni fluctuation, dont l'histoire ne peut être précisée.	Incision en croix. « On voit saillir avec violence une masse molle, d'un blanc rougeâtre » qu'on ne peut extirper à cause des adhérences et de l'hémorragie.	Incision.	Caustiques; précipité rouge; on constate, après chute d'escharesminces successives que les excroissances avaient leurs racines dans le diploé.
14	Graff Karl, Die Metamorphose der Schœdelknochen in Markschwamm (*Journal der Chirurgie und Augenheilkunde*, 1827, Bd X, p. 77, Taf. II, fig. 4 et 5).	F. 50 ans.	A la suite de céphalalgies violentes apparaissent à l'occiput une tumeur indolente, puis une autre sur le pariétal droit.	Au bout de 5 ans, la tumeur postérieure était grosse comme un poing et demi; il fut facile d'en détacher la peau, mais elle adhérait au crâne partout par sa face profonde; dès qu'on essaya de l'en détacher, le bistouri rencontra un bord osseux inégal, renversé en dehors et dont le rebord interne envoyait dans la masse des travées osseuses; la partie extra-cranienne fut enlevée complètement, avec grande hémorragie; on recouvrit de peau le pédicule sectionné.	Ablation de la partie extracranienne.	Mort au bout d'un an; la tumeur opérée avait repris son premier volume; on trouva le fongus adhérent par sa base à la face externe de la dure-mère; l'os, tout autour de l'orifice, était devenu spongieux et envoyait des épines dans la tumeur; la petite masse siégeant dans le pariétal offrait

						les mêmes caractères.
15	EBERMAIER, Sur les fongus des os du crâne et les excroissances fongueuses de la dure-mère (*Journal complémentaire du Dictionnaire des sciences médicales*, t. XXXIV, p. 298, et t. XXXV, p. 110 (1829).	F. 4 ans.	Dans la région temporale apparaît une petite tumeur qui atteint le volume d'une noix, puis d'un œuf de pigeon en restant circonscrite, indolente, sans inflammation et immobile : emplâtres sans résultat ; la santé générale commence à s'altérer.	On pratique une incision et on voit sortir une demi-chopine de sang clair, ce qui prouvait qu'une artère avait été coupée, mais qu'il n'existait point de masse liquide dans la tumeur.	Incision.	La plaie se referma peu à peu, mais la tumeur augmenta de même ; on aurait dit une moitié de boule appliquée sur le crâne ; la vue de l'œil gauche s'éteignit peu à peu ; œdème énorme de la paupière ; la masse finit par atteindre presque le volume du tiers de la tête entière ; mort sans symptômes cérébraux ; la longue et intéressante description anatomique de l'auteur prouve qu'il s'agit d'un sarcome ossifiant ; noyau secondaire à la face interne de la dure-mère.

Nos d'ordre	NOM ET INDICATION BIBLIOGRAPHIQUE	SEXE AGE	SIÈGE ET HISTOIRE DE L'AFFECTION	OPÉRATION	NATURE de l'intervention	RÉSULTAT
16	CAMERARIUS, *in* EBERMAIER, p. 300.	Enfant	Grosse tumeur au front, qui s'accompagne de fièvre de plus en plus intense; elle s'accroît très rapidement.	On applique des caustiques et l'on y trouve du sang avec des débris d'os.	Ouverture aux caustiques.	Mort le 3e jour: le crâne et la dure-mère étaient couverts de tumeurs analogues. Partout où il y avait des tumeurs en dedans ou en dehors du crâne saillaient une foule d'esquilles osseuses et pointues, serrées les unes contre les autres et comparables à un sel cristallisé; partant d'une base large, elles s'élevaient presque en pyramide vers les membranes, de sorte qu'elles étaient fixées à la dure-mère et au péricrâne comme si elles

						ne faisaient qu'une seule masse avec eux.
17	CATTIER. *in* EBERMAIER, p. 300.		Tumeur si douloureuse qu'elle arrache des cris à la malade.	On l'ouvre au caustique.	Ouverture avec les caustiques.	Mort plus tard; on trouve un fongus ayant la dure-mère pour point de départ et traversé de très nombreuses aiguilles osseuses.
18	COOPER (A.) *Œuvres chirurgicales*, trad. Richelot, p. 421.		Tumeur ayant le tiers de la grosseur de la tête; peau enflammée; consistance très dure; « exostose fongueuse ».	Incision, puis dissection des téguments à la surface de la tumeur jusqu'à ce qu'on atteigne la surface du crâne; avec une scie métacarpienne, excision de la masse, de consistance plus molle que les cartilages ordinaires et contenant de nombreuses pointes osseuses très déliées; hémorragie abondante, arrêtée en ramenant les téguments et en comprimant légèrement.	Enlevée dans sa partie extracranienne.	Mort le 6e jour, d'infection, dans le coma; la tumeur s'étendait à travers le crâne et intéressait la dure-mère.
19	BERARD, Tumeur fongueuse de la dure-mère; application de 16 couronnes de trépan; ablation complète de la tumeur; mort (*Gazette mé-*	H. 59 ans.	Tumeur d'abord ponctionnée, après avoir été prise pour un abcès, puis extirpée dans sa portion extracranienne et	En deux séances, la tumeur est cernée par 16 couronnes de trépan, distantes l'une de l'autre d'une ligne ou deux, et réunies ensuite à l'aide de tenailles; la dure-mère est incisée circulairement sur toute cette étendue énorme, de 5 pouces	Excisée.	Trente-quatre heures après, mort de méningite.

Nos d'ordre	NOM ET INDICATION BIBLIOGRAPHIQUE	SEXE AGE	SIÈGE ET HISTOIRE DE L'AFFECTION	OPÉRATION	NATURE de l'intervention	RÉSULTAT
	dicale de Paris, 1833, p. 734).		ruginée; la partie enlevée se reproduit très rapidement; elle finit par s'étendre jusqu'au sommet du front et descendre dans la fosse temporale gauche; ulcération très étendue; battements isochrones à ceux du pouls; avec un stylet, on sent les bords dénudés d'un orifice cranien; pas de symptômes cérébraux; quelques ganglions; cancer encéphaloïde.	de long sur 4 pouces 5 lignes de haut; hémorragie par l'une des branches de l'artère méningée, arrêtée par la pression avec un morceau d'agaric; la section de la faux du cerveau ne donna que peu de sang, le sinus étant sans doute oblitéré; syncope et convulsions, arrêtées en comprimant modérément la partie dénudée du cerveau avec un morceau d'agaric, charpie, compresses et bandes; la première séance opératoire avait duré 3/4 d'heure, la seconde 1 heure 1/2, avec perte très considérable de sang.		
20	Orioli, Histoire d'une tumeur fongueuse de la dure-mère, opérée	F. 22 ans.	Céphalalgie, puis amaurose du côté droit; petite tumeur au-	L'artère temporale étant comprimée, incision en T; la tumeur était sous le muscle temporal; le péricrâne fut divisé tout au-	Excisée.	La plaie se gangrena; il sortit un morceau d'os et des lam-

	avec succès (*Gazette médicale de Paris*, 1834, p. 410).		dessus de l'oreille droite, présentant des battements que fait cesser en grande partie la compression de l'artère temporale; en trois semaines, la tumeur augmente de deux tiers; fongus.	tour de la masse et la très large base enlevée autant que possible; syncope; torsion de deux artères.		beaux de dure-mère; légère hernie cérébrale, traitée par compression; au bout de 3 mois, cicatrisation complète; on sent qu'il existe un orifice cranien avec pulsations légères.
21	Pecchioli, Fongus de la dure-mère; opération; guérison (*Gazette médicale de Paris*, 1838, p. 413).	II. 46 ans.	Vaste tumeur; ulcère en champignon à la région sincipitale droite.	Incision et dissection des téguments; on voit deux orifices à la voûte, qui donnent issue à la tumeur; les bords de ces orifices sont frangés, coupés en bec de flûte aux dépens de la lame interne; on fait sauter leur entre-deux à l'aide de la gouge; on applique trois couronnes de trépan autour de la brèche, on enlève les angles intermédiaires; le pédicule du fongus, découvert, est excisé ainsi que la dure-mère attenante; pansement à l'huile d'amandes.	Excision.	Exfoliation osseuse considérable; guérison définitive; calotte en cuir bouilli pour protéger la cicatrice.
22	Mussey, *The American Journal of medical Sciences*, 1838.		Tumeur osseuse du frontal ayant débuté à 12 ans et	Découverte à l'aide d'une incision longitudinale. Une rainure fut creusée à la base de la tumeur avec la scie de Hey;	Enlevée en partie.	Guérison en 8 jours.

Nos d'ordre	NOM ET INDICATION BIBLIOGRAPHIQUE	SEXE AGE	SIÈGE ET HISTOIRE DE L'AFFECTION	OPÉRATION	NATURE de l'intervention	RÉSULTAT
			s'étant développée jusqu'à 21 ans. Accroissement très lent, pas de symptômes cérébraux.	puis, à l'aide du ciseau et de coups légers et répétés d'un petit maillet de bois, on parvint à la détacher en bloc.		
23	HAUSER, *Darstellung des Schwammes der hasten Hirnhaut und der Schœdelknochen;* mit 3 Tafeln; Olmütz, 1843, p. 34.	H. 43 ans.	Chute sur le côté gauche de la tête. Au bout de quelques années apparaît en ce point une tumeur avec battements.	Une incision donne beaucoup de sang, et par l'incision sort un fongus qui provoque des hémorragies répétées. Incision cruciale, ablation de deux petites lamelles osseuses recouvrant la tumeur, qu'on trouve absolument adhérente à la table externe de l'os; on agrandit la perte de substance de cette table, et l'on détache assez facilement la masse adhérente à la lame vitrée. Tamponnement.	Enlevée.	Exfoliation de l'os. Au bout de 6 mois, pas de récidive.
24	Bos, Tumeur du diploé; ligature de la carotide primitive; mort (*Journal de la Société de médecine pratique de Montpellier*, 1845, t. I, p. 34).	F. 17 ans.	Il y a 20 mois, coup de bâton sur la région antéro-latérale du crâne; puis tumeur volumineuse siégeant aux	Ligature de la carotide primitive.	Ligature de la carotide primitive.	4 jours après, diminution considérable de la tumeur; puis suppuration de la masse et mort.

			régions orbitaire, frontale et temporale droite : 17 c. 1/2 dans les sens horizontal et vertical. Fluctuation, crépitation parcheminée. Par la compression, aucun signe cérébral.			
25-27	LANGENBECK, Obs. I, in *Klinische Beiträge aus dem gebiete der Chirurgie und Ophtalmologie ;* Zweite Lieferung ; Gottingen, 1850, p.78. — Obs. I et III, *in* HOLZSCHMITT, Ueber Resektion von Geschwülsten der Schœdelknochen und Hirnhaute mit Krankenvorstellung (*Verh. der deutsche Ges. f. Chirurgie*, 10 ter Congress, 1881, p. 10).	I. — H. jeune.	Quelques semaines après un coup, petite tumeur sur le pariétal droit, qui augmente peu à peu.	Ligature de la base de la tumeur, puis incision ; l'exploration au doigt montre que la base était, dans sa partie inférieure, adhérente à l'os, réduit à ce niveau et autour à de minces aiguilles. On enlève la tumeur par fragments successifs en une vingtaine de jours.	Excision.	
		II. — H. 56 ans.	Tumeur occipitale de la grosseur du poing, présentant à sa surface deux artères volumineuses, non douloureuse. Tumeur concomitante de l'avant-bras,	Après cerclage hémostatique de la tête, les téguments furent incisés circulairement autour de la tumeur jusqu'à l'os très rugueux ; la masse néoplasique, n'adhérant pas à la dure-mère, et à travers la perte de substance cranienne, put être facilement extraite à l'aide d'instruments mousses ; l'orifice osseux fut agrandi jusqu'à avoir 8 c. c. de diamètre.	Enlevée.	Guérison de la plaie sans récidive. Sarcome à cellules rondes, d'origine diploïque.

Nos d'ordre	NOM ET INDICATION BIBLIOGRAPHIQUE	SEXE AGE	SIÈGE ET HISTOIRE DE L'AFFECTION	OPÉRATION	NATURE de l'intervention	RÉSULTAT
			qui est enlevée et que l'on constate être un sarcome à cellules rondes.			
		III. — F. 56 ans.	Opérée en 1868, d'un crancroïde situé au niveau de la bosse frontale droite. En 1874, récidive enlevée, sans que l'os parût atteint.	En mai 1879, récidive, s'étendant jusqu'à l'arcade orbitaire; on trouve l'os malade, et on doit l'abraser au ciseau; en un point même, sur l'étendue d'une pièce de 1 mark, l'enlever sur toute son épaisseur. Nouvelles récidives avec noyaux s'étendant en haut jusqu'au cuir chevelu, en bas presque au rebord orbitaire et dépassant la ligne médiane. Très vives douleurs. Le 23 février 1881, la large masse est circonscrite par une incision allant jusqu'à l'os et le périoste décollé jusqu'à ce qu'on arrive sur de l'os malade; celui-ci fut complètement enlevé soit au ciseau, soit à la pince de Mathieu, puis la dure-mère excisée dans toute l'étendue de la perte de substance osseuse; la pie-mère était elle-même malade sur une étendue de 2 c., mais ce point	Enlevée.	Exfoliation partielle de la substance cérébrale, qui se met de suite à granuler; guérison; pas de symptômes de récidive; protusion de l'œil.

				malade fut laissé, pour être cautérisé plus tard. Pansement compressif.		
28	BRUNS, *Die Chirurgischen Krankheiten und Verletzungen des Gehirns und seiner Umhüllungen;* Tübingen, 1854, p. 570.	F. 39 ans.	Volumineux cancer du côté droit de la tête.	Incision à deux époques successives, sans espoir de pouvoir faire une opération complète.	Incisions.	Mort 3 mois après la seconde.
29	ESMARCH, Cholesteatom im Stirnbein. (*Archiv. f. Path. Anatomie*, 1856, Bd X, p. 307).	H. 24 ans.	Tumeur ayant débuté depuis 14 ans et croissant rapidement depuis deux. Pseudo-fluctuation, aiguilles osseuses ; on retire avec un trocart de la matière cholésteatomateuse.	Incision ; ablation de la poche remplie de matière perlée ; il reste une dépression où la dure-mère est à nu en deux points et dont on enlève la coque profonde de la tumeur.	Enlevée.	Guérison avec phénomènes inflammatoires modérés.
30	PARISE, Tumeur fongueuse de la dure-mère, ayant perforé le crâne et couvrant toute la fosse temporale ; ablation incomplète (*Bull. Soc. Chirurgie*, 1856-57	H. 50 ans.	Tumeur du volume du poing dans la région temporale gauche ; pas d'expansion ou de battements ; dépressible lorsque la	En faisant une extirpation incomplète, on constate que la tumeur venait de la dure-mère et avait perforé le crâne ; cautérisation au fer rouge ; ouverture cranienne ovalaire, de 60 à 65 millimètres de diamètre, à bords amincis ; périoste dénudé sur une étendue de 8 à 10 centi-	Excision partielle.	Non indiqué.

Nos d'ordre	NOM ET INDICATION BIBLIOGRAPHIQUE	SEXE AGE	SIÈGE ET HISTOIRE DE L'AFFECTION	OPÉRATION	NATURE de l'intervention	RÉSULTAT
	t. VII, p. 514).		compression n'est exercée que dans un point limité ; deux ponctions, l'une donne du sang, l'autre de la sérosité sanguinolente ; pas de ganglions.	mètres ; la base de la tumeur adhérente à la dure-mère présente des mouvements d'expansion et de retrait.		
31	BRYANT, Carcinomatos growth over the frontal part of the cranium ; successful removal (*Lancet*, 1859, t. II, 338).	H. 24 ans.	Depuis 3 ans, tumeur sur la bosse frontale gauche, du volume d'une noix ; en 2 ou 3 mois, plusieurs autres se développèrent.	Incision ; la peau était infiltrée, l'os dénudé et rougeâtre ; on enlève le plus possible de la tumeur et on rapproche les bords de la plaie.	Incisée.	Guérison opératoire.
32	RIZZOLI, *Clinique chirurgicale*, trad. Andreini ; Paris, 1872, p. 185.	H. 36 ans.	Vertiges, céphalalgie ; 2 ans plus tard, à 3 centimètres en arrière du bregma, saillie osseuse ; la vue,	Trépanation entre les 2 tumeurs ; il s'agissait d'un énorme kyste hydatique, occupant dans l'intérieur du crâne une large loge entre les deux hémisphères.	Ouverture.	Guérison suivie 11 ans.

			puis l'odorat se prennent ; la dureté de la tumeur diminue et l'on finit par y sentir des battements isochrones à ceux des artères ; bientôt, à 4 centimètres en arrière, nouvelle masse pulsatile.			
33	VALERIANI, Vasto carcinoma del cranio esportato coll'ansa galvanica ; morte dopo 5 mesi per ascesso cerebrale (*Gazetta de la Cliniche*, 1875, p. 427).	F. 46 ans.	Petite tumeur dans la région pariétale, qui se mit à grossir il y a 4 ans et fut détruite à la pâte de Canqoin ; elle finit par s'étendre d'une apophyse mastoïde à l'autre et par mesurer 49 c. de tour à sa base.	Elle fut enlevée au couteau galvanique ; au centre de la base, on trouve une énorme perforation osseuse ; ablation d'un petit lambeau de dure-mère.	Ablation.	Guérison, puis mort au bout de 5 mois, d'abcès dans le lobe temporal droit.
34-37	PÉAN, Obs. I. Cancer secondaire des os du crâne, consécutif à la dégé-	I. — F. 62 ans.	Série de petites tumeurs craniennes provenant de kys-	On applique autour de la portion d'os malade deux couronnes de trépan, on fait sauter au davier les ponts intermé-	Excision.	Suppuration régulière, puis érysipèle et mort.

Nos d'ordre	NOM ET INDICATION BIBLIOGRAPHIQUE	SEXE AGE	SIÈGE ET HISTOIRE DE L'AFFECTION	OPÉRATION	NATURE de l'intervention	RÉSULTAT
	nérescence cancéreuse de kystes sébacés multiples du cuir chevelu; trépanation; hémiplégie gauche, 7 semaines après l'opération; mort; autopsie: méningite purulente du côté droit (*Leçons de clinique chirurgicale*, 1876, t. I, p. 328). — Obs. II, Épithélioma développé dans un kyste sébacé; ablation; érysipèle du cuir chevelu et de la face (*Ibid.*, p. 532). — Obs. III, *in* DENY et EXCHAGUET, *De la forcipressure*, 1875, p. 47. — Obs. IV, Vaste tumeur sarcomateuse du front, du nez et des orbites, variété fibroïde, datant de 15 ans;		tes sébacés ayant suppuré; sur la partie supérieure de la région occipitale, ulcération pénétrant jusqu'à la table interne et d'aspect cancéreux.	diaires, et la dure-mère se trouve à découvert dans l'étendue d'un cercle de 6 c.		
		II. — F. 48 ans.	Au sommet de la tête, tumeur ulcérée, depuis peu adhérente; os dénudé.	Incision circulaire à 2 c. au delà des limites de la base; nombreuses adhérences au périoste; pansement à l'alcool.	Excision.	Érysipèle, mort de pneumonie en 15 jours.
		III. — F. 70 ans.	Lésion identique.	Pinces retirées 6 heures après l'opération.	Excision.	Guérison.
		IV. — F. 33 ans.	A 18 ans, début de la tumeur près de l'orbite gauche; 4 ans plus tard, un second noyau apparaît sur le côté opposé du nez; caustiques, électrisation; la tumeur finit	Incision verticale médiane, dépassant la tumeur en haut et en bas de 1 c.; les téguments adhérents à la masse durent être sacrifiés sur le dos et la plus grande partie des faces latérales du nez; on dissèque toute la face antérieure de la tumeur et on peut enlever celle-ci par dissection, comme s'il s'agissait de dépouiller un os de son périoste; le frontal,	Excision.	Légère suppuration; le 15e jour, guérison complète. Le 3e mois, excision des prolongements orbitaires; pas de récidive au bout de 4 ans.

	ablation ; guérison (*Leçons de clinique chirurgicale*, 1882, t. IV, p. 539).		par envahir la totalité du nez, moins le pourtour des narines, le front dans la presque totalité de la face antérieure de l'os frontal et les deux orbites. Sarcome fibroïde.	un peu plus convexe qu'à l'ordinaire, ne paraissait pas envahi; cependant, il fut énergiquement ruginé ; le squelette ostéo-cartilagineux du nez était manifestement lésé, mais ne fut pas enlevé, non plus que les prolongements envoyés par la tumeur du côté de l'orbite et des joues. Durée de l'opération : une heure ; les téguments purent être suturés partout, sauf tout à fait à l'extrémité inférieure de l'incision.		
38-44	Volkmann, Obs. I, *in* Genzmer, Extirpation eines faust grossen Fungus durœ matris todtlich verlaufen durch Lufteintritt in den geoffneten Sinus longitudinalis (*Arch. f. klin. Chirurgie*, 1877, Bd XXI, p. 664). — Obs. II-VII, *in* Kraske, Vorstellung eines geheilten Falles von partieller Resektion des Schlœfen und Scheitelbeines (*Verh. des deuts.*	I. — F. 63 ans.	Au niveau de l'extrémité postérieure de la suture sagittale, tumeur présentant des battements isochrones au pouls et se réduisant de moitié par compression.	Incision cruciale ; pendant le décollement des lambeaux, hémorragie considérable par des artères circoïdes. Arrivé sur les limites de la tumeur, on constate que l'orifice osseux a 5 c. 1/2 sur 4 c. 1/2. On l'agrandit jusqu'à 7 c. sur 8 c. ; on voit alors que la tumeur est grosse comme le poing et partout adhérente à la dure-mère, qui est incisée tout autour, sauf au niveau de la faux du cerveau ; en essayant d'enlever la tumeur, une hémorragie formidable se fait par le sinus longitudinal, et est arrêtée avec des pinces ; mais alors on entend le bruit caractéristique de l'entrée de l'air dans les veines, on tamponne la plaie et, après	Enlevée.	Mort sans avoir repris connaissance. Sarcome fibro-cellulaire.

Nos d'ordre	NOM ET INDICATION BIBLIOGRAPHIQUE	SEXE AGE	SIÈGE ET HISTOIRE DE L'AFFECTION	OPÉRATION	NATURE de l'intervention	RÉSULTAT
	Ges. f. Chirurgie, VIIIe Congr. 1879. t. I, p. 90).			quelques instants, le collapus continuant, on finit aussi rapidement que possible l'extirpation de la tumeur et l'on applique un pansement compressif.		
		II. — H. 17 ans.	Tumeur de 10 c. sur 8 c., siégeant au-dessus de l'oreille droite.	Opération le 19 juillet 1878. Incision cruciale, réclinaison des lambeaux, ce qui nécessite la section d'un certain nombre de fibres du temporal. Sciage de la tumeur à sa base avec une scie à chaîne. Lorsque la scie eut pénétré de 2 c., on constata que ses dents étaient au niveau de la face interne du crâne et l'on termina l'ablation avec un élévateur. Il y avait dans le crâne une perforation de la grandeur d'une pièce de 1 mark, que l'on régularisa avec la pince de Hey.	Excision.	Guérison.
		III-VII.			Excisions.	Guérisons opératoires.
45	MARTIN (A.), Note sur un fongus de la dure-mère avec perforation des os du crâne; excision; mort 48	F. 50 ans.	Tumeur au niveau de la fontanelle postérieure, ayant débuté il y a 4 mois.	Incision cruciale des téguments, écoulement sanguin considérable et apparition d'une masse d'aspect cérébral. Le doigt reconnaît que la tumeur pénètre dans l'intérieur du crâne	Excision.	Mort au bout de 24 heures. Sarcome fibro-cellulaire.

	heures après l'opération (*France médicale*, 1878, p. 417).			par une fente large et irrégulière. La difficulté du chloroforme oblige d'interrompre l'opération, qui est reprise le lendemain. La tumeur, dont la partie profonde adhérait à la dure-mère, peut être excisée complètement. L'hémorragie fut à mesure arrêtée par le cautère.		
46	Mazzoni Costanzo, Mixo-sarcoma alla regione parietale sinistra; estirpazione; morte (*Annali universali de Medicina e Chirurgia*, 1878, t. 246, p. 401).	H. 33 ans.	Vaste tumeur de la région pariétale gauche, non adhérente à la peau.	Elle est enlevée et les téguments rabattus pour oblitérer la perte de substance cranienne.	Extirpation.	Mort le 10e jour, d'infection.
47	Thiersh, Ein Fall von Cauterisation des Gehirns (*Verh. der deuts. Ges. f. Chir.*, 1879, p. 120).	H. 53 ans.	Cancer récidivant du front avec envahissement de l'os.	Cautérisation au chlorure de zinc; on enlève l'eschare, qui, dans sa partie profonde, a empiété de quelques millimètres sur le tissu cérébral.	Cautérisation	La cicatrisation se fait bien. Guérison suivie 8 mois.
48	Novaro, Sarcoma periostale del cranio (*Giorn. dell Accad. di med. di Torino*, 1879, p. 331).	F.	Tumeur ayant débuté 6 mois avant l'intervention; circonférence à la base: 29 c.	Extirpation; rugination de l'os altéré. Le diploé est ouvert sur l'étendue d'une pièce de 1 franc, et en un point la dure-mère mise à nu.	Enlevée.	Guérison par première intention.
49	Mac Even, Intracranial lesions, illus-	F. 41 ans.	Petite tumeur à la partie supé-	En incisant la tumeur sus-orbitaire, on la trouve de consis-	Trouvée.	Guérison.

Nos d'ordre	NOM ET INDICATION BIBLIOGRAPHIQUE	SEXE AGE	SIÈGE ET HISTOIRE DE L'AFFECTION	OPÉRATION	NATURE de l'intervention	RESULTAT
	trating some points in connection with the localisation of cerebral affections and the advantages of antiseptic trephining (*Lancet*, 1881, t. II, p. 541 et 581). — Obs. III, p. 581, Tumor of dura-mater, epilepsy, convulsions, removal of tumor from dura-mater and orbital cavity ; recovery.		ro-interne de l'orbite gauche ; une autre sur le front, à sa partie externe ; tumeur intra-cranienne s'étendant de l'une à l'autre.	tance gommeuse, et, au-dessous, l'os notablement ramolli ; couronne de trépan de 1 pouce ; à la face interne de la rondelle, tumeur d'aspect gommeux ; une portion adhérait au disque enlevé ; le reste était fixé à la dure-mère et s'étendait vers la base des lobes frontaux ; au niveau de la couronne, la masse avait 1/4 de pouce d'épaisseur et 3/4 de large ; au delà, elle s'amincissait en s'étalant ; elle fut enlevée jusqu'à la voûte orbitaire, puis sur cette voûte, et l'on constata qu'elle se prolongeait jusqu'au petit nodule constaté sur le côté gauche du front ; ablation de fragments de péricrâne ; drain.		
50-51	BERGMANN. Obs. I, *in* URLICHS, Ein Beitrag zur Resektion am Schœdelgewolbe mit nachfolgendem plastichen Verschluss des Defectes (*Bayer-Intelligenzblatt*, 1880, p. 211).	I. — F. 58 ans.	Épithélioma de la région frontale, de l'étendue d'une pièce de 2 marks.	Extirpation ; résection du frontal sur l'étendue d'une pièce de 1 mark ; autoplastie cutanée.	Enlevée.	Guérison.
		II. — H. 65 ans.	Sur la région pariétale gauche, depuis 20 ans, tumeur, qui depuis 9	Incision cruciale. L'os était complètement perforé, ainsi que la dure-mère à la partie centrale de la tumeur. Ligature de nombreux vaisseaux artériels	Excision.	Au bout de 48 heures, le tamponnement est remplacé par le drainage

	— Obs. II, *in* BERGMANN, *Die Chirurgische Behandlung der Hirnkrankheiten;* Berlin, 1889, p. 118).		mois s'est mise à grossir et à se ramollir. Battements en quelques points, dus à de volumineux vaisseaux. Pas de réduction. Affaiblissement général de la sensibilité et de la motilité. Parésie du bras droit et de la moitié droite de la face.	et résection d'une partie du sinus longitudinal pour permettre l'extirpation complète. Tamponnement iodoformé.		avec suture secondaire. Mort le 3e jour, avec œdème sans méningite.
52	TILAUX, Tumeur encéphaloïde de la région pariéto-frontale, *in* Thèse MERCIER-VALENTON, *Étude sur les tumeurs malignes des os du crâne ;* Paris, 1881, p. 39.	H. 20 ans.	Depuis un an, tumeur dans la région fronto-pariétale droite. Aurait disparu après une ponction et une application de caustiques, puis serait reparue, pour arriver au volume du pouce. Pas de symptômes cérébraux même par pression.	Ponction qui donne du sang ; large incision dans le sens antéro-postérieur. Tumeur lie de vin ; tissu osseux détruit en très grande partie et dure-mère à nu ; pansement phéniqué.	Incisée.	Hémorragie ; mort rapide.

Nos d'ordre	NOM ET INDICATION BIBLIOGRAPHIQUE	SEXE AGE	SIÈGE ET HISTOIRE DE L'AFFECTION	OPÉRATION	NATURE de l'intervention	RÉSULTAT
			Encéphaloïde.			
53	JABLONSKI, Sarcom der harten Hirnhaut; Operation. Heilung (*Jahresbericht über die Sietzungen und Fortschritte in der gesammten Medicin*, 1881, p. 393).	F. 32 ans.	Tumeur de la région frontale gauche, sans battements et sans symptômes cérébraux par pression.	On intervient, et au cours de cette intervention on s'aperçoit que la tumeur sort par un orifice cranien. Après résection de la partie extra-cranienne, on peut facilement décoller la partie en contact avec la dure-mère non atteinte.	Enlevée.	Guérison en 14 jours, persistante au bout de 10 mois; pas de douleurs ni de battements au niveau de la cicatrice.
54	HEINEKE, Die Chirurgische Krankheiten des Kopfess. (*Deutsche Chirurgie von Billroth und Luecke*, 1882, t. XXXI, p. 196).	H. 28 ans.	Depuis 3 ans une tumeur se développe à la partie supérieure de la région frontale. Ulcération, affaiblissement.	La partie externe de la tumeur est enlevée à l'écraseur et l'on découvre un orifice dans l'os, que l'on agrandit et par lequel on enlève la portion intra-cranienne de la masse. Cicatrisation complète. Récidive opérée avec le même succès.	Excision	Nouvelle récidive; mort 6 mois après la 2e opération, de dysenterie.
55-57	CZERNY *in* HENCK, Zur extirpation der malignen Schoedelgeschwülste (*Berliner klinische Wochenschrift*, 1882, p. 249 et 273).	I. — F. 35 ans.	En 1879, apparition d'une tumeur sur le côté gauche de la tête, avec céphalalgie. La masse atteint 9 c. sur 6. c.	La peau est incisée et décollée jusqu'aux limites de la tumeur, autour de laquelle le périoste est incisé; puis l'os est sectionné au ciseau et au maillet, suivant cette même ligne, et la tumeur enlevée. Au moment où l'on enlève de la dure-mère ce qu'il en reste, hémorragie	Enlevée.	La plaie se cicatrise, mais la tumeur reparaît; apparaissent des symptômes de compression cérébrale; mort au bout de 6 mois.

			Fongus malin de la dure-mère.	colossale, arrêtée au thermocautère et par compression.		
		II. — F. 19 ans	Tumeur ayant débuté à l'âge de 7 ans et occupant toute la région frontale gauche; pas de battements, de pulsations, de diminution par la compression; pas de symptômes cérébraux, sauf violente céphalalgie.	Après avoir diagnostiqué par l'akidopeirastie que l'os sous-jacent à la tumeur est érodé, mais nulle part complètement perforé, un lambeau convexe en avant est décollé de toute la surface de la tumeur. L'os fut enlevé sur une étendue de 8 c. sur 6 c., puis la dure-mère, très infiltrée, excisée sur une étendue de 2 c. 05. Plaie de l'artère méningée moyenne; forcipressure. L'opération avait duré 2 heures 1/2; drainage.	Extirpée.	La plaie se cicatrise peu à peu; au bout de 6 mois, pas de récidive.
		III. — F. 64 ans.	Épithélioma sur le côté gauche du frontal, avec petite perforation osseuse en un point où l'on sent les battements cérébraux. Pas de symptômes cérébraux.	Résection de toutes les parties molles correspondantes d'une pièce cranienne de 3 c. sur 4 et d'une pièce de dure-mère infiltrée de 2 c. 03 de diamètre; fermeture de la plaie à l'aide d'un lambeau de parties molles, pris au-dessus de l'oreille gauche.	Extirpée.	Au bout d'une quinzaine, la plaie est cicatrisée. Pas de symptômes de hernie cérébrale, mais battements marqués au niveau de la perte de substance.
58	TRÉLAT, Sarcome de la région temporale droite *in* BOTTEZ, *Contribution*	H. 22 ans.	Tumeur arrondie, sous-aponévrotique et fluctuante de	On incise verticalement les téguments et l'aponévrose superficielle ainsi que la couche graisseuse, non hypertrophiée,	Incisée et curetée.	Mort 2 jours après.

Nos d'ordre	NOM ET INDICATION BIBLIOGRAPHIQUE	SEXE AGE	SIÈGE ET HISTOIRE DE L'AFFECTION	OPÉRATION	NATURE de l'intervention	RÉSULTAT
	à l'étude clinique des tumeurs de la région temporale. Thèse Paris, 1882, nº 16, p. 100.		la région temporale droite. Une ponction exploratrice ne donne que du sang ; sarcome.	qui est au-dessous. Les fibres du temporal, mises à nu, sont incisées verticalement et écartées. Au-dessous, on ouvre un espace rempli de détritus grisâtres. Le doigt porté dans la cavité tombe sur une surface osseuse vermoulue et rugueuse, sans relief périostique autour. Lorsqu'on essaie de ruginer la surface de l'os malade, un point de cet os cède et se perfore ; il en résulte une hémorragie assez abondante, fournie par quelques artères profondes. Au moment où l'on porte une éponge montée dans la plaie, l'os s'effondre et l'éponge pénètre dans la cavité cranienne. Hémorragie très abondante On applique des pinces à forcipressure et on tamponne la plaie.		
59	PAULY, Ein Fall von perforirendem Stirntumor (*Verh. der deutsch. Ges. f. Chir*, 1883, Bd XII, p. 233).	H. 26 ans.	Début de la tumeur sur la région frontale gauche en 1873; elle s'ulcère en 1881 et s'agrandit rapide-	Le 24 mars 1881, extirpation de la tumeur ; on enlève de l'os autour d'une partie perforée, sans que la tumeur paraisse adhérente à la dure-mère. A la fin de mai, plaie sans battements, couverte de granulations	Excision.	En décembre, cicatrisation complète, mais sous l'angle droit du maxillaire inférieur, tumeur qui pa-

			ment; maux de tête.	sur toute son étendue; récidive à la partie externe de la plaie, pénétrant dans l'orbite; elle est enlevée. Greffes cutanées sur toute la plaie frontale. En octobre, nouvelle récidive que l'on croit limitée, mais que, au cours de l'opération, l'on trouve beaucoup plus étendue qu'on ne supposait. Il fallut ouvrir le crâne sur une étendue de 8 c. sur 6, enlever la dure-mère sous-jacente et même attaquer à la pince emporte-pièce la voûte orbitaire sur une largeur de 1 c.		rait bien être une récidive de sarcome.
60	GUSSENBAUER, Zur Kenntniss und Extirpation der myelogenen Schœdelgeschwulste (*Prager Zeitschrift für Heilkunde*, 1884, p. 39).	H.	Tumeur occupant la moitié droite du frontal.	Excision de toute cette moitié de l'os, avec le rebord sus-orbitaire et un fragment de la grande aile du sphénoïde.	Excision.	Guérison.
61-62	CECCHERELLI, Due casi di craniotomia per tumore. Quarto Congresso della Societa italiana di Chirurgia, 5 aprile 1887 (*Gazetta degli Ospitali*, 1887, p. 308).	I. — F. 66 ans.	Épithélioma de la région frontale gauche, avec envahissement de l'orbite et de la cavité cranienne.	Extirpation.	Enlevée.	Mort le 6e jour, de pneumonie infectieuse.
		II	Tumeur identi-	Extirpation.	Enlevée.	Guérison; au bout

N°s d'ordre	NOM ET INDICATION BIBLIOGRAPHIQUE	SEXE AGE	SIÈGE ET HISTOIRE DE L'AFFECTION	OPÉRATION	NATURE de l'intervention	RÉSULTAT
			que, beaucoup plus volumineuse.			de 4 mois, récidive.
63	CHIPAUT (inédite), 1888.	G 8 ans.	Épithélioma du cuir chevelu, avec envahissement secondaire de l'os, à la partie supérieure du pariétal gauche.	Résection de la partie sus-cranienne de la tumeur. L'os altéré dans une grande partie de sa profondeur est réséqué sur une étendue d'environ 2 c. carrés. Pansement à plat.	Excision.	Guérison suivie un an.
64	POUSSON, *in* KIRMISSON, Rapport sur un travail de M. Pousson ayant pour titre : Traitement chirurgical des néoplasmes perforants de la voûte du crâne (*Bull. et Mém. Soc. Chirurgie*, 1889, p. 631).	F. 74 ans.	Depuis 1 an et demi augmentation de volume d'une loupe siégeant sur le pariétal gauche. Epithélioma du sein gauche, enlevé 1 mois avant l'intervention cranienne. A ce moment, la tumeur cranienne mesure 7 c. sur 4 c. 1/2	Après ablation d'une tranche elliptique de peau mesurant 1 c. 1/2 dans sa plus grande largeur, la tumeur est mise à nu. Ecoulement sanguin abondant. Dès que la tumeur fut isolée du péricrâne, ses battements cessèrent. Ablation au thermocautère. Large perte de substance osseuse. La dure-mère vient faire hernie par l'orifice, formant une tumeur presque aussi volumineuse que le néoplasme enlevé. Suture à la soie phéniquée ; drain.	Enlevée.	Collapsus ; élévation de température. Peu d'amélioration fonctionnelle ; récidive au bout de 10 mois.

			présente des battements et un mouvement d'expansion, et est adhérente à l'os. Affaiblissement notable de la motilité des membres droits et un peu de gêne de la parole.			
65	MATAS, Multiple sub-periosteal sarcoma of skull, associated with necrosis of vertical plate of frontal; extirpation of necrotic vertical plate and tumors; recovery (*Tr. Louisiana Med. Soc.*; N.-Orl., 1889, p. 144-153, 1 pl.).					
66	BROOME, Perforating sarcoma of the skull, starting from the dura-mater. Tumor removed from the dura-mater; patient					

Nos d'ordre	NOM ET INDICATION BIBLIOGRAPHIQUE	SEXE AGE	SIÈGE ET HISTOIRE DE L'AFFECTION	OPÉRATION	NATURE de l'intervention	RÉSULTAT
	practically well (*Weekly medical Review S. Louis*, 1891, t. XXIV, p. 281).					
67	RICARD, Réparation d'une perte de substance de la voûte cranienne par la greffe osseuse immédiate (*Gazette des Hôpitaux*, 1891, p. 785), et renseignements complémentaires fournis par l'auteur.	F. 41 ans.	Lymphadénome de la narine droite, enlevé le 19 novembre 1889, puis le 8 février 1890. A la fin de 1890, nouvelle tumeur sur la région orbito-frontale du côté droit, qui, le 9 avril 1891, avait le volume d'une noix.	De la racine du nez à 2 c. environ de l'apophyse orbitaire externe, incision courbe circonscrivant la tumeur et ayant à peu près une flèche de 4 c. de hauteur. L'os étant mis à nu, à l'aide du ciseau et du maillet on circonscrit autour de la tumeur une région de l'os frontal dont l'ablation laisse à nu la dure-mère dans l'étendue d'une pièce de 5 fr. environ. Les bords de la perte de substance sont taillés en biseau, aux dépens de la table externe du frontal. A l'aide de pinces coupantes, l'os coxal d'un jeune chien qu'on venait de sacrifier fut préparé de façon à s'adapter à l'orifice créé. La fosse iliaque, une partie de la cavité cotyloïde et de la branche horizontale du pubis constituèrent le fragment utilisé. Une partie de la plaie opératoire qui restait à décou-	Enlevée.	La malade quitte l'hôpital 18 jours après, complètement guérie. Guérison constatée depuis 2 ans après l'opération.

				vert à la région interne fut obturée par un fragment du condyle fémoral du même chien. L'hémostase faite, le lambeau des parties molles fut rabattu et suturé. Deux catguts comme drains à l'angle externe de la plaie.		
68	TERRIER, Épithélioma de l'os frontal, de la dure-mère sous-jacente et de la faux du cerveau; ablation de l'os malade, de la dure-mère et d'une partie de la faux du cerveau; guérison (*Bull. Acad méd.*, 3e s., 1891, t. XXVI, p. 184).	F. 52 ans.	Syphilis. En 1878 petit bouton sur le front, qui guérit. En 1881, brûlure accidentelle, au même niveau, qui guérit. En octobre 1890, tuméfaction apparaît spontanément; le 29 mars 1891, elle occupait la moitié gauche du frontal; peau normale avec quelques varicosités. Epithélioma lobulé et tubulé.	Une incision verticale fait rencontrer sous la peau une masse sarcomateuse; os complètement détruit. Alors incision cruciale de 14 sur 12; dissection des quatre lambeaux cutanés que la tumeur n'a pas envahis; ablation en quatre quadrants semblables de la tumeur. La brèche osseuse a la même étendue que les incisions cutanées et comprend aussi presque toute la voûte orbitaire. On voit alors que la dure-mère a été enlevée, envahie qu'elle était par le néoplasme, et la pointe du lobe frontal est à nu, recouverte de la pie-mère non intéressée. Pas d'écoulement céphalo-rachidien, l'espace sous-arachnoïdien n'ayant pas été ouvert. En bas, le sinus frontal est ouvert. Les bords de cette brèche osseuse sont certainement malades, mais l'os y est consistant; aussi, sur tout leur pourtour, ces bords sont résé-	Enlevée.	Quelques vomissements; le 3e jour, léger engourdissement dans la région antéro-externe de l'avant-bras gauche. Légère anesthésie sur la moitié externe de l'avant-bras gauche et sur le dos des deux premiers métacarpiens. A droite, zone anesthésique de moindre étendue; le 4e jour, on refait le pansement; peau soulevée à chaque battement; la gaze iodoformée qui remplit le sinus frontal est

Nos d'ordre	NOM ET INDICATION BIBLIOGRAPHIQUE	SEXE AGE	SIÈGE ET HISTOIRE DE L'AFFECTION	OPÉRATION	NATURE de l'intervention	RÉSULTAT
				qués encore à la pince-gouge. En dedans, la ligne médiane est franchie, et l'on doit réséquer le sinus longitudinal supérieur et la faux du cerveau sur une étendue de 7 à 8 c., et placer une pince à pression sur chacune des extrémités de cette résection. La section osseuse saigne beaucoup; elle est hémostasiée par de la cire vierge, phéniquée et stérilisée à la chaleur. Curage de la portion visible du sinus frontal, puis ligature avec un fil de soie sur chaque bout du sinus longitudinal. Une grosse mèche de gaze iodoformée tamponne l'orifice du sinus frontal et ressort par la branche inférieure de l'incison cruciale, dont tout le reste est suturé, la peau étant directement au contact de la pie-mère. Pansement iodoformé avec de la gaze et de la poudre. A la fin de l'opération, quelques injections d'éther sous la peau.		laissée en place; le 8e jour, deuxième pansement; on retire une petite partie de la gaze; le 14e jour, troisième pansement, ablation pénible de la gaze. 1 mois 1/2 après l'opération, la peau au niveau de la perte de substance osseuse est déprimée et soulevée par des battements, mais moins forts qu'au début; l'os n'est pas douloureux à la pression, sauf à la racine du nez et à l'extrémité externe de l'arcade orbitaire gauche

69	NICOLAYSEN, Tumor capitis endocranialis; estirpatio (*Norks Magazin for Lægevidens - Kaben*; Christiania, 1892, t. II, p. 1217-1219).	H. 50 ans.	Depuis des années, hémicranie périodique, diplopie et nausées. En mars 1892, tumeur dans la région temporale droite, élastique, immobile, avec battements manifestes. Perforation cranienne probable, hébétude Sarcome myelogène, à point de départ diploïque.	Incision en ∩, dépassant partout les limites de la tumeur. Infiltration du muscle temporal et de son fascia. La dure-mère ne paraît pas envahie. L'orifice osseux est agrandi; arrêt de l'hémorragie diploïque au thermocautère. Dépression de la surface cérébrale de 3 c. 1/2 de profondeur et de 4 c. 1/2 de diamètre; tamponnement iodoformé.	Enlevée.	Guérison par première intention; la cavité se comble par élévation du cerveau. Sorti guéri de l'hôpital, 23 jours après l'opération. Plus d'hébétude.
70	BOOTH (H.), and CURTIS (F.), Report of a case of tumor of the left frontal lobe of the cerebrum; operation; recovery (*Annals of Surgery*, 1893, t. I, p. 127).	H. 25 ans.	Tubercule avec saillie dans la région temporale gauche, au-dessus de l'arcade zygomatique.	Incision en fer à cheval; ablation à la curette de la partie extracranienne et agrandissement à la pince coupante de l'orifice cranien; l'arcade zygomatique, gênant la reclinaison du lambeau cutané, fut sectionnée à ses deux extrémités; l'ouverture osseuse fut alors menée jusqu'à la base du crâne et comprenait 2 pouces 1/4 sur 2 1/2; le doigt alla décoller la dure-mère de la voûte orbitaire et constata qu'elles présentaient l'une et l'autre une perforation;	Trouvée et enlevée.	Pas de shock; le 19e jour, tentative de fermeture de l'orifice avec une pièce métallique, qu'on doit enlever à cause de l'infection de la plaie; 4e mois, mort du malade; récidive de la tuberculose cérébrale au ni-

Nos d'ordre	NOM ET INDICATION BIBLIOGRAPHIQUE	SEXE AGE	SIÈGE ET HISTOIRE DE L'AFFECTION	OPÉRATION	NATURE de l'intervention	RÉSULTAT
				en arrière, la tumeur paraissait s'étendre jusqu'à la scissure de Sylvius, en dedans jusqu'à l'apophyse clinoïde antérieure; incision courbe de la dure-mère à 1/4 de pouce de ses adhérences avec la tumeur; comme, à ce niveau, celle-ci n'était pas superficielle, le cerveau fut incisé suivant la même ligne, et la masse apparut, à 1/4 de pouce de profondeur, bien limitée par une capsule. L'énucléation avec le doigt fut facile, et bientôt la tumeur ne tint plus que par quelques lambeaux de dure-mère, qui furent sectionnés; ablation d'un petit nodule indépendant; la cavité créée se combla presque entièrement par expansion du tissu cérébral et fut bourrée à la gaze iodoformée; la masse enlevée avait 2 pouces 1/2 sur 1 1/2.		veau de l'ancienne opération.
71	BRAUN HEINRICH, Extirpation eines den Schœdel perforirenden Haut-	F. 15 ans.	Épithélioma du cuir chevelu, région frontale droite,	Curetage et pansements antiseptiques de la partie externe de la tumeur; excision de sa partie superficielle, donnant une	Trouvée et enlevée.	Guérison.

	nem 13 Jährigen Mædchen (*Arch. f. klin. Chir.*, 1893. Bd XLV, p. 186).		sement du cerveau.	10 c. 5 ; en attaquant l'os, on ouvre une branche intra-osseuse de la méningée moyenne et on remet à plus tard la suite de l'opération pour tamponner ; 15 jours après, ouverture osseuse de 6 c. 5 de diamètre, puis résection de la dure-mère sur une étendue de 3 c. 5 sur 4, et de la substance cérébrale adhérente au-dessous ; pansement à la gaze iodoformée ; 4 jours après commence un prolapsus cérébral, qui ne se met à disparaître qu'au bout d'un mois ; à ce moment, résection d'un nouveau fragment d'os où paraît s'être fait de la récidive ; excision de la dure-mère sous-jacente et cautérisation de la surface cérébrale au bout d'un mois ; autoplastie par le procédé de Kœnig et greffes de Thiersh.		
72	Delagenière (H.), De l'intervention chirurgicale dans les tumeurs de la dure-mère. Une observation (*Archives provinciales de chirurgie*, 1893, p. 93).	H. 55 ans.	La tumeur apparaît après un traumatisme. Au bout de 6 mois, une incision permet de constater qu'il s'agit d'un néoplasme avec perforation du crâne. 5 mois	Incision en U allant d'emblée jusqu'à l'os. Décollement du lambeau ; péricrâne sacrifié au niveau de la tumeur, dont la partie extra-cranienne est excisée. L'orifice osseux de 3 c. est agrandi jusqu'aux limites du décollement de la dure-mère, soit dans une étendue de 10 c. sur 8. La partie intra-cranienne de la tumeur, puis	Excision.	Guérison par première intention. Au bout de 6 mois, pas trace de récidive.

Nos d'ordre	NOM ET INDICATION BIBLIOGRAPHIQUE	SEXE AGE	SIÈGE ET HISTOIRE DE L'AFFECTION	OPÉRATION	NATURE de l'intervention	RÉSULTAT
			après cette tentative, la masse siégeant dans la région pariétale gauche atteint 10 c. sur 6. Battements artériels. Pas de symptômes cérébraux. Pas de lésions cutanées. Sarcome angiolithique.	la dure-mère correspondante sont excisées. Suture du lambeau. Drainage. Durée : 1 heure 1/4.		
73	TILLAUX, Kyste dermoïde de l'inion (*Procès-verbaux* du 7e Congrès de chirurgie, 1893, p. 787).	H. 34 ans.	A 26 ans apparaît au niveau de l'inion une petite tumeur; une opération partielle fait constater une communication avec une poche intracranienne et laisse une fistule persistante; fourmillements du	En février 1892, on agrandit l'orifice osseux et l'on trouve une poche intra-cranienne du volume d'un œuf de poule, adhérente à la dure-mère; il est impossible d'en réséquer complètement les parois. Bourage iodoformé.	Excision.	Guérison; disparition des fourmillements.

			bras, de la langue, troubles de la mémoire. Kyste dermoïde extra et intra-cranien de l'inion.			
75	POSTEMPSKI, Tumore cerebrale estirpazione; guarigione (*Bolletino della reale Accademia medica di Roma*, 1893, p. 27).	H. 60 ans.	Tumeur à la partie supérieure de la région frontale gauche, de consistance osseuse, sauf à son centre, où elle est élastique. Pas de pulsations; convulsions généralisées avec perte de connaissance. Sarcome.	En juillet 1892, brèche à la gouge et au maillet; extirpation d'une tumeur adhérente aux méninges, et se déchirant sous les tractions. Tamponnement à la gaze iodoformée; sutures.	Extirpation.	Guérison par première intention. Incontinence d'urine et amnésie verbale pendant 48 heures.

STATISTIQUE IV

QUELQUES RÉSECTIONS DE CENTRES CORTICAUX ÉPILEPTOGÈNES SANS LÉSIONS MACROSCOPIQUES

N°s d'ordre	DATE ET INDICATION BIBLIOGRAPHIQUE	ÉTAT PRÉ-OPÉRATOIRE	OPÉRATION	LÉSIONS microscopiques trouvées	RÉSULTAT
1-3	HORSLEY, Obs. I (19 oct. 1886), *in* Remarks on ten consecutive cases of operation upon the brain and cranial cavity to illustrate the details and safety of the method employed (*Brit. med. Journ.*, 1887, t. I, p. 863). — Obs. II (23 janv. 1890) et Obs. III (16 janv. 1890), *in* Remarks on the surgery of the central nervous system (*Brit. med. Journ.*, 1890, t. I, p. 1286-1292).	I. — H. 16 ans: début, depuis 4 ans, de crises généralisées, commençant par l'angle gauche de la bouche, souvent par les angles droit et gauche; paralysie incomplète de la face et de la langue.	Trépanation sur le centre facial et ablation du centre cortical déterminé par le courant faradique; spray phéniqué à 5/1000; drain pendant deux jours.		Amélioration, diminution du nombre des attaques; paralysie stationnaire.
		II. — H. 39 ans; début depuis 17 ans, attaques généralisées graves; attaques de petit mal, commençant par l'épaule gauche.	Arachnoïde légèrement fibreuse; exploration de l'écorce; détermination du centre de l'épaule et des autres centres du membre supérieur; excision du centre de l'épaule.		Réunion par première intention; amélioration de l'état mental; amélioration passagère des crises graves; retour de l'épilepsie au bout de trois mois.

		III. — H. 41 ans; début depuis 25 ans, attaques généralisées commençant dans les doigts et le poignet.	Mise à nu du genou du sillon de Rolando; dure-mère légèrement adhérente, écorce grisâtre; ablation des centres des doigts et du poignet.		Réunion par première intention; complète disparition de l'épilepsie persistant au bout de 7 mois.
4	KEEN (30 mai 1888). Three successful cases of cerebral surgery, case III; Exsection of the cerebral centre for the left hand (*Am. J. of med. Sc.*, 1888, t. II, p. 453). — Removal of the hand centre from the cortex cerebri in a case of focal epilepsy (*Med. News*, 1890, t. I, p. 381-383). — The later history of a case of excision of the hand centre for epilepsy (*Med. News*, 1890, t. II, p. 557.	H. 20 ans; depuis 7 ans crises généralisées, commençant par les doigts et le poignet gauche.	1/8 de grain de morphine et 1 drachme d'ergot, une demi-heure avant l'opération; incision courbe de 3 pouces sur 3 pouces 1/4, avec convexité en arrière; le sillon de Rolando avait été déterminé par les méthodes de Hare et de Thane, qui donnèrent des résultats à peu près identiques, et ses extrémités supérieure et inférieure marquées sur l'os à travers deux petites incisions de la peau. Couronne de 1 pouce 1/2 à centre 1/8 de pouce en arrière du sillon de Rolando, et bord inférieur à 1/4 de pouce au-dessus de l'écaille temporale, rondelle conservée dans du bichlorure à 1/2000 et à 100° F.; pas de lésions de l'os ni de la dure-mère; celle-ci est incisée : un peu d'œdème de la pie-mère; 2 circonvolutions se dirigeant en bas et en avant deviennent visibles par l'orifice, et à sa partie antérieure on en entrevoyait une 3me, qui leur paraissait parallèle; large veine dans la pie-mère, au niveau des sillons, qui l'un et l'autre étaient profonds de 1 pouce, sans qu'on pût savoir lequel était le sillon de Rolando; la dépres-	Le fragment excisé, placé dans la liqueur de Muller, puis durci par la méthode de Weigert, ne présenta point d'altérations atrophiques ou inflammatoires; piqueté hémorragique et diverses altérations névrogliques, dont il est difficile de préciser la valeur.	Parésie passagère; diminution du nombre des attaques, puis retour à l'état antérieur.

Nos d'ordre	DATE ET INDICATION BIBLIOGRAPHIQUE	ÉTAT PRÉ-OPÉRATOIRE	OPÉRATION	LÉSIONS microscopiques trouvées	RÉSULTAT
			sion du cerveau autour de l'orifice ne donna pas de renseignement, et le cirtomètre tombe juste au milieu des trois circonvolutions découvertes. Les pôles d'une batterie faradique furent enveloppés de coton borate, trempé dans une solution bichlorurée, et l'on explora le cerveau. Les deux circonvolutions postérieures ne réagirent pas même à des courants qui faisaient contracter les muscles de ma main, mais à peine la 3me, la plus antérieure, eût-elle pris le contact, que le poignet se mit en extension et adduction, et que les doigts s'étendirent et se séparèrent; un peu au-dessus était le centre de l'épaule et de l'avant-bras; au-dessous, celui de la face. L'ouverture cranienne fut agrandie, surtout en avant et en bas, jusqu'à mesurer 2 pouces 1/2 dans le sens antéro-postérieur sur 2 pouces 1/4 dans le vertical; du point d'application de la pyramide, l'ouverture s'étendait en avant à 1 pouce 3/4, en arrière à 1 pouce 1/8, en bas à 1 pouce 1/4. Le bord antérieur de la circonvolution excitable était limité par un sillon parallèle à peu près aux deux autres; la portion d'écorce contenant le centre de la main, et s'étendant sur une lon-		

			gueur de 1 pouce 1/4, fut circonscrite au bistouri, perpendiculairement à la surface, et séparée du tissu sous-jacent au ciseau. Pendant ces manœuvres, la main ne fit aucun mouvement; la batterie fut, après l'excision, appliquée de nouveau; au-dessus de la partie excisée, on put produire, comme avant, la flexion et l'extension du coude, ainsi que l'abduction et l'adduction de l'épaule; au-dessous, on produisit des mouvements de tout le côté gauche de la face, sans limitation à un muscle particulier. En touchant la substance blanche au fond de la cavité d'excision, on put reproduire les mouvements de la main. Bande d'Esmarch péri-cranienne pendant toute l'opération ; ligature de quelques vaisseaux cérébraux; arrêt de l'hémorragie capillaire par la cocaïne et l'eau chaude; petit drain sous la dure-mère; sutures.		
5	Lloyd and Deaver (12 juin 1888), A case of focal epilepsy successfully treated by trephining and excision of the motor centre (*Am. J. of med. Sc.*, 1888, t. II, p. 477).	H. 35 ans; début depuis 14 ans, attaques généralisées, débutant par les doigts et le poignet.	Sur et un peu en avant de la partie moyenne de la ligne rolandique, après dissection d'un large lambeau de parties molles à convexité antéro-inférieure, une rondelle de 1 pouce 1/2 de diamètre fut enlevée ; on ne trouva pas la moindre apparence de lésion osseuse; la dure mère, également normale, fut incisée; l'arachnoïde et la pie-mère apparurent d'apparence absolument saine; avant d'attaquer le cerveau, et pour s'assurer qu'il était		Réunion par première intention incomplète; arrêt des attaques ; parésie passagère.

Nos d'ordre	DATE ET INDICATION BIBLIOGRAPHIQUE	ÉTAT PRÉ-OPÉRATOIRE	OPÉRATION	LÉSIONS microscopiques trouvées	RÉSULTAT
			bien en présence du centre incriminé, Lloyd appliqua les électrodes, qui avaient été plongées dans une solution de bichlorure et enveloppées de coton sublimé, à la surface du cerveau ; il en résulta des mouvements des doigts et du poignet, mais non de l'avant-bras. L'ouverture cranienne fut agrandie en avant à la pince emporte-pièce et l'application des électrodes en ce nouveau point provoqua la flexion de l'avant-bras, l'élévation de l'angle de la bouche et la contraction des muscles de la face; des tampons imbibés de solution boriquée saturée, contenant 4/100 d'hydrochlorate de cocaïne, furent posés sur l'arachnoïde et la pie-mère pour faire contracter les vaisseaux ; puis, avec un bistouri ordinaire tenu perpendiculairement, trois fragments d'écorce cérébrale, chacun de 3/4 de pouce d'épaisseur et de 1/4 de pouce de diamètre, furent enlevés en arrière du sillon de Rolando et deux autres plus petits en avant. Les vaisseaux pie-mériens coupés furent suturés au catgut, à l'essence de genévrier, et l'hémorragie capillaire fructueusement arrêtée avec de l'eau très chaude ; drainage au catgut de genévrier, sous		

			et sus-dural, et suture au fil d'argent.		
6	NANCREDE (4 oct. 1888), Two successfull cases of brain surgery. — Obs. II, Excision of the thumb-centre for Jacksonian epilepsy; recovery with non recurrence of the attacks (*Med. News*, 1888, t. II, p. 586).	H. 27 ans; début depuis 18 ans, attaques étendues à tout le côté droit et commençant par le pouce; trépanation antérieure.	Détermination du sillon de Rolando et du centre du pouce par le procédé de Hare; 1/4 de grain de morphine en injection hypodermique 1 heure 1/2 avant l'opération; lambeau en fer à cheval; au niveau de l'ancienne couronne de trépan, nappe de tissu conjonctif, couronne placée un peu en avant, os très dense. Après incision de la dure-mère, on constate que, sauf en bas et en arrière, les méninges sont adhérentes aux 2/3 inférieurs de la zone motrice; la nappe cicatricielle est soigneusement séparée du cerveau sous-jacent, les deux orifices de trépanation ayant été réunis et agrandis jusqu'à mettre à nu partout des méninges normales; la partie de celles-ci enlevée avait 2 pouces sur 2 pouces 3/4. L'exploration électrique de l'écorce fut alors commencée, et, en arrivant sur le 2e quart de la pariétale ascendante de bas en haut, le pouce se fléchit brusquement et une crise épileptiforme, analogue aux crises spontanées, se manifesta; malgré qu'on n'eût employé que de l'eau bouillie, un courant énergique fut nécessaire pour obtenir ce résultat; on l'eut, du reste, à deux reprises différentes; les centres de l'épaule, du coude, de l'avant-bras, purent être aussi localisés, ces résultats étant identiques à ceux obtenus		Après l'opération paralysie complète du pouce, parésie des doigts et de la main; au bout d'une quinzaine tous les mouvements étaient reparus sans que les crises fussent revenues.

Nos d'ordre	DATE ET INDICATION BIBLIOGRAPHIQUE	ÉTAT PRÉ-OPÉRATOIRE	OPÉRATION	LÉSIONS microscopiques trouvées	RÉSULTAT
			par Horsley, et l'on n'eut pas de réaction au niveau du centre du pouce dans la frontale ascendante ; 1/2 pouce de toute la largeur de la pariétale ascendante, jusqu'à la couronne radiée, fut excisé, et, ceci fait, il ne fut plus possible d'obtenir d'attaques par l'excitation de ce point ; l'hémorragie pie-mérienne fut arrêtée par des serres fines, puis des ligatures au catgut ; lavage au sublimé ; sutures de la dure-mère et drainage ; shock prolongé.		
7	Angell (21 sept. 90), Contribution to the surgical treatment of jacksonian epilepsy; excision of the arm centre (*New-York med. Journ.*, 1891, t. I, p. 454).	Depuis 3 ans 1/2, épilepsie avec attaques commençant par le pouce.	Mise à nu des centres de la face, du bras et d'une partie de celui de la jambe ; rien d'anormal du côté des circonvolutions, peut-être un peu aplaties ; ponctions exploratrices sans résultat ; localisation faradique des centres ; excision de tout le centre du membre supérieur et d'une partie de celui de la face ; eau bouillie ; replacement des rondelles osseuses ; pas de shock.		Parésie passagère des muscles du bras et de la jambe. Crises diminuées le 8e jour ; hernie cérébrale, méningite, mort.
8	Parker and Gotch (7 déc. 1892), A case of focal epilepsy, trephining, electrical	Attaques généralisées débutant par le pouce et datant de 13 mois.	La situation du centre du pouce fut à peu près fixée en marquant un point à mi-chemin entre l'extrémité sagittale et l'extrémité sylvienne de la ligne tracée ; un lambeau semi-cir-		Parésie de la main et du poignet pendant 8 ou 10 jours, puis retour des mou-

	stimulation and excision of focus; primary healing, improvement (*British med. Journ.*, 1893, t. I).		culaire de peau fut rabattu et la couronne de trépan de 1 pouce 1/2 de diamètre appliquée avec son centre juste au point indiqué ; après incision de la dure-mère, on vit que le sillon de Rolando traversait l'ouverture et que son genou se trouvait au centre de celle-ci ; l'écorce fut explorée avec le courant faradique interrompu, et la zone dont l'excitation provoquait des mouvements du pouce et du poignet fut enlevée avec une curette bien tranchante après incision circulaire de la dure-mère ; on dut lier en deux points, à la soie, une veine occupant le sillon de Rolando et qui saignait abondamment. A ce moment se fit un mouvement spasmodique de la main droite, mais peut-être demi-conscient et dû au réveil partiel du malade. Pendant toutes les manœuvres, l'anesthésie avait été très légère ; jusqu'au moment de l'exploration électrique, on ne lava la plaie qu'à l'eau chaude ; ensuite on employa une solution de sublimé à 1/10000 ; sutures de la dure-mère à la soie ; replacement des 2/3 environ du disque qui avait été divisé en fragments et conservé dans un linge tiède, imbibé de sublimé.		vements avec augmentation du nombre des attaques.
9	BIDWELL and SHERRINGTON, Focal epilepsy, trephining and removal	G. 15 ans ; depuis 1888, contractions musculaires brus-	1re opération : un large lambeau de 3 pouces de large, à bord antérieur juste en arrière de la suture coronale, est rabattu. Deux couronnes de	Pas d'altérations microscopiques du	Pas de troubles moteurs après l'opération, diminution con-

Nos d'ordre	DATE ET INDICATION BIBLIOGRAPHIQUE	ÉTAT PRÉ-OPÉRATOIRE	OPÉRATION	LÉSIONS microscopiques trouvées	RÉSULTAT
	of small hœmorragic focus ; no improvement; removal of part of leg centre after electrical stimulation ; improvement (*British med. Journ.*, 1893, t. II, p. 988).	ques de la jambe droite. Au début de 1893, épilepsie jacksonienne avec aura dans la plante du pied droit et contractions dans le membre inférieur du même côté. Rarement contractions des doigts de la main droite.	trépan de 1 pouce en avant et en arrière, et excision à la pince à os de la partie intermédiaire. Incision en fer à cheval de la dure-mère ; le sillon de Rolando, parcouru par une large veine, est découvert. Le tissu cérébral paraissant décoloré à la partie inférieure de la zone mise à nu, une nouvelle rondelle osseuse est enlevée de ce côté. Ponction cérébrale au ténotome, à une profondeur de 3/4 de pouce. Légère hémorragie arrêtée par la ligature d'une veine piemérienne à la soie ; suture de la dure-mère ; replacement des fragments osseux. Plutôt aggravation des accidents. Le 14 mai, 2e opération : large lambeau s'étendant plus loin en arrière que lors de la 1re. Péricrâne très adhérent aux fragments osseux replacés, qui sont enlevés et déposés dans une solution boriquée tiède. Ablation de deux nouvelles rondelles, l'une au-dessus, l'autre en arrière de l'ancienne ouverture, et résection à la pince coupante de l'os intermédiaire. Section et rabattement de la dure-mère, légèrement adhérente à la pie-mère. On laisse le patient se réveiller en partie et l'on applique les élec-	fragment enlevé.	sidérable du nombre des attaques.

			trous sur l'écorce. L'excitation avec un courant énergique de la zone située au-dessus de la partie décollée provoque une attaque épileptiforme, typique et persistant après éloignement de l'électrode. Cette zone, de la grandeur d'une pièce de 6 pouces, est excisée au bistouri sur une profondeur de 3/4 de pouce, et l'hémorragie arrêtée avec une solution phéniquée à 1/20. Suture de la dure-mère, replacement des fragments osseux. Durée de l'opération : une heure.		

CHAPITRE V

LES TECHNIQUES APPLICABLES AUX LÉSIONS DE LA BASE DU CRANE

Nous avons vu, dans le chapitre précédent, que toutes les parties de la voûte cranienne et les organes sous-jacents étaient accessibles au chirurgien.

Nous allons maintenant démontrer qu'il en est de même de toutes les régions de la base, aussi bien du côté intra-cranien que du côté extra-cranien, sauf pour une zone centrale, « carotido-jugulaire ».

Nous commencerons cette étude de la chirurgie de la base par la *description des procédés permettant d'attaquer les lésions infectieuses de diverses régions de cette base :* la région du sinus frontal, la région ethmoïdale, la région du sinus sphénoïdal, la région mastoïdo-pétreuse. Nous verrons le grand intérêt que présentent ces procédés au point de vue de la prophylaxie et même du traitement direct des lésions infectieuses intra-craniennes ayant ces régions pour point de départ.

L'*étude opératoire des tumeurs de la base du crâne* perfectionnera ces connaissances acquises et nous permettra

de faire rentrer dans la sphère chirurgicale une région nouvelle : la région de la voûte orbitaire.

Enfin, l'*étude des fractures basales* nous montrera qu'on

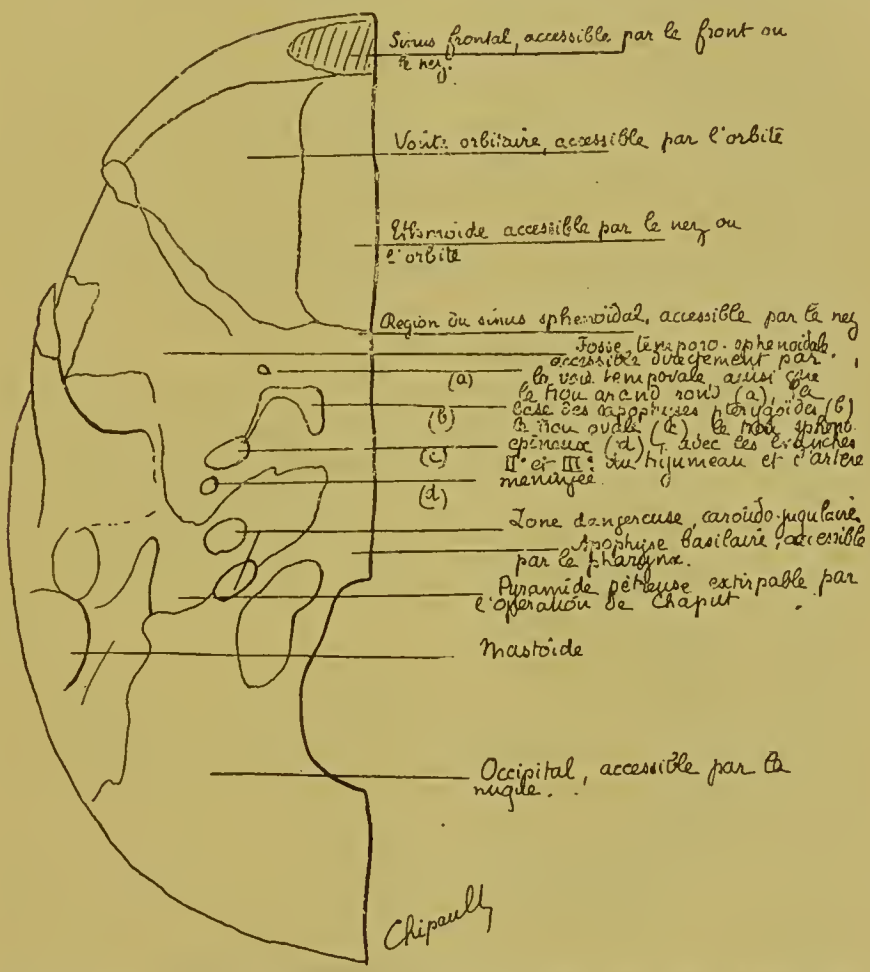

Fig. 272. — Le plancher cranien vu par sa face inférieure, avec ses diverses zones accessibles par le chirurgien.

peut explorer et traiter non seulement la face inférieure ou cervico-faciale de la base, mais encore, dans toute son étendue, sa face supérieure ou cérébrale.

Après ces trois excursions, qui s'étendront, on le voit, sur un terrain de plus en plus large, nous serons loin encore

d'avoir réuni tous les documents ayant trait à la chirurgie de la base du crâne. Beaucoup ont dû, en effet, être rejetés en d'autres parties de cet ouvrage : documents relatifs à l'ouver-

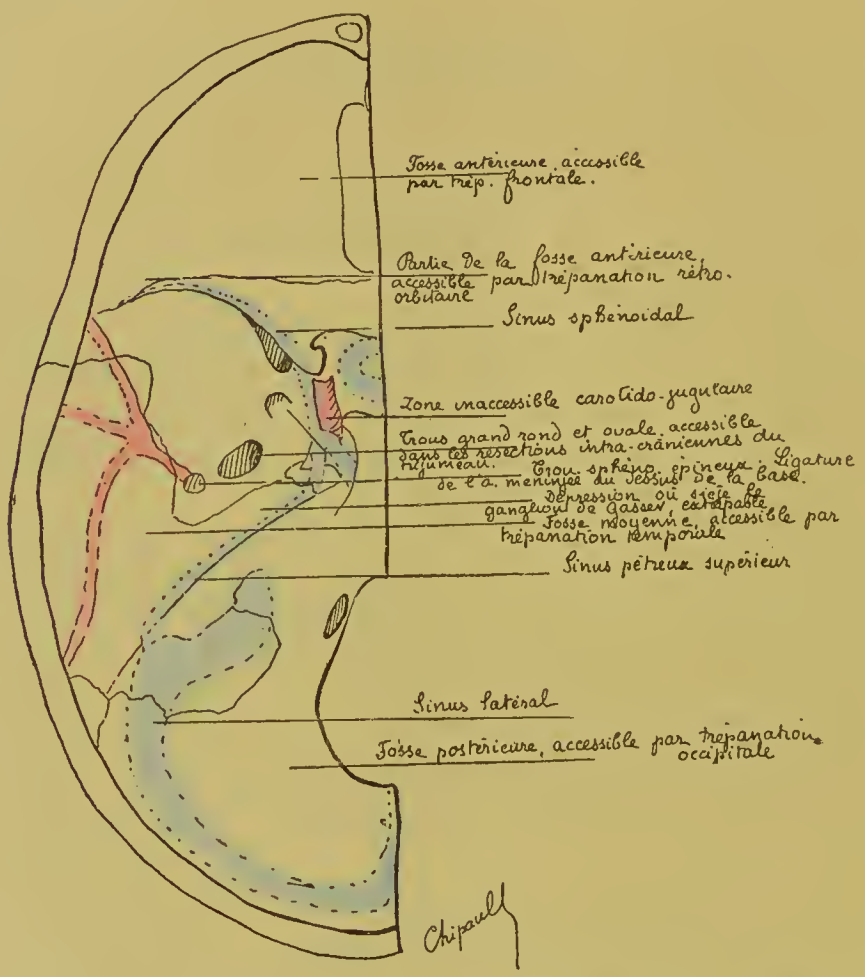

Fig. 273. — Le plancher cranien vu par sa face supérieure ou cérébrale avec les diverses zones accessibles par le chirurgien.

ture des sacs lymphatiques basaux, aux résections de la deuxième branche du trijumeau dans la fosse ptérygo-maxillaire, de sa troisième branche au niveau du trou grand rond, du ganglion de Gasser, passant par les voies zygomatique ou temporale. Enfin, nous avons jugé nécessaire de laisser

complètement de côté d'autres faits ne se rattachant que trop indirectement, au point de vue opératoire, à la chirurgie spéciale que nous étudions : les ligatures des carotides ou des vertébrales pour anévrysmes intra-craniens basilaires, les méthodes d'extraction des polypes naso-pharyngiens.

Même ainsi restreint, ce chapitre suffira pour montrer combien la chirurgie de la base du crâne soulève de questions neuves et intéressantes. Il montrera, de plus, que la pratique de cette chirurgie exige la connaissance approfondie des procédés d'exploration et de traitement rhinologiques et otologiques.

Les sinus frontaux, ethmoïdaux, sphénoïdaux sont, en effet, au point de vue pathologique, des dépendances du naso-pharynx, et c'est souvent par lui que doit passer le chirurgien pour les atteindre. La région mastoïdo-pétreuse est, d'autre part, en relation morbide tout à fait intime avec les cavités auriculaires, si bien qu'un examen otologique attentif est le préliminaire indispensable de toute intervention de ce côté : par exemple, le choix entre les divers procédés de résection apophysaire n'est possible qu'après cet examen, à moins de se résoudre à faire une intervention aveugle, trop étendue dans un cas, pas assez dans un autre, défectueuse dans tous. Enfin, nous verrons que la thérapeutique active des fractures de la base du crâne comprend comme temps capitaux le tamponnement du naso-pharynx, le cathétérisme de la trompe d'Eustache et souvent même la perforation du tympan, manœuvres considérées d'ordinaire comme l'apanage des spécialistes.

En somme, pour mener à bien les diverses interventions que nous allons décrire, le chirurgien doit être doublé d'un rhinologiste et d'un otologiste : il faut qu'avant d'opérer il puisse voir, en connaissance de cause, le naso-pharynx ou l'oreille de son malade et qu'il sache appliquer lui-même les diverses parties du traitement indique.

I. — *Techniques applicables aux lésions infectieuses de la base du crâne.*

Les techniques applicables aux lésions infectieuses de la base sont celles qui bien évidemment exigent le plus absolument les connaissances spéciales sur l'utilité desquelles nous venons d'insister. Bien rarement, en effet, ces lésions infectieuses ont primitivement pris naissance sur cette base. Presque toujours, elles sont secondaires à l'infection des cavités nasale, pharyngienne ou auriculaire. La lésion cranienne, siégeant aux régions des sinus frontaux, ethmoïdaux, sphénoïdaux, à la région mastoïdo-pétreuse, n'est qu'un intermédiaire entre cette infection première et l'infection qui peut terminer la scène, l'infection méningo-cérébrale.

I. LESIONS INFECTIEUSES DE LA RÉGION DES SINUS FRONTAUX. — A. DESCRIPTION DES SINUS FRONTAUX. — Ordinairement au nombre de deux, les sinus frontaux sont séparés l'un de l'autre par une cloison médiane, plus ou moins deviée, souvent très résistante (Zuckerkandl), ce qui explique l'unilatéralité très fréquente de leur empyème ; ils sont subdivisés en loges par des cloisons saillant de leurs parois.

Leurs dimensions, extrêmement variables, sont d'autant plus considérables d'ordinaire que le sujet est plus âgé : apparaissant vers la fin de la deuxième année, ils augmentent peu à peu de volume, pour atteindre, vers vingt ou vingt-cinq ans, 3 centimètres en moyenne dans tous les sens chez l'homme, 12 ou 15 millimètres chez la femme (Poirier). Il y a, du reste, des différences individuelles considérables : certains frontaux, dans la proportion de 2 à 3 p. 100, contiennent des sinus réduits à 1

ou 2 millimètres de diamètre. D'autre part, tous les auteurs en citent d'énormes, et Ruysch les a vus s'étendre jusqu'aux pariétaux. Nous possédons un crâne, dont les sinus, de 12 centimètres de largeur sur 6 de haut, vont en dehors au delà des apophyses orbitaires externes, en haut jusqu'aux bosses frontales et, de plus, dédoublent les voûtes orbitaires sur toute

Fig. 274. — Ère cranienne correspondant à des sinus frontaux de dimensions normales.

leur largeur et dans leurs deux tiers antérieurs. Il est beaucoup plus fréquent que les sinus dédoublent la moitié antérieure de ces voûtes, presque constant qu'ils dédoublent leur quart antéro-interne, en s'avançant jusqu'à la gouttière sus-orbitaire.

L'*épaisseur* des parois des sinus est d'autant moindre qu'ils sont plus volumineux ; elle est souvent moindre pour leur paroi antérieure que pour leur postérieure ; elle devient extrê-

mement minime dans les parties formées par dédoublement de la voûte orbitaire, déjà si peu épaisse lorsque ses deux feuillets sont accolés. En ces points, dit M. Poirier, « il suffit d'un léger coup d'ongle pour ouvrir le sinus soit par l'orbite, soit par la base du crâne. » La paroi inférieure, toujours la plus mince, présente parfois des déhiscences au niveau desquelles

Fig. 275. — Sinus frontaux de dimensions exceptionnellement grandes.

la muqueuse sinusale vient en contact immédiat avec l'aponévrose orbitaire (Hajek).

L'étendue très variable des sinus rend leurs *rapports* difficiles à formuler d'une façon générale. Toutefois, constamment, la partie la plus importante de leur paroi antérieure répond a un quadriiatère limité en bas par la suture fronto-nasale, en dedans par la ligne médiane, en dehors par le rebord

orbitaire jusqu'à l'échancrure sus-orbitaire, en haut par une ligne reunissant cette échancrure à la ligne médiane. Le sinus est-il grand, sa portion répondant à ce quadrilatère est la plus ample et la plus déclive ; le sinus est-il petit, il peut correspondre tout entier à la zone que nous venons de délimiter ; elle est donc d'un grand intérêt chirurgical.

Fig. 276. — Coupe antéro-postérieure d'un sinus frontal, très près de la cloison médiane.

La paroi interne de l'orbite entre la gouttière sus-orbitaire en haut et la suture fronto-maxillaire en bas, sur une profondeur de 1 centimètre à partir du rebord, répond aussi presque toujours directement à la cavité sinusale ; il est cependant des cas où le sinus très petit s'écarte notablement de l'orbite, dont il est séparé par une lame épaisse, compacte ou creusée de cellules parfois très volumineuses.

La paroi postérieure des sinus répond sur toute son étendue à la cavité cranienne et à la pointe antérieure des lobes frontaux; l'apophyse crista galli, parfois creusée d'une cavité plus ou moins grande, et l'attache de la faux du cerveau

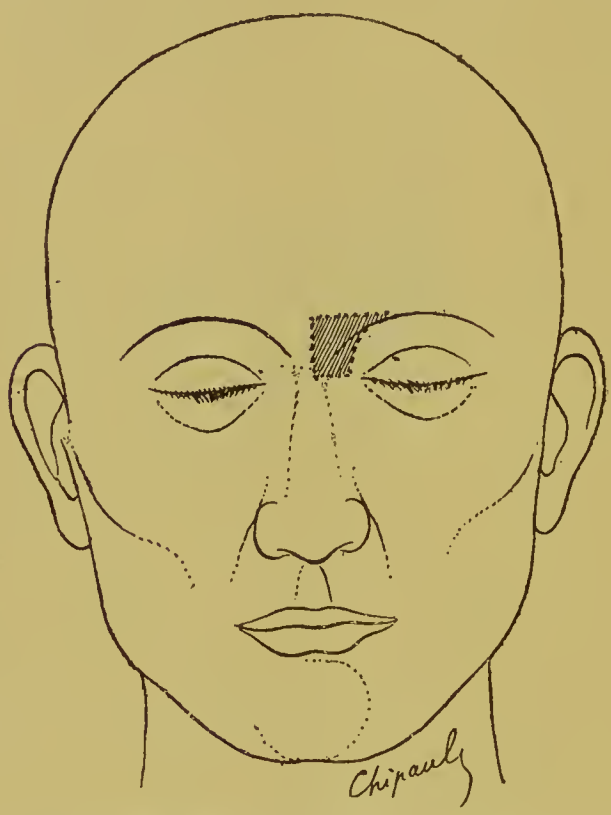

Fig. 277. — Ère cranienne chirurgicale répondant à la partie constante des sinus.

contenant l'origine du sinus longitudinal correspondent à la cloison qui sépare les deux sinus.

Enfin, la paroi inférieure des sinus nous offre un fait qui domine presque toute leur pathologie et une bonne part de leur chirurgie opératoire : c'est la communication de chacun d'eux, par un canal, dit canal fronto-nasal, avec la fosse nasale correspondante.

Le CANAL FRONTO-NASAL se dirige de haut en bas, de dehors

en dedans et d'avant en arrière. Son orifice sinusal est à peu de distance du septum médian, son orifice nasal dans la partie antérieure du méat moyen, à la partie antéro-supérieure de l'infundibulum, qu'une gouttière (gouttière infundibulaire) prolonge jusqu'à l'ouverture nasale du sinus maxillaire : disposition intéressante, expliquant que les sécrétions du sinus frontal aient la plus grande tendance à pénétrer, en tout ou

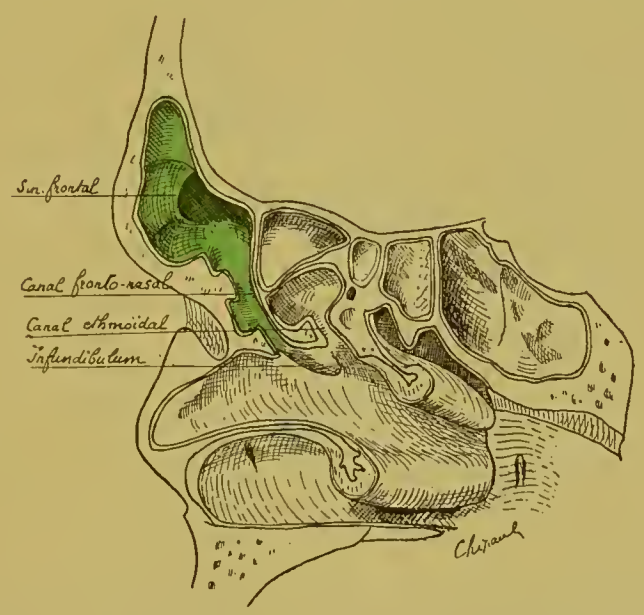

Fig. 278. — Canal fronto-nasal, sur une coupe antéro-postérieure (d'après M. Poirier).

en partie, dans le sinus maxillaire et à en provoquer l'infection secondaire.

M. Poirier, d'après ses recherches et celles de Guillemain, décrit ainsi la longueur et la forme du canal fronto-nasal : « Sa longueur, dit-il, mesurée sur trente sujets, est en moyenne de 15 millimètres chez les hommes, de 10 millimètres chez les femmes. Sa forme est cylindrique, mais légèrement aplatie dans le sens transversal ; parfois, cet apla-

tissement est tel que le calibre du conduit est beaucoup diminué. Le diamètre du canal varie de 2 à 3 millimètres ; deux fois nous avons trouvé un canal très aplati dans le sens transversal. »

Cette description nous semble un peu trop schématique et, si nous en croyons nos recherches personnelles, le canal

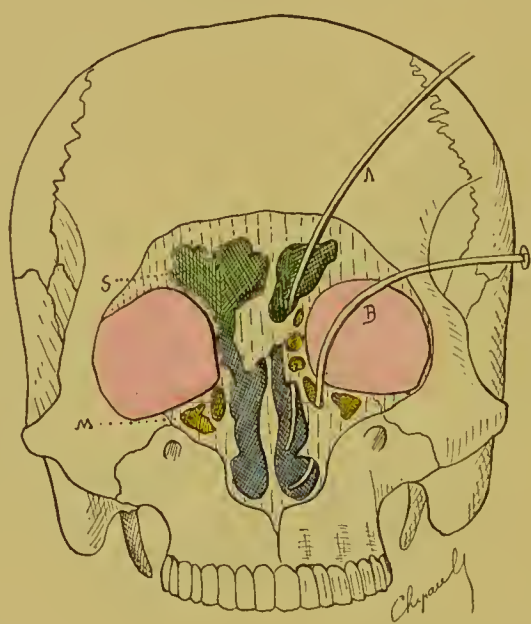

Fig. 279. — Canal fronto-nasal, sur une coupe vertico-transversale (d'après Guillemain).

fronto-nasal présente des variations si nombreuses et si considérables que la schématisation en est pour ainsi dire impossible. Les résultats que nous avons obtenus concordent du reste si parfaitement avec ceux d'une étude récemment publiée par Hartmann dans les *Archiv für klinische Chirurgie*, que nous croyons devoir simplement reproduire, en les approuvant entièrement, les conclusions de cet auteur.

« Il y a, dit-il, entre la disposition des canaux fronto-nasaux des différences extrêmes.

« Je serais même porté à considérer comme disposition habituelle l'absence de canal, le sinus se prolongeant jusqu'à l'extrémité antérieure du cornet moyen et venant s'ouvrir par une large fente dans la partie la plus extérieure du méat moyen.

« La partie du sinus sous-jacente à la racine du nez peut être rétrécie par des cellules ethmoïdales, refoulant ses parois

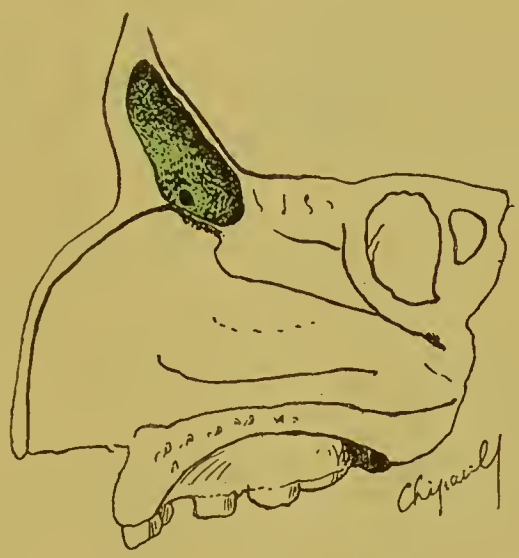

Fig. 280. — Les variétés du canal fronto-nasal : sinus frontal s'ouvrant directement dans la partie la plus antérieure du méat moyen (d'après Hartmann).

ou s'y développant. Elles laissent entre elles un conduit que l'on peut appeler canal fronto-nasal. Ce conduit s'ouvre d'ordinaire dans le sillon antérieur de l'infundibulum, souvent en arrière, dans la partie la plus externe du méat moyen.

« Lorsque les cellules qui enveloppent de toutes parts l'extrémité inférieure du sinus, en la transformant en canal, se développent irrégulièrement, le canal fronto-nasal est plus ou moins dévié de sa direction : par le développement plus considérable des cellules antérieures, il est devié en arrière ; par

le développement des cellules orbitaires, il est dévié en dedans, etc.

« L'abouchement des cellules entourant le canal se fait dans celui-ci, si bien qu'en le sectionnant on le trouve criblé d'orifices plus ou moins nombreux. »

Ajoutons que M. Poirier a trouvé une fois deux canaux frontaux du côté droit. « Il y avait, dit-il, de ce côté deux

Fig. 281. — Les variétés du canal fronto-nasal : canal fronto-nasal devié par le développement excessif des cellules ethmoïdales situées en avant de lui.

sinus frontaux, l'un grand, pourvu d'un canal qui mesurait 1 centimètre de long et 2 millimètres de diamètre ; l'autre detit, placé en dedans et au-dessous du premier, allant aussi s'ouvrir dans le méat moyen par un deuxième canal long de 1 centimètre, large de 3 millimètres. Ces deux canaux étaient accolés l'un à l'autre, comme les deux canons d'un fusil, et séparés par une mince cloison osseuse, à direction antéro-postérieure. »

B. PROCÉDÉS DE TRAITEMENT DES LÉSIONS INFECTIEUSES SIÉGEANT DANS LES SINUS FRONTAUX. — La description anatomique qui précède était le préliminaire

indispensable de l'étude que nous allons faire des procédés de pénétration dans les sinus frontaux.

Fig. 282. — Sonde de Cozzolino pour le cathétérisme des sinus frontaux.

Parmi ces procédés, les uns attaquent les sinus par les fosses nasales, soit en utilisant le canal fronto-nasal,

Fig. 283. — Sonde double du même auteur, à destination identique.

soit en créant une voie artificielle plus ou moins voisine ; les autres les ouvrent par leur paroi antérieure, soit

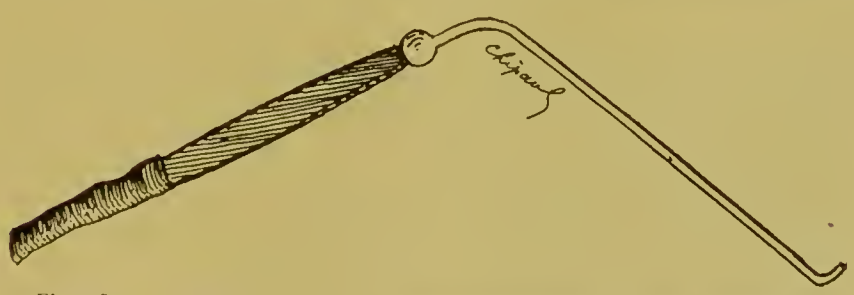

Fig. 284. — Sonde de Lichtwitz, pour le cathétérisme des sinus frontaux.

au niveau de l'orbite, soit franchement par le front.

I. PROCÉDÉS NASAUX. — La pénétration dans le sinus

frontal par le canal fronto-nasal constitue « *le cathétérisme de ce canal* ».

Jurasz (1887) le tentait avec un fin stylet métallique, boutonné, de 11 à 15 centimètres de longueur; Schüller (1888) avec une canule qu'il ne décrit point, Hansberg (1890) et Cholewa (1892) avec une sonde de 1/2 à 1 millimètre de diamètre, coudée à 125° à 3 centimètres de son extrémité,

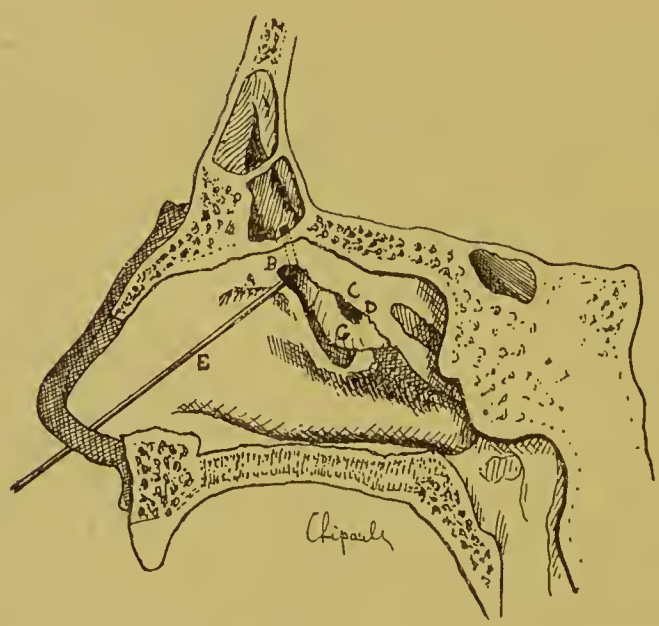

Fig. 285. — Sonde placée dans le canal fronto-nasal (d'après Lichtwitz).

Cozzolino (1891) à l'aide d'une sonde à simple ou double courant, coudée de la même manière, Lichtwitz (1893) avec une canule simple ou double, de 1 à 2 1/2 millimètres de diamètre, coudée à angle droit à 1 centimètre de son extrémité. Enfin, Moure, de Bordeaux, préfère (1893) une simple sonde à trompe d'Eustache un peu fine, à laquelle on donnera une courbure appropriée à chaque cas.

Presque tous ces instruments, stylets et canules, sont, en somme, caractérisés par leur coudure terminale, indis-

pensable puisque l'ouverture du canal fronto-nasal est dirigée obliquement en bas et en arrière.

L'opérateur, après cocaïnisation énergique de l'hiatus semi-lunaire à l'aide d'un tampon d'ouate laissé cinq minutes au moins dans le méat moyen (Chiari), glissera son cathéter de bas en haut et notablement d'avant en arrière, à peu près parallèlement au dos du nez et sur la paroi externe de la fosse nasale. S'il butte contre l'extrémité antérieure du cornet

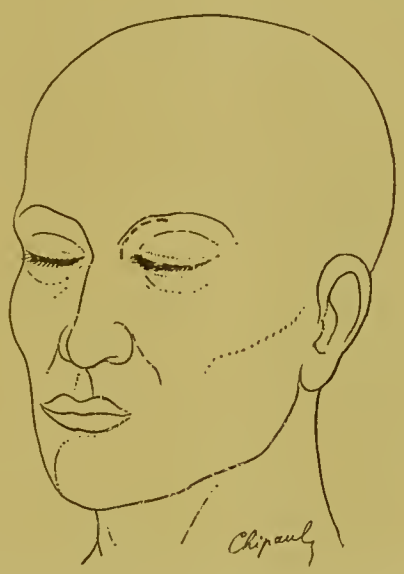

Fig. 286. — Procédé fronto-orbitaire de Panas et Guillemain, pour l'ouverture du sinus frontal; tracé de l'incision des parties molles.

moyen, il élèvera légèrement le manche de l'instrument, dont le bec s'abaisse, passe en arrière de l'insertion du cornet et pénètre dans le méat; on lui rend alors sa direction primitive en l'inclinant plutôt du côté interne ou nasal que du côté de la paroi orbitaire du canal, qui peut être fort mince (Hajek). On se rappellera que l'orifice du canal fronto-nasal se trouve d'ordinaire à 5 ou 6 centimètres de l'orifice antérieur des fosses nasales et qu'au moment où l'instrument y pénètre « on entend un léger craquement, dû à la rupture de fines

lamelles osseuses ; en même temps survient un léger écoulement de sang, qu'on facilitera en faisant pencher la tête du malade en avant ». (Lichtwitz). En outre, si l'on a fait un cathétérisme simplement évacuateur, à l'aide d'un stylet, on voit le liquide sinusal, séreux ou purulent s'écouler en abondance; si l'on a cathétérisé avec une sonde et que l'on fasse une injection, le malade éprouve, paraît-il, une sensation particulière quand le liquide pénètre dans les sinus.

Le cathétérisme des sinus frontaux est souvent difficile, même lorsqu'on a affaire à un canal fronto-nasal normal. Les difficultés s'accumulent lorsque le canal présente des anomalies ou que les parties environnant son orifice cachent celui-ci plus ou moins complètement.

Parmi les anomalies du canal qui en rendent le cathétérisme particulièrement délicat notons les irrégularités très grandes de son calibre et de sa direction, l'ouverture sur ses parois de cellules ethmoïdales où l'instrument peut s'égarer sans que le chirurgien en soit prévenu. « Il faut signaler encore, dit Alezais (1891), sur le bord antérieur de la masse latérale de l'ethmoïde, une petite dépression capable d'arrêter momentanément le bec de la sonde ; mais surtout une gouttière verticale parallèle à la gouttière frontale et plus large qu'elle, immédiatement placée derrière elle et qui conduit dans les cellules ethmoïdales antérieures ; enfin, un petit conduit vertical borgne, long de 4 à 5 millimètres, s'ouvrant tantôt en avant, tantôt en dedans du canal frontal. »

Les anomalies des parties nasales environnant l'orifice du canal sont moins graves, car le chirurgien peut souvent y porter remède. Hajek pense, du reste, qu'on devrait systématiquement, avant toute tentative de cathétérisme du sinus frontal, enlever à l'anse galvanique la partie antérieure du cornet moyen pour mettre largement l'hiatus à jour, puis

nettoyer celui-ci, en deux ou trois semaines, des petits polypes muqueux qui l'encombrent presque toujours. La plupart des chirurgiens ne font qu'exceptionnellement, et peut-être est-ce un tort, ces opérations préliminaires. C'est seulement lors d'hypertrophie ou d'enroulement excessif du cornet moyen que Hartmann le résèque au conchotome, Cozzolino à l'anse galvanique. On peut aussi avoir à enlever l'apophyse unciforme lorsqu'elle présente un développement excessif, une saillie exagérée en dedans, qui transforment le canal infundibulaire en un véritable conduit plus ou moins complètement isolé de la cavité du méat moyen.

Tous les auteurs admettent, d'ailleurs, que le cathétérisme du canal frontal est impossible dans un nombre assez notable de cas, dans 50 o/o environ suivant presque tous, dans au moins 25 o/o suivant nos recherches personnelles ayant porté sur vingt sujets.

Aussi a-t-on proposé d'arriver jusque dans le sinus par « *la perforation de son plancher nasal* », perforation que Schœffer, dès 1885, pratiquait en introduisant « un stylet solide, mais flexible, de 2 millimètres d'épaisseur, entre la cloison et le cornet moyen et le dirigeant directement en haut vers le front. On entend bientôt un léger crépitement dû à la fracture de minces lamelles osseuses; parfois, on rencontre une résistance plus grande, que l'on doit vaincre avec douceur ». Lichtwitz, en 1891, a expérimenté ce procédé sur le cadavre. « Nous l'avons, dit-il, pratiqué sur cinq têtes entières et deux moitiés de tête avec cloison provenant de deux individus différents. Douze sinus ont donc servi à nos expériences. Nous avons, sur les cinq crânes entiers, pratiqué deux coupes verticales de chaque côté de la ligne médiane. La tranche médiane ainsi obtenue mesurait de 7 à 15 millimètres d'épaisseur; elle comprenait la cloison nasale avec les parties voisines. Pour la ponction, nous nous sommes servi d'un

trocart droit en acier, de 1 millimètre 1/4 de diamètre, que nous enfoncions en longeant l'angle formé par la cloison et la paroi latérale du nez. Sur les douze sinus, trois fois seulement la ponction a réussi ; sur ces trois cas, il a fallu une fois employer beaucoup de force et encore sommes-nous tombé dans le sinus frontal opposé qui dépassait la ligne médiane. La ponction a été impossible à faire pour les neuf autres sinus, à cause de l'épaisseur du plancher. Dans un cas où je fus obligé d'employer beaucoup de force, le stylet glissa en arrière et traversa la lame criblée. La perforation du plancher du sinus est, en somme, une manœuvre mauvaise et dangereuse comme toutes les manœuvres aveugles. Rompre sûrement de nombreuses lamelles osseuses, pénétrer peut-être à travers l'ethmoïde si mince dans la cavité cranienne, au fond de diverticules qu'il est impossible d'aseptiser et qui, dans les cas où l'on intervient, sont de véritables foyers microbiens, est absolument à laisser de côté. Du reste, lorsque la pénétration dans le sinus est impossible par le cathétérisme fronto-nasal, il est toujours loisible à l'opérateur de la mener à bien par l'un ou l'autre des procédés cutanés que nous allons décrire.

II. PROCÉDÉS CUTANÉS. — Les techniques qui permettent d'arriver par la voie cutanée jusque dans la cavité sinusale se groupent autour de deux procédés types : le procédé fronto-orbitaire et le procédé frontal proprement dit.

a) PROCÉDÉ FRONTO-ORBITAIRE. — Le procédé fronto-orbitaire, ouvrant le sinus frontal par son prolongement sus-orbitaire, fut employé par Richter, dès 1776, dans un cas où la collection purulente intra-sinusale s'était fait jour au niveau de la paupière supérieure ; puis par Schütz, en 1812, dans un empyème non fistulisé du sinus frontal gauche, tenant probablement à la présence d'un polype à la partie supérieure de la narine de ce côté. « Quatre ou cinq jours après le début des acci-

dents, l'os frontal, dans la région située au-dessus de l'œil gauche, saillit d'une manière très notable, en conservant une surface égale ; la paupière présenta une tuméfaction œdémateuse. On en conclut que le pus contenu dans le sinus avait dû se frayer un passage dans l'orbite ; on fit une incision d'un demi-pouce vers l'angle interne de cette cavité, ce qui fit sortir une grande quantité de pus. »

« Pour ouvrir le sinus par l'orbite, disent MM. Panas et

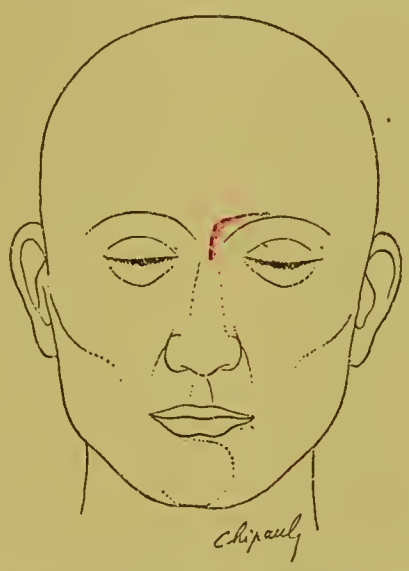

Fig. 287. — Incision des parties molles pour pratiquer l'ouverture frontale d'un sinus frontal.

Guillemain en 1890, il suffit de faire au grand angle de l'œil une incision immédiatement au-dessous du sourcil ; on tombe sur la voûte orbitaire, qui, vu sa minceur, se laisse perforer avec facilité. »

Jansen en 1893 insiste sur l'importance qu'il y a, pour ne pas défigurer le malade, à faire porter, si l'on peut, la résection sur la voûte seule, sans attaquer le rebord orbitaire : « C'est seulement, dit-il, dans les cas où les grandes dimensions du sinus rendent difficile le bon drainage du foyer que

l'on doit réséquer le bord orbitaire à une certaine hauteur de la paroi antérieure. »

b) PROCÉDÉ FRONTAL. — Nous croyons, malgré ces considérations esthétiques, le procédé franchement frontal meilleur que les techniques fronto-orbitaires, car, tout en créant une ouverture aussi déclive qu'elles, il présente en outre l'avantage de la permettre plus large dans tous les cas et même de la permettre seule chez les jeunes sujets et chez les individus dont le sinus ne s'étend point dans la voûte orbitaire.

En effet, nous avons dit que, constamment, si restreint que soit son volume, le sinus répondait par sa paroi antérieure au quadrilatère que limitent la suture fronto-nasale, la ligne médiane, le rebord orbitaire et une ligne horizontale partant de la gouttière sus-orbitaire pour rejoindre la ligne médiane; en attaquant l'os en ce point, on est donc toujours sûr d'ouvrir la cavité cherchée.

« Veut-on ouvrir un seul sinus, on fera, dit Guillemain, immédiatement au-dessus du sourcil, une incision de 35 millimètres se réunissant à angle arrondi à une incision médiane, verticale, sur la racine du nez, de 25 millimètres de hauteur. Le lambeau angulaire ainsi circonscrit comprendra, avec la peau et les muscles peauciers de la région, le périoste; il suffira de racler l'os pour détacher ce dernier, sans léser le nerf frontal interne et l'artère de même nom, qui pourront être rejetés en dehors. Après guérison, la cicatrice résultant de ces incisions se trouvera cachée par les plis de la paupière supérieure et sera dès lors à peine visible. L'os mis à nu, il faut pratiquer une couronne de trépan de 1 centimètre de diamètre, sur la partie la plus déclive de la paroi antérieure du sinus, en plein rebord orbitaire; en agissant plus haut, on s'exposerait, si le sinus était petit, à un accident grave : l'ouverture de la cavité cranienne. Quand on a enlevé la rondelle osseuse, le sinus n'est pas encore ouvert, sa muqueuse est intacte; aussi faut-il

l'attirer au dehors avec une pince à griffe et l'exciser. Une fois le sinus ouvert, il est nécessaire d'agrandir en haut, avec une gouge, l'orifice osseux dans une étendue d'environ un demi-centimètre, ce qui lui donne, au total, une longueur de 1 centimètre et demi. »

Lorsque les deux sinus sont atteints, on doit faire l'ouverture osseuse sur la ligne médiane, après incision horizontale joignant les deux arcades orbitaires (Montaz) ou verticale commençant à la racine du nez et s'étendant à un pouce ou un pouce et demi au-dessus (Mac Even).

Ajoutons que, pour l'ouverture unilatérale aussi bien que pour l'ouverture bilatérale des sinus frontaux, nous préférons de beaucoup au trépan, qui enlève une rondelle d'un diamètre fixe, la gouge et le maillet, qui permettent de faire l'ouverture de l'étendue qu'on veut; leur manœuvre sera facile et sans effort, étant donnée la minceur ordinaire de la couche osseuse que l'on doit traverser.

Nous n'avons pas besoin d'insister sur ce fait que les incisions cutanées seront plus ou moins grandes ou agrandies, selon qu'on le jugera nécessaire. Des incisions complémentaires ou même des tracés tout à fait différents seront même parfois indispensables; nous y reviendrons plus tard, en étudiant les interventions pour tumeurs des sinus frontaux.

VARIATIONS ET TEMPS COMPLÉMENTAIRES DE L'OUVERTURE DES SINUS FRONTAUX SUIVANT LES LÉSIONS TROUVÉES. — L'étude que nous venons de faire des procédés de traitement chirurgical des lésions infectieuses siégeant dans les sinus frontaux ne serait pas complète si nous n'indiquions les temps intra-sinusaux complémentaires de l'opération, temps variables suivant le procédé choisi et les lésions trouvées.

Le cathétérisme, procédé certainement le moins traumatisant de tous, permet l'évacuation des produits contenus dans le sinus, au besoin facilitée par l'insufflation d'air à l'aide

d'une grosse poire de caoutchouc, terminée par un tube de caoutchouc très mince (Zaufal); il permet aussi l'injection dans la cavité de liquides antiseptiques : solution phéniquée à 1/2 o/o (Chiari); solution phéniquée, puis glycérine ichtyolée ou vaseline iodoformée (Lichtwitz); solution boriquée à 3 o/o ou, dans les cas graves, solution de nitrate d'argent à 5 ou

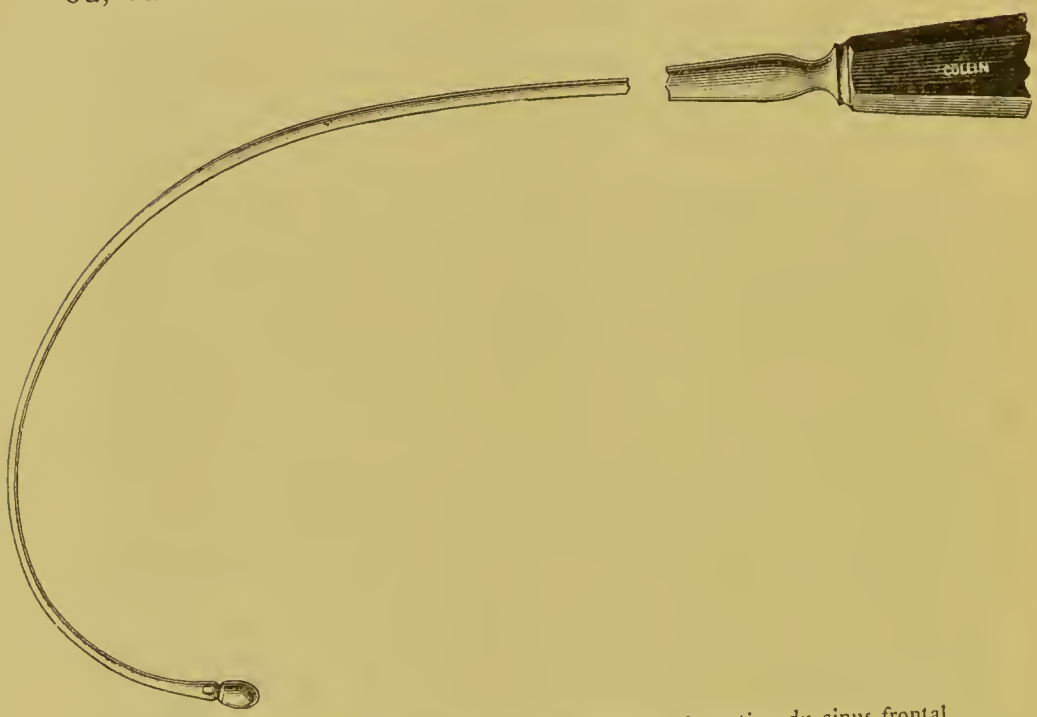

Fig. 288. — Cathéter de Panas pour établir, après trépanation du sinus frontal le drainage fronto-nasal.

même 10 o/o (Hajek); enfin, il rend possible les cautérisations soit de l'orifice souvent carié du canal à l'aide de pyoctanine fondue sur une sonde (Cholewa), soit des parois mêmes du sinus à l'acide chromique ou chromochloracétique (Cozzolino). Nous croyons du reste que, même après ablation du cornet moyen, le cathétérisme ne laisse traiter la cavité sinusale que d'une façon incomplète et superficielle. Il doit donc être réservé, soit aux cas douteux où on l'utilise comme moyen de diagnostic, soit aux rétentions muqueuses, aux

infections catarrhales légères à pneumocoques, de date récente, sans productions polypeuses et sans carie osseuse.

S'agit-il, au contraire, d'une suppuration à streptocoques ou à staphylocoques, surtout d'une suppuration secondaire à la présence d'un corps étranger, d'une lésion osseuse une ouverture large s'impose et doit se faire par la voie cutanée et de préférence, à moins d'indication spéciale, par le procédé frontal. Cette ouverture large est l'unique moyen de traiter d'une façon complète les lésions trouvées; seule, en effet, elle permet de désinfecter à fond la cavité, de cautériser la muqueuse hypertrophiée avec des tampons d'ouate, imbibés de chlorure de zinc à 1/10; au besoin, de la cureter, de détruire les polypes d'origine inflammatoire qui s'y attachent; si des cloisons osseuses saillantes empêchent le nettoyage large et complet de la cavité, de les réséquer à la pince coupante.

Le sinus bien désinfecté et ses clapiers supprimés, on le draine, soit simplement par la plaie extérieure, soit en établissant un drainage fronto-nasal.

Le *drainage* extérieur se fait, dit Guillemain, « en introduisant un drain de caoutchouc le plus gros possible jusqu'au fond du sinus. Certains auteurs (Lyder, Borthel) préfèrent des drains d'argent, munis de nombreux trous. L'écoulement des liquides, disent-ils, se fait beaucoup mieux; nous avons essayé ces drains métalliques; leur introduction est difficile : ils ne peuvent, en effet, se mouler sur la courbure de l'os frontal; de plus, leur extrémité rigide exerce une pression douloureuse sur la muqueuse du sinus. »

Le *drainage fronto-nasal* est jugé préférable au drainage uniquement extérieur par la plupart des chirurgiens (Panas, Moriez, Montaz). Il doit être établi dès l'ouverture du sinus et non, comme le recommandent Pollignaci et de Vincentis, après avoir attendu une dizaine de jours pour voir si la modification

de la muqueuse ne rétablirait pas spontanément la perméabilité du canal : c'est là une perte de temps tout à fait inutile.

« Le drainage fronto-nasal, dit Guillemain, a été mis à exécution pour la première fois par Riberi et plus tard par Otto, Macnaughton, Peyrot, Kocher, Chandelux.

« Les procédés employés ont varié souvent avec les chirurgiens. C'est ainsi que Riberi, pour l'établir, a fait sauter avec la gouge et le maillet tout le système des cellules ethmoïdales antérieures. Chandelux et Sacchi perforent avec une tréphine les lamelles ethmoïdales qui séparent le sinus du méat moyen. D'autres se sont servis d'un trocart analogue à celui de Chassaignac, sur lequel ils introduisaient le drain.

« Ces procédés sont tous mauvais, car ils produisent sur le squelette des dégâts plus ou moins étendus. C'est pour remédier à cet inconvénient que M. Panas a eu l'idée de faire passer par le canal frontal un cathéter métallique présentant une courbe irrégulière plus que demi-circulaire, et du reste doué d'une certaine élasticité, puis un drain, sans rien léser des parties voisines et en ne se servant que de la voie naturelle.

« Le calibre du cathéter adapté à celui du canal qu'il doit franchir est un peu moindre que celui d'une sonde cannelée. Il se termine par une extrémité renflée et arrondie qui correspond, comme diamètre, au n° 8 de la filière à urèthre. Au-dessus de cette extrémité est un orifice dans lequel on peut passer un fil pour fixer le drain; il nous semble plus sûr de fixer ce dernier par un lien circulaire, fixé au-dessus du renflement.

« Par le sinus largement ouvert, dans l'orifice supérieur du canal frontal, que l'on voit, on engage le bec de l'instrument, dont le manche est tenu en bas, contre la joue. En l'enfonçant, on redresse le manche peu à peu, de façon à lui faire décrire un demi-cercle, si bien que, quand la manœuvre est terminée, il se trouve appliqué sur le front. Il faut agir

avec lenteur et prudence, de façon à éviter les fausses routes. Le passage du cathéter du sinus dans la fosse nasale se fait brusquement, et à ce moment l'on sent un ressaut.

« Une fois le cathéter parvenu dans le méat moyen, son bec se trouve arrêté par la saillie en dedans du cornet moyen, qui pourrait être transpercé si l'on agissait avec violence. Sitôt cette résistance sentie, il faut incliner le cathéter de façon que son bec puisse contourner la saillie du cornet, descendre, en suivant la cloison, jusqu'au plancher des fosses nasales et sortir par la narine.

« Un drain à parois résistantes est fixé, et une manœuvre inverse de celle que nous venons de décrire amène le cathéter au dehors, en entraînant avec lui le drain. Les téguments incisés seront suturés dans toute leur étendue, sauf à l'endroit qui livre passage au drain. »

Luc a remplacé, dans un cas récent, le cathéter spécial du professeur Panas par unesonde en gomme, très suffisamment résistante pour pénétrer dans le canal. Quelques jours après, pour débarrasser celui-ci de toutes les fongosités qui pouvaient y être restées, « une assez grosse mèche de gaze iodoformée fut fixée à la sonde par un fort fil et introduite de force à travers le trajet, où elle fut laissée vingt-quatre heures. Le lendemain, cette manœuvre fut renouvelée, mais cette fois la mèche, préalablement imprégnée d'une solution de chlorure de zinc à 1/10, fut à plusieurs reprises tirée de haut en bas et de bas en haut, opérant ainsi sur les parois du trajet une série de frictions énergiques. »

Somme toute, le drainage frontal ou fronto-nasal permet de désinfecter la cavité malade aussi longtemps et aussi souvent qu'on veut. Pour ces lavages répétés, Guillemain s'est servi du biiodure de mercure à 1 pour 20000, employé tous les jours, ou du chlorure de zinc à 1 pour 10 tous les quatre jours. L'acide phénique, l'acide borique, le nitrate d'ar-

gent, peuvent être également utilisés; la glycérine iodoformée n'a donné que des résultats médiocres.

Lorsqu'au bout d'un temps plus ou moins long, l'écoulement sinusal diminue, on supprime le drain ou les drains par tâtonnement et on laisse se fermer la plaie frontale pendant que l'on continue les lavages par le canal fronto-nasal.

Tel est le traitement post-opératoire ordinairement employé, et qu'il faut souvent continuer pendant des mois. Nous croyons qu'on peut, dans certains cas au moins, en tenter un plus bref. En effet, lorsque la cavité sinusale a été bien et complètement désinfectée, le canal fronto-nasal oblitéré avec un mastic antiseptique ou une cheville d'ivoire pour éviter une infection nouvelle par les fosses nasales, nous considérons comme permis d'essayer la réunion par première intention de la plaie frontale suturée, ou du moins le remplissage par granulations sous un pansement légèrement compressif, laissé quinze jours ou trois semaines, du sinus complètement débarrassé de sa paroi antérieure et drainé avec un drain résorbable d'os décalcifié.

Ajoutons enfin que le traitement intra-sinusal, tel que nous l'avons décrit, doit parfois être complété par l'extraction d'un corps étranger entretenant la suppuration : larve d'insecte pénétrée par le canal fronto-nasal, séquestre de nécrose traumatique, tuberculeuse, syphilitique, ostéomyélitique, ou de nécrose consécutive à un très ancien empyème sinusal.

Ces manœuvres sont particulièrement délicates lorsque les séquestres font partie de la paroi postérieure du sinus et que leur extraction a toutes les chances d'ouvrir la cavité cranienne. Nous croyons cependant que même alors le chirurgien doit, en s'aidant d'une antisepsie rigoureuse, tenter leur ablation complète : il est assez indifférent aujourd'hui de mettre la dure-mère à nu au fond d'une cavité que l'on peut panser et désinfecter.

C. LÉSIONS INTRA-CRANIENNES CONSÉCUTIVES AUX LÉSIONS INFECTIEUSES DES SINUS FRONTAUX. — L'attaque des lésions siégeant sur la paroi postérieure des sinus frontaux est d'autant plus indiquée que ces lesions peuvent provoquer des complications intra-craniennes, dont quelques-unes échappent entièrement à l'action chirurgicale.

La moins rare et la moins grave de ces complications, c'est la collection purulente extra-durale limitée, consécutive à la nécrose ou à la perforation de la paroi postérieure du sinus. Dans ces cas, l'ouverture large de cette paroi postérieure et l'ablation des parties nécrosées, de façon à mettre à nu la cavité suppurante dans toute son étendue, permettent de la désinfecter et de la guérir.

Lorsqu'on n'intervient point comme nous venons de le dire, la dure-mère s'altère à son tour, se laisse détruire par la suppuration : une arachnoïdite suppurée généralisée enlève le malade, comme dans le cas de Rickler (1773), dans ceux de Schütz (1862) et de Mac Even (1893), qui, pour un empyème avec nécrose de la paroi postérieure, se contentèrent d'ouvrir le sinus ; ou bien les lésions infectieuses intra-durales se localisent : il se forme un abcès du cerveau, soit éloigné et siégeant dans le lobe temporal du même côté, comme dans le cas de Bousquet (1877), où la résection de la paroi postérieure du sinus atteint ne permit pas de découvrir la lésion cérébrale, soit contigu et siégeant dans le lobe frontal, comme dans le cas de Schnidler, où l'abcès communiquait par un trajet fistuleux avec la collection extra-durale (1892). La lésion limitée intra-durale peut enfin être une thrombose du sinus longitudinal, comme dans le cas de Pearson et de Broadbent (1883). Peut-être pourrait-on alors tenter la ligature du sinus, son ouverture et sa désinfection. L'étude que nous ferons plus loin du traitement de la sinusite latérale consécutive aux lésions mastoïdiennes par un procédé analogue autorise, croyons-

nous, à donner ce conseil, qui jusqu'à présent n'a pas trouvé sa confirmation pratique.

II. LÉSIONS INFECTIEUSES DE LA RÉGION DES CELLULES ETHMOÏDALES. — A. DESCRIPTION

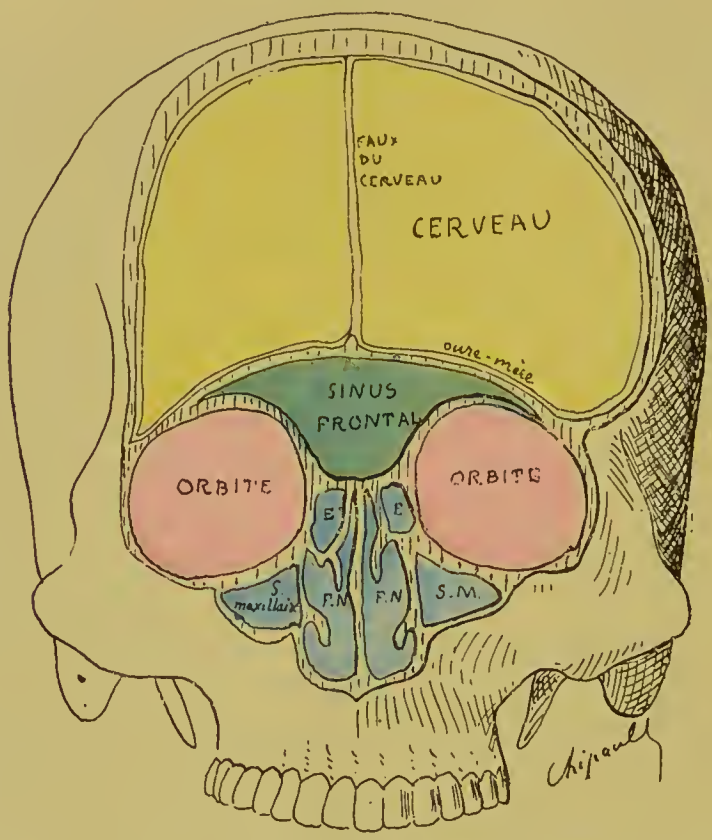

Fig. 289. — Rapports des sinus frontaux avec les organes intra-craniens; coupe transversale.

DES CELLULES ETHMOIDALES. — Les cellules ethmoïdales, annexes pneumatiques de la paroi cranienne des fosses nasales, de même que les sinus frontaux, sont beaucoup moins qu'eux susceptibles d'une description schématique; leur configuration est, en effet, absolument variable d'un sujet à l'autre.

Elles s'étendent du sinus frontal et du canal lacrymal en

avant au sinus sphénoïdal en arrière, répondent en dedans à l'insertion du cornet supérieur, au méat supérieur et à l'insertion du cornet moyen, en dehors à la lame orbitaire de l'ethmoïde, en bas vont plus ou moins loin du côté du sinus maxillaire et sont en haut séparées de la cavité cranienne par la couche osseuse plus ou moins épaisse qui passe comme un pont de la lame criblée à la voûte orbitaire.

Leur forme, leur grandeur, leur nombre, sont extrêmement variables. L'une d'entre elles mérite toutefois, par sa régularité relative, une mention particulière : c'est la bulle ethmoïdale, dont nous avons déjà dit quelques mots à propos du canal fronto-nasal.

« La disposition de cette bulle elle-même est du reste, dit Zuckerkandl, très diverse, non seulement par rapport au canal fronto-nasal, mais aussi par rapport au méat moyen. C'est, somme toute, une cellule comme les autres, appartenant à la portion inférieure du labyrinthe ethmoïdal, saillant dans les fosses nasales par une paroi convexe, limitée par la lame papyracée de l'ethmoïde, ou ne l'atteignant point et en restant séparée par quelque autre cellule ethmoïdale. La bulle ethmoïdale contient habituellement une cavité s'ouvrant par un orifice dans le méat moyen. Cette cavité a parfois des dimensions considérables, et je l'ai vue atteindre 22 millimètres de long sur 13 de large. Il est plus fréquent de la trouver petite; elle peut exceptionnellement manquer et la bulle être représentée par une simple lamelle osseuse, recourbée. Lorsque la bulle fait dans les fosses nasales une saillie considérable, elle refoule le cornet moyen contre le septum, creuse sur celui-ci une dépression et peut même se montrer dans la moitié opposée des fosses nasales lorsqu'on les explore par les choanes.

« Quand l'orifice de la bulle est allongé, elle prend une forme semi-lunaire et l'on trouve sur la paroi externe des fosses

nasales deux fissures, dont l'inférieure conduit dans l'infundibulum. La bulle peut aussi envoyer en haut et en avant un diverticule profond, qui conduit dans une cellule ethmoïdale, emboîtée par la partie sinusale du toit orbitaire.

« Quand les cellules ethmoïdales latérales sont très déve-

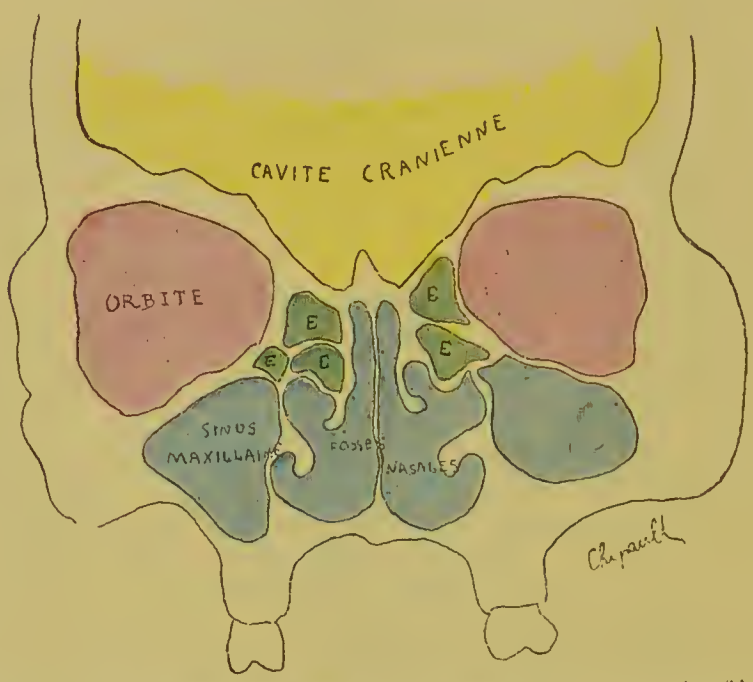

Fig. 290. — Coupe transversale montrant les rapports des cellules ethmoïdales (E) avec la cavité cranienne, les fosses nasales, la cavité orbitaire, le sinus maxillaire.

loppées, la paroi interne de l'orbite fait saillie du côté de la cavité orbitaire.

« Il existe une compensation manifeste entre le volume des cellules ethmoïdales et celui du sinus maxillaire du même côté.

« La lame papyracée de l'ethmoïde peut présenter une déhiscence, avec ouverture directe des cellules dans la cavité oculaire. Cette disposition est rare et, sur un nombre de crânes considérable, je ne l'ai rencontrée que quatorze fois ; je dois ajouter que, sur ces quatorze crânes, deux avaient été conser-

vés justement à cause d'elle. Il s'agit, du reste, là bien certainement non d'un artifice de perforation, mais d'une anomalie vraie, et deux fois j'ai eu l'occasion de l'étudier sur des cadavres non disséqués. Dans un de ces deux cas, l'ethmoïde présentait en ses parties normales une largeur de 29 millimètres

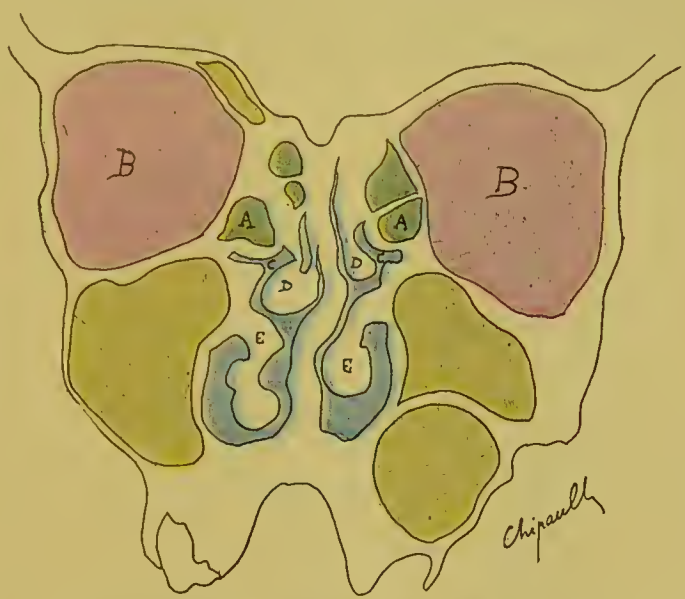

Fig. 291. — Coupe montrant la disposition habituelle de la bulle ethmoïdale A, en rapport immédiat avec la cavité orbitaire B et avec le méat moyen C (d'après Zuckerkandl).

seulement. La muqueuse ethmoïdale fermait les cellules du côté de la cavité orbitaire; par la déhiscence, on pénétrait dans un sinus qui n'était séparé de la bulle ethmoïdale que par une mince paroi muqueuse. »

B. PROCÉDÉS DE TRAITEMENT DES LÉSIONS INFECTIEUSES SIÉGEANT DANS LES CELLULES ETHMOÏDALES ET DES LÉSIONS INTRA-CRANIENNES CONSÉCUTIVES. — La description anatomique précédente montre bien qu'on ne peut tenter pour les cellules ethmoïdales un *cathétérisme* véritable, analogue à celui que nous avons décrit pour le sinus frontal.

Le proposer serait une illusion ; tout ce qu'on peut faire du côté des cellules ethmoïdales par les narines, même après desobstruction préalable du méat moyen ou résection d'une partie du cornet, c'est la *ponction de la bulle ethmoïdale* « avec un petit trocart droit sur lequel se meut un manchon qu'on fixe avec une vis, de façon à ne laisser dépasser qu'un demi-centimètre de pointe, pour ne point pénétrer dans

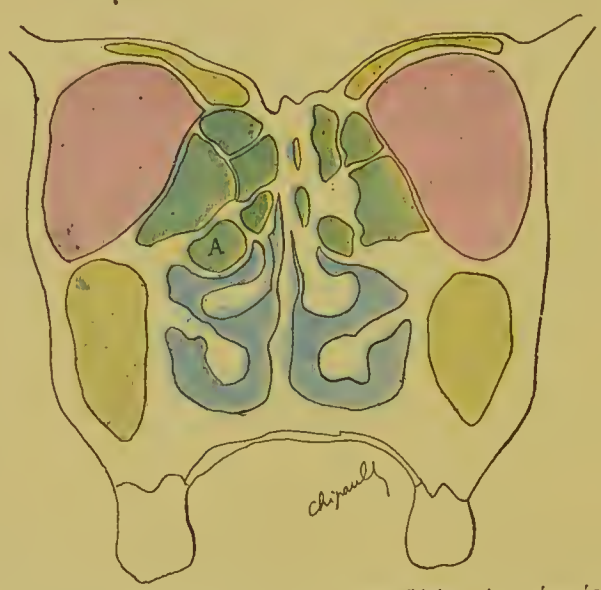

Fig. 292. — Coupe montrant une bulle ethmoïdale, A, séparée de la cavité orbitaire par d'autres cellules ethmoïdales (d'après Zuckerkandl).

l'orbite » (Hajek), ou plus simplement *la rupture des parois des cellules* avec un stylet et l'extraction avec une petite pince des lamelles fracturées, de manière à ouvrir largement les cavités où se fait la rétention muqueuse ou purulente, à les désinfecter à l'aide d'injections (lysol au centième, nitrate d'argent à un vingtième) ou de pulvérisations (iodoforme), puis à les tamponner.

L'hémorragie sera arrêtée avec de l'eau oxygénée et des insufflations de dermatol (Grünwald) ou d'iodol (Moure).

Lorsque ces manœuvres ne donnent que des résultats insuf-

fisants, on devra ouvrir vers les cellules ethmoïdales une voie plus large soit par *décollement du nez* sur l'un des côtés (Scheh), ou de bas en haut (Bosworth), ou par ostéotomie bilatérale (Ollier), soit par la résection partielle de la paroi interne de l'orbite.

Pour pratiquer celle-ci, on fera, non à l'angle supéro-interne de l'orbite, ainsi que le conseille Knapp, mais le long

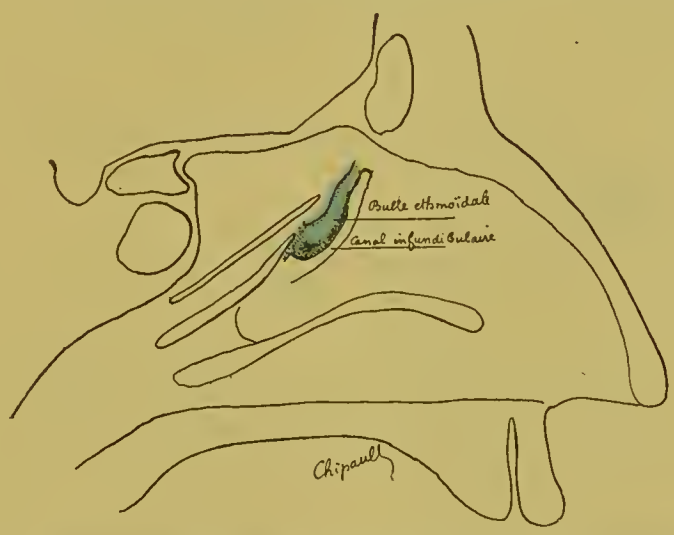

Fig. 293. — Bulle ethmoïdale de dimensions moyennes (d'après Zuckerkandl).

des deux tiers inférieurs de son bord interne et du tiers interne de son bord inférieur, une incision allant d'emblée jusqu'à l'os, puis on cheminera, en décollant le périoste, sur la paroi interne de la cavité orbitaire et, à quelques millimètres en arrière du bord postérieur de la gouttière lacrymale, d'un petit coup de ciseau ou de toute autre manière, on défoncera à peu près à mi-hauteur la paroi orbitaire interne. Les cellules ethmoïdales ainsi ouvertes, « dans les cas de mucocèle ou d'empyème simple, le drainage avec un tube d'argent suffira pour assurer la guérison ; dans les cas compliqués (polypes, nécroses osseuses), la cavité doit être soigneusement débarrassée de

tous les produits morbides qu'elle contient, ruginée et bourrée de gaze à l'iodoforme ou au sublimé, puis les lavages continués chaque jour, sans négliger le traitement du côté des fosses nasales. Au bout de plusieurs mois, une contre-ouverture peut être faite vers celles-ci et un drain de métal ou de caoutchouc introduit de l'orbite dans le nez. Si par ce traitement la guérison n'est pas obtenue, on devra parfois se décider à maintenir ouverte une fistule externe. » (Knapp).

On le voit, « le traitement le plus large et le plus

Fig. 294. — Stylet pour l'exploration et la perforation des cellules ethmoïdales (d'après Moure).

régulier ne donne pas toujours les résultats satisfaisants que l'on serait en droit d'en attendre. L'écoulement du pus se faisant mieux, les symptômes douloureux s'amendent, mais bien souvent la suppuration persiste, résistant à la médecine et à la chirurgie, qui ne peuvent être assez radicales pour supprimer tous les points malades dans le labyrinthe osseux éthmoïdien. » (Moure).

C'est alors qu'on devra redouter l'extension de la nécrose à la lame criblée de l'ethmoïde et à la lame compacte qui forme le toit des cellules, puis des complications craniennes diverses, dont quelques-unes au moins (abcès extra-duraux, abcès cérébraux) seront justiciables d'une large trépanation frontale avec soulèvement des lobes antérieurs et traitement direct des foyers méningo-cérébraux ; peut-être du reste, si la lésion du plancher cranien était diagnostiquée avant la naissance de ces complications, devrait-on, pour éviter leur apparition, réséquer sans attendre de cette manière les parties osseuses nécrosées.

C. LÉSIONS INFECTIEUSES DU SINUS SPHÉNOÏDAL ET DU SPHÉNOÏDE. — A. DESCRIPTION DU SINUS SPHÉNOÏDAL. — Au premier coup d'œil jeté sur une coupe médiane antéro-postérieure du crâne, il semole que les sinus sphénoïdaux, situés au milieu de la base du crâne, à peu près à égale distance de la racine du nez et de l'inion, à mi-chemin entre les deux arcades zygomatiques, en arrière

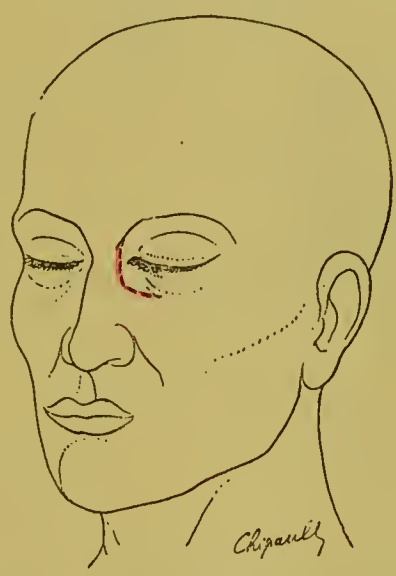

Fig. 295. — Incision pour l'ouverture orbitaire des cellules ethmoïdales.

des cellules ethmoïdales, soient encore moins accessibles que celles-ci aux tentatives chirurgicales.

Il n'en est rien, car les sinus sphénoïdaux, au lieu de constituer un dédale de logettes osseuses, comme les cellules ethmoïdales, forment d'ordinaire seulement deux cavités, l'une droite, l'autre gauche, séparées par une cloison médiane.

Zuckerkandl en a donné une description anatomique des plus remarquables, où presque tout est à retenir au point de vue des techniques que nous étudierons tout à l'heure.

« La forme du sinus sphénoïdal, dit-il, répond habituellement à celle du corps du sphénoïde.

Ses parois supérieure, antérieure et latérales sont d'ordinaire minces, formées de tissu compact; le tissu spongieux

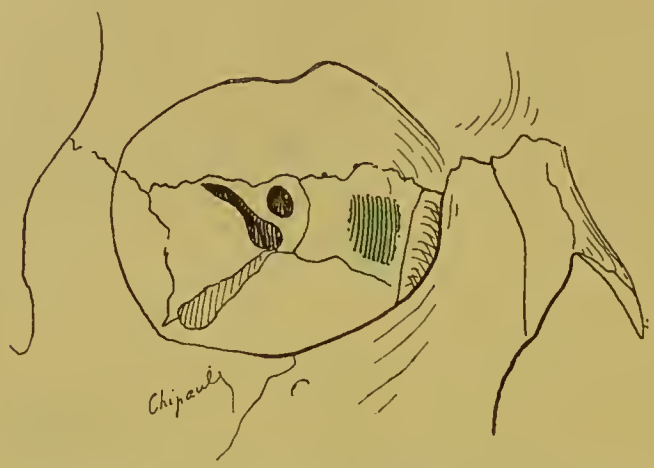

Fig. 296. — Région de la face interne de l'orbite où l'on doit attaquer l'os pour pénétrer usqu'aux cellules ethmoïdales.

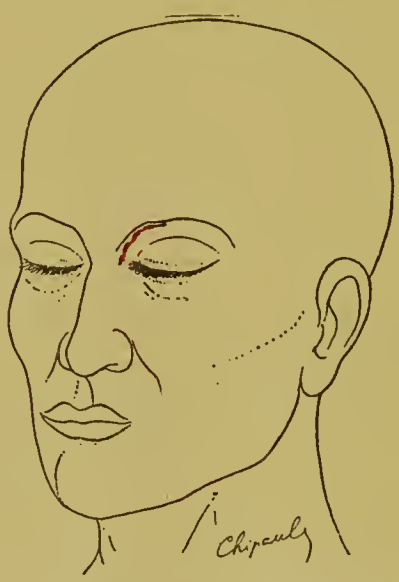

Fig. 297. — Incision de Knapp pour pénétrer par l'orbite jusqu'aux cellules ethmoïdales (incision mauvaise parce qu'elle expose à pénétrer dans le sinus frontal et à léser la poulie du grand oblique).

n'apparaît que dans sa paroi postéro-inférieure. Parfois cependant, le corps du sphénoïde s'étant incomplètement résorbé,

les parois de la cavité qu'il contient sont plus épaisses. « Le sinus sphénoïdal peut même manquer complètement et l'os avoir tous les caractères d'un corps vertébral; depuis Vesale et Columbus, les faits de ce genre ne manquent point dans la littérature médicale. On trouve alors sur la face antérieure du sphénoïde, au lieu de l'orifice sinusal, une petite fossette où

Fig. 293. — Coupe antéro-postérieure d'un sinus sphénoïdal de dimensions moyennes.

s'enfonce un diverticule de la muqueuse nasale. Le sinus peut, au contraire, prendre des dimensions excessives; il déborde alors le corps du sphénoïde et pousse des prolongements dans la partie basilaire de l'occipital (Virchow), dans les grandes et petites ailes, dans les apophyses ptérygoïdes (Mayer), dans le bec du sphénoïde.

« L'existence de cloisons (Morgagni, Palfyn, Van Doveren) et de crêtes est plus fréquente dans le sinus sphénoïdal que dans les autres annexes pneumatiques; en outre, lorsqu'il est très grand, les canaux et les dépressions qui l'entourent se révèlent à son intérieur. C'est ainsi qu'une saillie

supérieure correspond à la selle turcique, une autre antéro-supérieure au canal optique, deux latérales à la carotide. Enfin, lorsque le sinus est très étendu du côté de la base, il présente de ce côté deux cannelures sagittales, répondant aux parois supérieures des canaux vidiens.

« La paroi antérieure des sinus est celle qui présente le plus

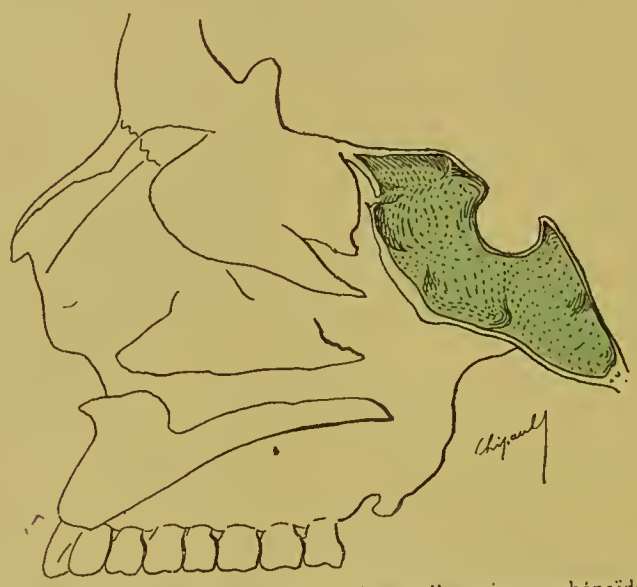

Fig. 299. — Coupe antéro-postérieure d'un sinus sphénoïdal de dimensions exceptionnellement grandes.

d'intérêt pratique, à cause de la présence de leurs orifices de communication avec les fosses nasales.

« Parfois, cette paroi antérieure, manquant sur une grande étendue, est suppléée par les cellules ethmoïdales (Henle) et par le palatin..... Il arrive aussi qu'elle présente des dépressions creusées dans la lame supérieure du sphénoïde et dans les petites ailes, qui sont alors fermées par les cellules ethmoïdales supérieures. Plus ces dépressions sont étendues, plus les sinus sphénoïdaux sont petits. Elles communiquent, en effet, directement avec les cellules ethmoïdales postérieures et, lorsqu'on les ouvre, on va jusqu'à la selle turcique sans

rencontrer la paroi antérieure du corps du sphénoïde : habituellement alors les sinus sont divisés par une cloison horizontale en deux étages, l'un supérieur, en continuité avec les cellules ethmoïdales, l'autre inférieur, s'ouvrant dans les fosses nasales par les orifices habituels. La paroi antérieure du corps du sphénoïde peut aussi complètement manquer et le sinus

Fig. 300. — Orifice nasal du sinus sphénoïdal : *a*, paroi antérieure du sphénoïde ; *b*, orifice ; *c*, rainure sphéno-ethmoïdale.

sphénoïdal se continuer à plein canal avec les cellules ethmoïdales.

« Là où la paroi antérieure du sphénoïde se joint à l'extrémité postéro-latérale de l'ethmoïde se forme une rainure verticale, rainure sphéno-ethmoïdale, limitée en haut par le toit des fosses nasales et s'étendant en bas vers les choanes, ou, lorsque l'insertion du cornet ethmoïdal inférieur est reportée très en arrière, venant se terminer au niveau de celui-ci. Dans cette rainure se trouve l'orifice du sinus, dont les sécrétions s'écoulent le long de sa paroi postérieure. « Quand le cornet ethmoïdal supérieur est divisé en deux et qu'il existe

un quatrième cornet, cela ne change en rien la disposition de la rainure et ses rapports avec l'orifice sphénoïdal. Mais si la masse latérale de l'ethmoïde s'étend très en arrière et en dehors, et si l'orifice sphénoïdal est très grand et voisin de la ligne médiane, ses rapports peuvent être assez modifiés pour que la sérosité s'écoulant du sinus soit obligée de suivre la cloison ethmoïdienne.

« L'examen de l'orifice sphénoïdal sur un crâne macéré n'en donne qu'une idée inexacte, car la muqueuse change considérablement sa forme et ses dimensions. Si la muqueuse déborde peu l'os et seulement suivant l'un de ses diamètres, l'orifice devient lenticulaire. Si la muqueuse déborde beaucoup et dans tous les sens, il peut devenir aussi petit qu'une tête d'épingle, et même encore plus petit.

« L'orifice peut aussi être rétréci par une cellule ethmoïdale postérieure empiétant sur la partie interne de la paroi antérieure de l'os.

« La grandeur de l'orifice sphénoïdal est importante, car c'est d'elle que dépend en partie l'écoulement plus ou moins facile des sérosités sinusales.

« Son siège est aussi d'un grand intérêt; on le trouve d'ordinaire immédiatement au-dessous du toit nasal, ou quelques millimètres plus bas, rarement au centre de la paroi sphénoïdale. Il faut, du reste, bien savoir que, même lorsqu'il est situé au niveau du toit des fosses nasales, il ne correspond pas à la partie la plus élevée du sinus, qui déborde notablement ce toit. »

A cette description de Zuckerkandl nous ajouterons, au cours de la description opératoire qui va suivre, quelques renseignements dont on comprendra mieux alors l'utilité. Disons seulement ici que les sinus sphénoïdaux n'acquièrent la forme et les dimensions que nous venons de leur voir qu'à partir de vingt ou vingt-cinq ans. Suivant M. Tillaux, ils

ne commenceraient même à apparaître qu'à cette époque. Quoi qu'il en soit, les procédés opératoires applicables aux lésions du sinus sphénoïdal ne doivent être étudiés que chez l'adulte.

B. PROCÉDÉS DE TRAITEMENT DES LÉSIONS INFECTIEUSES DU SINUS SPHÉNOÏDAL. — Nous diviserons les pro-

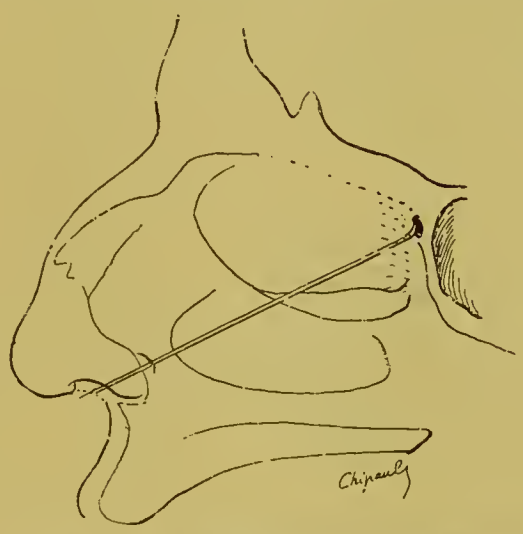

Fig. 301. — Direction à donner au cathéter nasal pour pénétrer dans le sinus sphénoïdal.

cédés de traitement des lésions infectieuses du sinus sphénoïdal en procédés nasaux, naso-pharyngiens, orbitaires et sphéno-maxillaires.

1° PROCÉDÉS NASAUX. — Les procédés nasaux sont au nombre de trois : cathétérisme du sinus par son orifice naturel, perforation de sa paroi antérieure, procédé de M. Quénu.

a) Le *cathétérisme du sinus sphénoïdal* n'est possible que dans les cas assez rares où son orifice est large et l'intervalle entre la cloison et le cornet moyen suffisant pour laisser passer la sonde sans qu'elle soit déviée. Celle-ci, d'un très petit diamètre, coudée à 125° dans ses derniers 6 ou 7 millimètres,

sera glissée, bec en haut, le long de la cloison suivant une direction inclinée à 125° par rapport au plancher des fosses nasales ; à une profondeur de 7 à 11 centimètres (Moure), de 9 à 11 (Schœffer), le dos du coude butte contre la paroi antérieure du sinus sphénoïdal. Alors, en faisant frotter ce dos contre cette paroi, par un mouvement d'ascension de

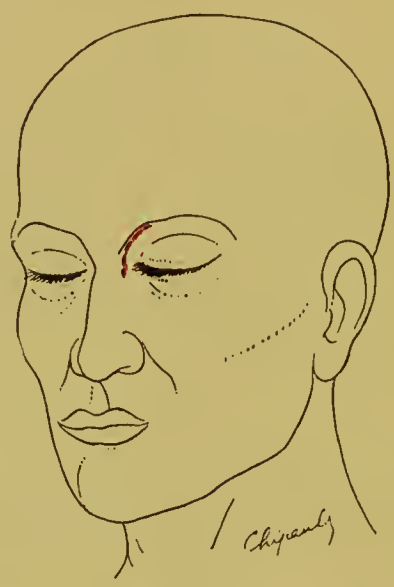

Fig. 302. — Incision de Knapp, pour arriver jusqu'au sinus sphénoïdal par la voie orbitaire.

la sonde en totalité, ou bien en faisant décrire à son manche de légers mouvements de rotation en dehors, qui ne doivent pas dépasser un quart de cercle, on cherche en haut et légèrement en dehors l'orifice sphénoïdal.

Dans quelques cas exceptionnellement favorables, le miroir frontal favorise ces manœuvres; en toute autre circonstance, le repère marqué sur le manche de l'instrument indique la direction exacte de sa partie coudée.

Malgré ces precautions, le cathétérisme du sinus sphénoïdal n'est pas possible chez plus de 50 o/o des sujets, soit parce

que l'orifice est trop petit, soit parce qu'il est déplacé ou caché plus ou moins par les cellules ethmoïdales, soit enfin parce que la cloison ou les cornets présentent des dispositions diverses qui égarent l'instrument ou l'empêchent d'arriver jusqu'au but.

b) La *perforation de la paroi antérieure du sinus*, méthode qui, n'ayant pas, comme la précédente, à s'inquiéter de la disposition de l'orifice sinusal, est bien plus fréquemment applicable, et qui, pas beaucoup plus qu'elle, n'entraîne de

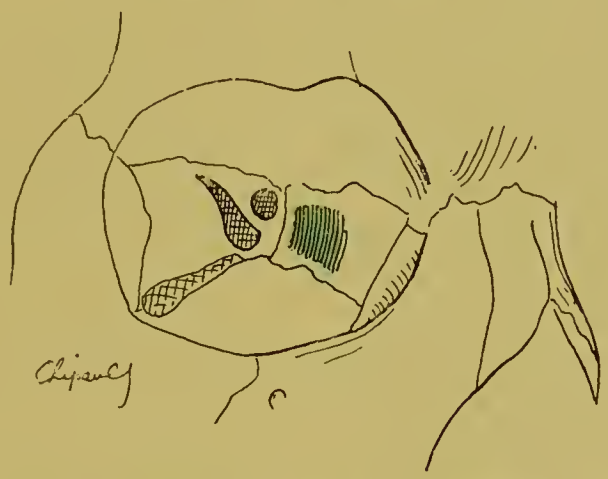

Fig. 303. — Région de la paroi orbitaire qu'il faut attaquer pour arriver jusqu'au sinus sphénoïdal.

dégâts opératoires, a été proposée pour la première fois par Zuckerkandl en 1882. « Je l'ai, dit-il, essayée maintes fois sur le cadavre et toujours réussie. On glisse le trocart le long de la cloison suivant la direction du cornet moyen, jusqu'à ce qu'on arrive à la face antérieure du sinus sphénoïdal ; rien n'est alors plus facile que de la perforer. »

Cette technique a été utilisée sur le vivant, avec quelques variantes instrumentales, par un nombre assez restreint d'opérateurs. Rolland, en 1889, employa des « fraises de formes diverses et de grosseurs différentes, mises en mouvement par

un moteur électrique », et, en plusieurs séances ultérieures, agrandit l'orifice, qui avait tendance à se fermer, « à l'aide de forets, de tréphines nasales, de maillets et de ciseaux ou gouges. » L'ouverture du sinus et l'écoulement goutte à goutte du liquide contenu furent accompagnés, lors de la première intervention, d'une syncope passagère. Heryng en 1890 s'est servi d'une curette à l'aide de laquelle il put ensuite ruginer la muqueuse sinusale. Ruault en 1892 attaqua la paroi antérieure du sinus avec un cautère galvanique ; « mais, ne pouvant faire pénétrer l'instrument dans la cavité, il prit un porte-ouate en acier, long et droit, fixé à un manche en bois, rigide, quoique peu volumineux, et, après en avoir tranché en sifflet, avec une pince coupante, l'extrémité détrempée, l'appuya avec assez de force sur le point cautérisé et pénétra sans grande difficulté dans le sinus, dont il eut la sensation de refouler la paroi dans une certaine étendue plutôt que de la traverser franchement. » Le thermocautère permit d'agrandir et de régulariser l'orifice, puis un porte-ouate, garni d'une couche légère d'ouate très imbibée d'une solution forte de chlorure de zinc, alla cautériser la muqueuse. « Je ne jugeai pas utile, dit M. Ruault, de me servir d'une curette, que je n'aurais pu faire agir sur toutes les parties malades et que je n'aurais du reste manœuvrée qu'avec beaucoup de réserve dans cette région dangereuse. »

Schœffer, se basant sur près de 50 cas personnels, pense que la perforation de la paroi antérieure du sinus sphénoïdal doit s'effectuer sans effort et d'autant plus facilement que « cette paroi est fort peu résistante. Dès qu'on retire la sonde, les lamelles osseuses élastiques reprennent leur place en partie, ce qui explique pourquoi parfois le pus sort difficilement par l'orifice artificiel qui est irrégulier ; des injections d'eau sublimée et des insufflations d'iodoforme dans la cavité sphénoïdale terminent l'opération. Souvent, en outre,

il faut enlever à l'aide d'une pince les lamelles osseuses rompues, pour permettre au pus de s'écouler plus librement, et, dans le même but, agrandir l'orifice par en bas le plus possible. Dans les cas chroniques, la sonde introduite dans le sinus rencontre souvent des aspérités formées par des granulations et des parties nécrosées qu'on peut enlever avec une petite curette; puis on cautérise la cavité à l'acide trichloracétique (1 : 1), on la nettoie au sublimé, ou insuffle de la poudre d'iodoforme ou d'iodol et l'on tamponne. » Trois fois Schœffer a dû, comme temps préliminaire de ces interventions, réséquer le cornet moyen.

Enfin, d'après Hajek, qui, suivant Lermoyez, conseille systématiquement cette résection préalable, « on devra faire la brèche sphénoïdale aussi large que possible, ce qui sera peu douloureux, car on agit sur une région pauvre en nerfs. Puis on commencera par laver tous les jours la cavité malade avec de l'eau boriquée à 3 o/o, et, si cela ne suffit pas, on emploiera une solution de nitrate d'argent à 5 o/o. Dans quelques cas, on se trouvera bien de tamponner le sinus avec de la gaze iodoformée. »

c) M. *Quénu* a fait, par la voie nasale, à l'aide d'une technique tout à fait particulière, une ouverture du sinus sphénoïdal beaucoup plus large que celle permise par les procédés précédents. « Mon malade, dit-il, était un jeune garçon âgé de dix-huit ans et atteint depuis longtemps d'une altération osseuse du sphénoïde ; un abcès était venu s'ouvrir, en suivant la cloison, au milieu du lobule du nez. Deux tentatives opératoires faites au lieu même de l'orifice fistuleux n'amenèrent aucun résultat ; c'est alors que j'obtins la guérison en suivant le plan opératoire suivant : je fis une incision partant des parties latérales du nez et suivant l'aile du nez jusqu'à la sous-cloison; je rabattis le nez et j'incisai la pituitaire sur la cloison; en me guidant sur un stylet introduit par l'ori-

fice fistulaire, j'arrivai avec le doigt jusqu'à la lésion osseuse elle-même qui siégeait au bout de la lame perpendiculaire, par conséquent à la partie interne du sinus sphénoïdal; je ramenai avec la curette quelques parcelles osseuses cariées et je plaçai un drain à travers l'incision similaire débouchant dans la narine. L'orifice du lobule fut gratté et suturé. Il s'ensuivit pendant quelques jours un écoulement par la narine gauche; puis, peu à peu, cet écoulement se tarit et je pus retirer le drain. Il n'est resté qu'une légère atrésie, nullement gênante, de l'orifice de la narine. Au point de vue plastique, il est facile de constater que ma grande incision latérale est à peine visible et dépare beaucoup moins le malade que sa petite incision sur le dos du nez. »

2° PROCÉDÉ NASO-PHARYNGIEN. — Après la voie nasale, celle qui semble la plus logique pour arriver jusqu'au sinus sphénoïdal est la voie buccale, la paroi inférieure du sinus limitant en haut le naso-pharynx sur une plus ou moins grande étendue.

Cette voie est, du reste, celle suivie parfois spontanément par les séquestres sphénoïdaux syphilitiques (Baratoux, E.-J. Moure).

Elle a été pour la première fois utilisée chirurgicalement en 1873, par Erichsen, dans un cas de nécrose des parois du sinus. « J'enlevai, dit-il, en passant derrière le voile du palais, deux pièces d'os, l'une d'un pouce carré, l'autre triangulaire, avec une base d'un pouce ; il n'y eut pas d'hémorragie... La petite pièce appartenait à la base du crâne et présentait les traces d'un trou de cette base, probablement le trou ovale ; la grande pièce représentait tout le corps du sphénoïde et les insertions des apophyses ptérygoïdes avec les canaux vidiens. On voyait très nettement la selle turcique et les fossés carotidiens. A gauche, le sinus sphénoïdal était de grandeur normale ; à droite, il était en partie rempli par un

dépôt osseux. La paroi sinusale était perforée au niveau de la selle turcique. » La guérison suivit l'intervention d'Erichsen.

Scheh plus récemment (1883) a proposé de suivre systématiquement la voie pharyngienne pour arriver jusqu'au sinus. La muqueuse serait d'abord incisée avec un instrument angulaire, puis la paroi trépanée à l'aide d'un trépan également coudé. Ces manœuvres auraient, suivant lui, l'avantage d'ouvrir la cavité à sa partie déclive; elles ont, d'autre part, le tort de s'attaquer à une paroi osseuse souvent épaisse, ne répondant au sinus que par une partie de son étendue, souvent envahie sur la ligne médiane par l'éperon postérieur de la cloison.

3° PROCÉDÉS ORBITAIRES. — La voie orbitaire a été employée pour ouvrir le sinus sphénoïdal par Bergh, de Stockholm, en 1886.

« J'énucléai d'abord, dit-il, l'œil droit; ensuite, les parties charnues qui recouvraient la paroi interne de l'orbite furent incisées et la paroi postérieure de la lame papyracée dénudée avec une rugine. Un morceau de cet os, de 1 centimètre carré, fut excisé avec un ciseau. A travers les cellules ethmoïdales postérieures ainsi ouvertes, j'introduisis un ciseau étroit en arrière, en dedans et un peu en bas, et, après quelques coups de maillet très légers, la paroi antérieure du sinus sphénoïdal fut ouverte. Le liquide de rétention intra-sinusal s'écoula; un drain fut mis en place et recouvert d'un pansement antiseptique. » L'obstruction du drain ayant amené plus tard des phénomènes de rétention, Bergh, un an et demi après cette première intervention, élargit l'ouverture créée dans la paroi orbitaire interne, ainsi que le conduit creusé à travers les cellules ethmoïdales, de manière à pouvoir introduire un doigt dans le sinus. Il n'y trouva ni polype, ni néoplasme.

Plusieurs opérations faites également par la voie orbitaire, mais avec conservation du globe de l'œil, viennent

d'être publiées par Knapp, de New-York; voici celui de ses faits où le manuel opératoire suivi est décrit avec le plus de détails : « Il existait, dit-il, à la partie antéro-interne de l'orbite gauche, une tumeur dont la ponction donna du liquide aqueux, contenant une grande quantité de cholestérine. Une incision fut faite à la partie supéro-interne du rebord orbitaire et la coque ostéo-membraneuse de la tumeur incisée. La cavité fut explorée au doigt et à la sonde, jusqu'à une profondeur de 3 à 4 centimètres et trouvée partout recouverte d'un revêtement muqueux et ramolli. Elle résultait de la transformation des cellules ethmoïdales et communiquait en arrière, par une partie rétrécie, avec le sinus sphénoïdal très dilaté. Un cathéter courbe, conduit derrière le voile du palais. vint butter contre la paroi inférieure du sinus et fut senti par le doigt introduit à l'intérieur de celui-ci. Un ténotome, glissé par la plaie orbitaire, put sans difficulté réséquer la paroi antérieure du sphénoïde. « Un drainage pharyngé fut établi pour le sinus, un drainage orbitaire pour les cellules ethmoïdales, avec des mèches de gaze iodoformée. Au bout de vingt-quatre heures, le drainage pharyngé fut supprimé et le drainage orbitaire iodoformé remplacé par un drainage tubulé. » La guérison suivit en quelques semaines ce traitement méthodique et hardi.

4° PROCÉDÉ SPHÉNO-MAXILLAIRE. — La voie sphéno-maxillaire a été proposée, pour atteindre le sinus sphénoïdal, moins souvent encore que les voies buccale et orbitaire. Elle n'a même été, à notre connaissance, employée qu'une fois, par Post, dans un cas de nécrose traumatique. L'auteur ne décrit pas l'opération qu'il fit et dont la voie lui fut indiquée par la présence d'une fistule. Elle ne trouverait, du reste, son application que dans les cas tout à fait exceptionnels où la grande aile serait, comme dans le cas de Post, le siège d'un diverticule sinusal.

C. VUE D'ENSEMBLE SUR LA CHIRURGIE DU SINUS SPHÉNOÏDAL ET DU SPHÉNOÏDE. — INFECTIONS INTRA-CRANIENNES AYANT CET OS POUR POINT DE DÉPART. — On vient de le voir, les procédés sont fort nombreux pour

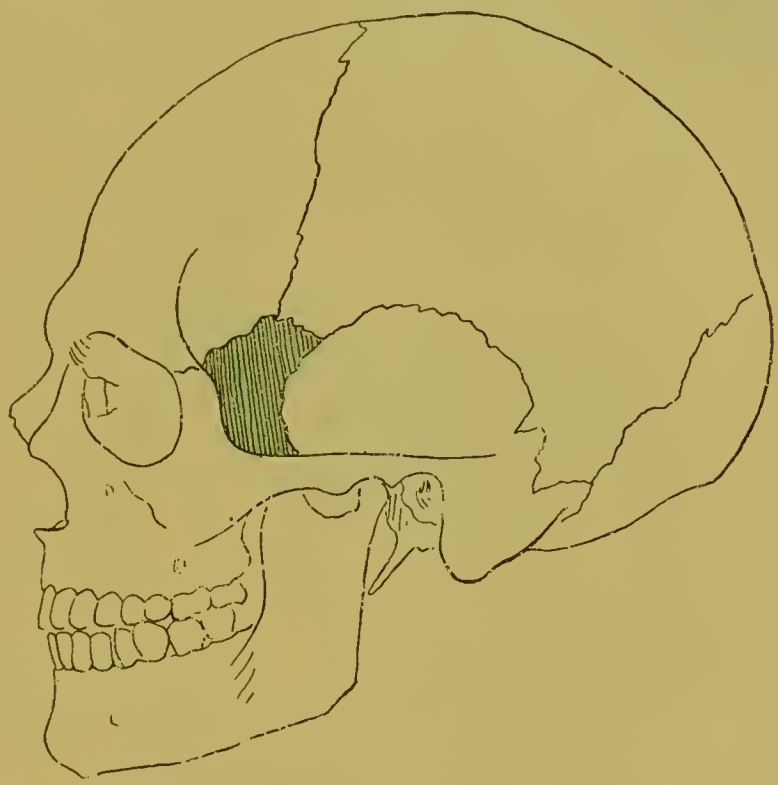

Fig. 304. — La grande aile du sphénoïde, vue par la région zygomatique.

arriver jusqu'au sinus sphénoïdal. Ils sont de gravité très variable, d'applications très diverses. Tous ou presque tous sont bons à retenir.

Le cathétérisme et la trépanation de la paroi antérieure suffiront lors de rétention séreuse ou purulente, sans lésions graves de la muqueuse ou sans lésions osseuses. La voie orbitaire permet une intervention plus large : rugination des parois de la cavité, extraction de séquestres et de polypes. Le procédé naso-pharyngien, le procédé nasal de M. Quénu,

le procédé sphéno-maxillaire, seront réservés pour le cas où les lésions osseuses se sont propagées de façons diverses et particulières.

Ajoutons que la voie naso-pharyngienne a permis à Curtis d'extraire toute la base nécrosée des grandes ailes et des apophyses ptérygoïdes, à Thornburn d'enlever la pointe de ces apophyses.

Fig. 305. — Région du plancher cranien correspondant au sinus sphénoïdal.

Ajoutons encore que l'étude que nous venons de faire est loin de comprendre tous les procédés possibles d'accès vers le sinus sphénoïdal et vers le sphénoïde : à la voie naso-pharyngienne nous aurions pu rattacher les diverses méthodes d'attaque des polypes naso-pharyngiens ; nous les avons laissées de côté, car elles n'intéressent que d'une façon très indirecte la chirurgie de la base du crâne. Nous avons, en outre, laissé de côté toutes les méthodes d'accès vers la grande aile du

sphénoïde et les apophyses ptérygoïdes par la voie zygomatique, méthodes que nous étudierons à propos des fractures de la base du crâne (ligature de l'artère méningée moyenne sur et sous le plancher) et des névralgies du trijumeau

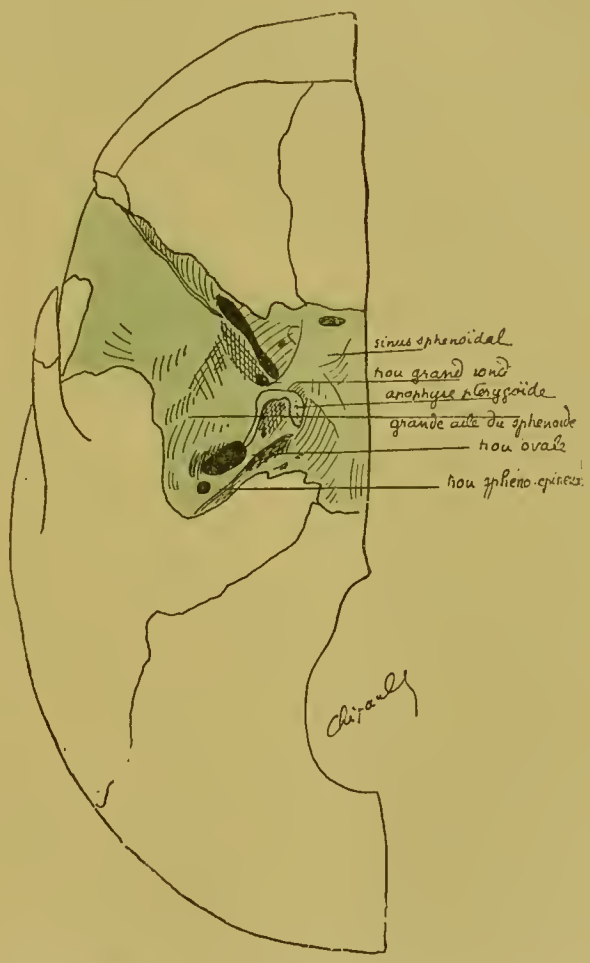

Fig. 306. — Région sphénoïdienne du plancher cranien, vue par sa face inférieur dont toutes les parties sont accessibles au chirurgien.

(résection des deuxième et troisième branches de ce nerf à la base du crâne).

On saura grouper ces notions et conclure que le sphénoïde, cet os si inaccessible en apparence, est chirurgical en tous ses points, lors de lésion infectieuse.

Les propagations intra-craniennes des lésions infectieuses sphénoïdales sont, au contraire, presque toujours rebelles aux interventions chirurgicales. Il est possible toutefois qu'une lésion méningo-cérébrale en continuité avec une nécrose de la grande aile soit justiciable d'une opération; il n'en est plus de même lorsqu'elle a pour point de départ une lésion du sinus sphénoïdal proprement dit.

La propagation s'est alors faite à travers la paroi supérieure du sinus, envahie, nécrosée ou déhiscente; les lésions secondaires, bien étudiées par Berger et Kaplan, peuvent affecter les formes d'abcès extra-méningés, de méningite (Ortmann, Weichselbaum, Demarquay), de phlébite des sinus, celle-ci débutant par les sinus caverneux où se jette une petite veine venue de la muqueuse sphénoïdale. Elles peuvent aussi prendre les types plus spéciaux de phlegmon du corps pituitaire (Lévêque), de névrite optique (Parinaud, Hosler), de phlegmon de l'orbite (Duplay, Panas, Berger).

Aucun de ces accidents ne paraît justiciable d'un traitement actif. En particulier, le curage de l'orbite, tenté récemment par Lancial dans les phlébites du sinus caverneux d'origine orbitaire, deviendrait complètement illogique lors d'infection veineuse d'origine sphénoïdale.

IV. TECHNIQUE PERMETTANT D'OUVRIR PAR UNE SEULE OPÉRATION LES ANNEXES FRONTALE, ETHMOÏDALE ET SPHÉNOÏDALE. — Après avoir étudié successivement les procédés d'accès vers le sinus frontal, les cellules ethmoïdales, le sinus sphénoïdal, nous devons nous rappeler ce fait très important que, bien souvent, le chapelet d'annexes pneumatiques doublant la voûte naso-pharyngienne d'avant en arrière est en entier infecté. Il serait donc utile de posséder un procédé qui permît d'ouvrir toutes ses cavités en une seule séance opératoire.

Or, nous avons vu que la voie orbitaire permettait, d'une

part, d'ouvrir le sinus frontal; d'autre part, après incision presque identique, de pénétrer dans les cellules ethmoïdales et, par leur intermédiaire, dans le sinus sphénoïdal (Knapp, Jansen). Le procédé d'ouverture fronto-ethmoïdo-sphénoïdal se trouve ainsi tout indiqué.

Par une incision courbe longeant le tiers interne du rebord orbitaire depuis le trou sus-orbitaire jusqu'au sous-orbitaire,

Fig. 307. — Incision dans le procédé d'attaque simultanée des trois sinus sus-nasaux.

on ira d'emblée jusqu'à l'os. Le périoste sera décollé d'avant en arrière à l'aide d'une rugine, sans léser la poulie du grand oblique, et le contenu orbitaire, ainsi protégé par sa gaine périostée, attiré en bas et en dehors à l'aide d'un écarteur. D'un coup de gouge à l'angle supéro-interne de l'orbite, en empiétant au besoin sur le rebord orbitaire et sur le front, le sinus frontal sera largement ouvert, puis un fossé creusé dans la très mince paroi interne de l'orbite et prolongé en arrière et en bas, de manière à mettre à jour les cellules ethmoïdales par lesquelles on arrivera, en se dirigeant directement d'avant

en arrière, c'est-à-dire en s'écartant légèrement de la paroi interne de l'orbite oblique en arrière et en dehors, jusqu'à la cavité du sinus sphénoïdal.

La large voie ainsi créée permettra de désinfecter les cavités ouvertes, de ruginer la muqueuse, d'enlever les polypes ou les os cariés, de supprimer tous les diverticules, en un mot de faire en une fois une opération à peu près complète.

Le traitement ultérieur variera nécessairement suivant les cas et, dans quelques mucocèles ou empyèmes simples où l'on pourra faire largement communiquer l'une avec l'autre les cavités ouvertes, se réduira peut-être au rétablissement du canal fronto-nasal, avec fermeture immédiate et complète de la plaie chirurgicale et suture du périoste incisé.

V. PROCÉDÉS OPÉRATOIRES APPLICABLES AUX LÉSIONS INFECTIEUSES DE LA MASTOÏDE ET DU ROCHER. — L'étude opératoire que nous venons de faire des lésions infectieuses siégeant dans les sinus nasaux de la base a surtout porté sur des procédés permettant d'atteindre ces sinus eux-mêmes. C'est tout au plus si nous avons dû noter au passage quelques lésions intra-craniennes consécutives à leur infection.

A la région mastoïdo-pétreuse, au contraire, les complications intra-craniennes deviennent d'une importance et d'une fréquence capitales. Nous devrons donc, après avoir étudié l'incision de Wilde, qui permet d'ouvrir les collections superficielles de la région mastoïdienne, puis les diverses résections mastoïdo-pétreuses, décrire avec soin les interventions tentées contre les abcès intra-craniens et contre la phlébite du sinus latéral ayant ces lésions pour cause.

Du reste, fort souvent, toutes ces techniques doivent être, en pratique, associées l'une à l'autre. Si l'on comprend, en effet, qu'une résection mastoïdienne puisse, lors de lésion limitée à l'os, constituer une intervention satisfaisante, on ne

voit pas que l'attaque pure et simple d'un abcès intra-cranien, d'une sinusite ayant une lésion mastoïdo-pétreuse pour point de départ, puisse jamais être considérée comme un traitement suffisant. L'ablation du foyer osseux causal en est un temps nécessaire, temps qu'on pratiquera dans la même séance opératoire ou dans une séance ultérieure, suivant l'état général du sujet et la disposition locale des lésions; mais, en tout cas, temps indispensable pour éviter les récidives.

Fig. 308. — Incision de Wilde.

A. INCISION DE WILDE. — L'incision de Wilde, destinée à ouvrir les collections superficielles ou sous-périostiques de la région mastoïdienne, se mène verticalement de la pointe à la base de l'apophyse, à une dizaine de millimètres en arrière de l'insertion du pavillon. Elle ouvre quelques branches de l'artère auriculaire postérieure, qu'on liera ou forcipressurera sans peine.

B. RÉSECTIONS MASTOÏDO-PÉTREUSES. — Les résections mastoïdo-pétreuses se font suivant toute une série de procédés de gravité de plus en plus grande : résection de la pointe et de la surface mastoïdienne; résection pénétrante de la mas-

toïde ou antrectomie ; attico-antrectomies comprenant, outre l'ouverture de l'antre, l'ablation plus ou moins étendue de la paroi du conduit auditif osseux, de la paroi et du contenu de l'attique ; enfin, résection du rocher.

a) RÉSECTIONS DE LA POINTE ET DE LA SURFACE MASTOÏDIENNE. — Les résections de la surface ou de la pointe mastoïdienne, que l'on fait à la gouge et au maillet, après incisions cutanées correspondant au point que l'on veut attaquer, ne nous paraissent trouver leur indication que dans les mastoïdites bien circonscrites, d'origine ostéomyélitique ou tuberculeuse, à l'exclusion absolue des mastoïdites otitiques, où l'antre est presque toujours gravement malade.

Cependant, les résections de la surface mastoïdienne ont été, récemment encore (1892), conseillées par Politzer dans une variété particulière de mastoïdite otitique, dans les mastoïdites consécutives aux otites grippales. « Presque jamais, dit-il, les cavités suppurées mastoïdiennes de cette nature ne communiquent avec l'antre : il s'agit d'abcès isolés. Aussi, ne doit-on jamais chercher à établir une communication artificielle entre la cavité abcédée et l'antre. » Et Politzer, précisant la conduite à suivre dans ces cas, ajoute : « Après avoir raclé à fond l'abcès avec la cuiller tranchante (j'ai l'habitude, à ma clinique, de me servir d'une petite lampe électrique pour explorer la cavité suppurante pendant l'opération), on arrose la plaie avec une faible solution de sublimé, puis on la remplit légèrement avec de la gaze iodoformée. On peut même, en cas d'abcès superficiel, quand l'os a été très légèrement entamé, recoudre sans hésiter toute l'étendue de la plaie, après l'avoir saupoudrée d'iodoforme finement pulvérisé. Mais, quand on a affaire à une cavité profonde, il faut se borner à rétrécir la plaie cutanée en faisant un ou deux points de suture à ses angles supérieur et inférieur ; on mettra alors la surface osseuse en observation sous un pansement iodoformé, car il peut rester des parties d'os

malade qui réclament un nouveau raclage. Lorsqu'après plusieurs pansements on ne trouve plus de pus, mais une belle surface granuleuse, on peut tenter la suture secondaire. » Malgré l'avis de Politzer, nous considérons cette opération superficielle comme mauvaise dans les mastoïdites grippales, en supposant même que l'agent infectieux ne laisse dans l'antre que des traces relativement minimes de son passage. Écailler la lame corticale de l'apophyse sur une plus ou moins grande surface, ouvrir quelques cellules sous-jacentes, cela n'est certes pas dangereux au point de vue opératoire, cela vaut mieux que rien, surtout dans les cas de mastoïde à lame corticale épaisse, à cellules larges et largement communiquant entre elles; mais c'est une opération nécessairement incomplète, puisqu'elle ne s'attaque qu'à l'un des foyers infectés, et même pas à celui qui a été et peut redevenir le point de départ de l'infection.

Mauvaises pour la même raison dans les mastoïdites otitiques sont les interventions limitées à la pointe mastoïdienne, même lorsqu'elles comprennent la résection totale de cette pointe jusqu'à la rainure digastrique; sans doute, lorsque le pus d'origine mastoïdienne s'est fait jour à la face externe ou interne de la partie libre de l'apophyse pour fuit dans la gaine sterno-mastoïdienne ou dans l'espace celluleux rétro-pharyngé, on est autorisé à attaquer d'abord cette partie libre; mais il ne faut pas oublier que ce doit être seulement le premier temps de l'opération. Il faut, après l'avoir mené à bien, se diriger à travers tout le chapelet des cellules mastoïdiennes, jusqu'à l'antre pétreux, étape première des lésions venues de la caisse.

b) ANTRECTOMIE. — Contrairement aux interventions superficielles ou partielles dont nous venons de parler, ouverture par la voie mastoïdienne de l'antre pétreux, opération que nous désignerons plus brièvement sous le nom d'an-

trectomie, est excellente, mais délicate et demande, pour être faite avec sécurité, un manuel attentif, basé sur des notions anatomiques exactes.

Jusqu'aux recherches de Schwartze, Hartmann, Bezold, Zuckerkandl, Politzer en Allemagne, de Duplay et Ricard en France, de Trèves et Mac Ewen en Angleterre, d'Allen et Knapp en Amérique, on ouvrait cependant l'apophyse mal ou au hasard. Les perforateurs, les trépans, instruments qu'on employait alors à l'exclusion de tout autre, placés sans règle précise, s'enfonçaient à l'aveugle. Aussi, neuf fois sur dix au

Fig. 309. — Coupe horizontale au niveau de l'épine supra-méatique, montrant qu'elle est accessible par le palper au fond de la conque.

moins n'arrivait-on pas jusqu'à l'antre. Il en était de même avec le procédé de Délaissement, qui « conseillait de perforer l'apophyse le plus près possible de son sommet », ce que Pauzat vient encore de recommander (1893), avec le procédé de Poinsot, qui trépanait à la partie postérieure de la mastoïde.

Aujourd'hui, on sait que si l'on divise l'apophyse en quatre quadrants par une ligne verticale et par une ligne horizontale, trois de ces quadrants doivent être laissés de côté lorsqu'on veut arriver opératoirement jusqu'à l'antre. En effet, les deux quadrants postérieurs correspondent au sinus latéral (sauf pour le quadrant postéro-supérieur, une petite surface semi-lunaire qui répond à la fosse cérébelleuse, et pour le quadran

postéro-inférieur, une portion variable qui fait partie de la pointe libre de l'apophyse) (1). Le quadrant antéro-inférieur répond, d'autre part, seulement à la pointe mastoïdienne.

Reste le quadrant antéro-supérieur, qui, nous allons le voir, est le vrai quadrant chirurgical, non dangereux, en rapport constant avec les cellules mastoïdo-pétreuses, si peu qu'il y en ait, et avec l'antre pétreux.

Fig. 310. — Les quatre quadrants de la mastoïde.

Sur le squelette, ce quadrant correspond à une surface lisse, « triangle chirurgical rétro-méatique », nettement limitée par des accidents de la surface osseuse, facilement appréciables : en arrière et en bas, c'est la crête ou le sillon « vertico-mastoïdien », oblique en bas et en avant, et venant se terminer notablement au-dessus de la pointe mastoïdienne, souvent immédiatement au-dessous du bord inférieur du méat osseux ; en haut, c'est la crête horizontale sus-mastoïdienne, prolongement du bord supérieur

(1) On voit que nous n'acceptons pas la division donnée par M. Poirier de l'apophyse mastoïde en trois parties : « Le tiers antérieur de l'apophyse est pétreux, le tiers moyen est veineux, le tiers postérieur est cérébelleux. »

de l'apophyse zygomatique ; en avant, c'est le bord postéro-supérieur du conduit auditif osseux, avec l'épine supra-

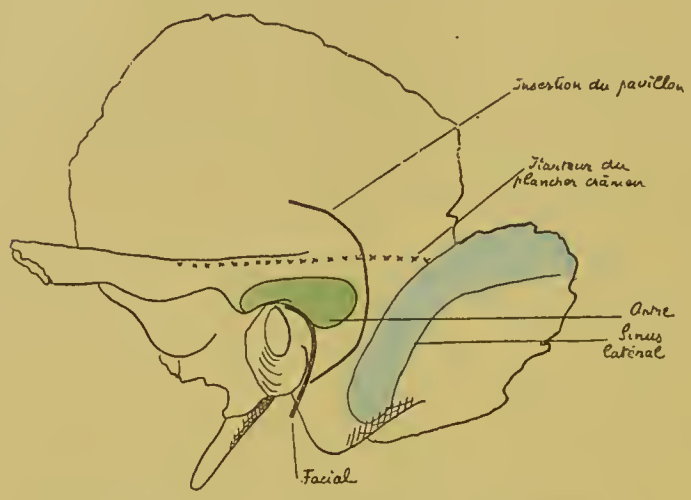

Fig. 311. — Rapports profonds de la mastoïde.

méatique de Henle, que Kiesselbach a trouvée 82 fois sur 100 et que Schultze n'a vue manquer que 11 fois sur 120 tem-

Fig. 312. — Limites anatomiques du quadrant antéro-supérieur, « zone lisse chirurgicale rétro-méatique ». — A, crête sus-mastoïdienne ; B, crête ou sillon vertico-mastoïdien ; C, zone criblée rétro-méatique ; E, épine rétro-méatique.

poraux. — Notons au passage l'existence en arrière de cette épine, immédiatement au-dessous de la crête sus-mastoi-

dienne, en somme dans l'angle antéro-supérieur de notre zone lisse, une petite région triangulaire, criblée de trous vasculaires, bien nette sur la plupart des crânes, et que nous proposons d'appeler « zone criblée rétro-méatique », dont nous verrons plus tard l'importance.

Les limites postérieure et supérieure de notre triangle chirurgical correspondent à peu près exactement aux limites correspondantes de l'insertion du rocher sur la face interne du

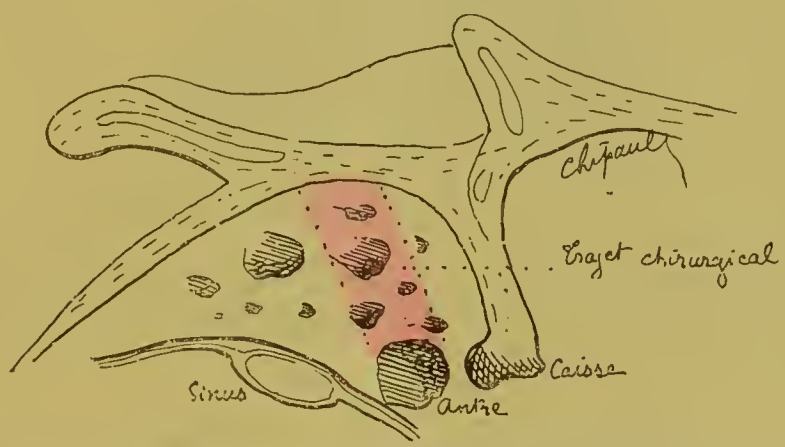

Fig. 313. — Coupe horizontale de l'apophyse au niveau que doit traverser le puits chirurgical, en pointillé sur la figure.

temporal ; la crête vertico-mastoïdienne répond au bord antérieur de la loge sinusale, qui quelquefois la dépasse un peu par le sommet du coude sigmoïdien qu'elle forme à la hauteur du bord supérieur du méat ; la ligne sus-mastoïdienne répond au plancher de l'étage moyen ; elle est parfois exactement au même niveau, presque toujours un peu au-dessus : dans le tiers des cas, suivant Hartmann, qui a examiné à ce sujet 100 temporaux ; dans 10 o/o suivant Schultze, qui a fait porter ses recherches sur 120 pièces ; presque toujours chez les brachycéphales à fosse moyenne descendant plus bas que chez les dolycéphales, suivant Kœrner.

La variabilité légère de ces rapports profonds ne restreint

en rien la zone d'attaque de la mastoïde, mais oblige le chirurgien, dès qu'il a dépassé les couches superficielles

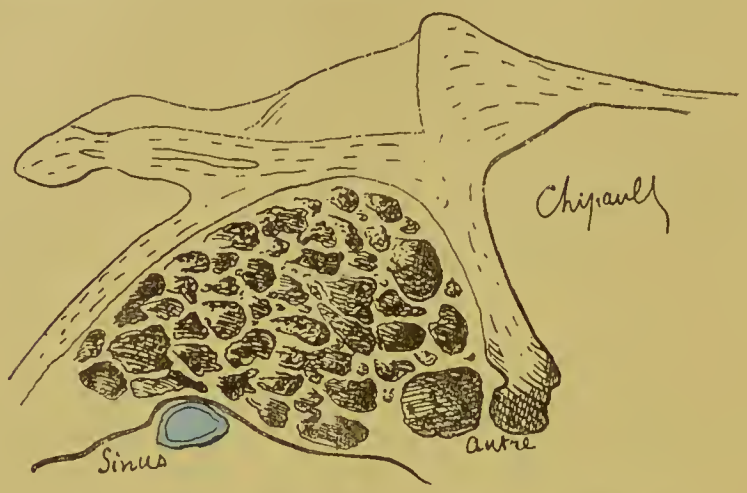

Fig. 314. — Même coupe sur une apophyse très pneumatique.

du triangle chirurgical, à ne s'écarter ni en haut ni en arrière; c'est le plus sûr moyen de ne pénétrer ni dans la loge

Fig. 315. — Même coupe sur une apophyse scléreuse, montrant le peu de distance qui existe, dans ces cas, entre la paroi postérieure du conduit auditif externe et la loge du sinus latéral.

sinusale, ni dans la cavité cranienne, et c'est aussi la conduite qui mène tout droit aux cellules mastoïdo-pétreuses principales et à l'antre pétreux.

De la surface du triangle à l'antre se rencontre d'abord la couche corticale compacte, épaisse de 1/3 à 3 millimètres.

Aussitôt la lame corticale dépassée se présente le groupe de cellules que Ricard appelle cellules pétreuses postérieures et que j'appellerais volontiers cellules rétro-auditives, parce qu'elles sont placées immédiatement en arrière du conduit auditif externe. Ces cellules, dont les travées convergent,

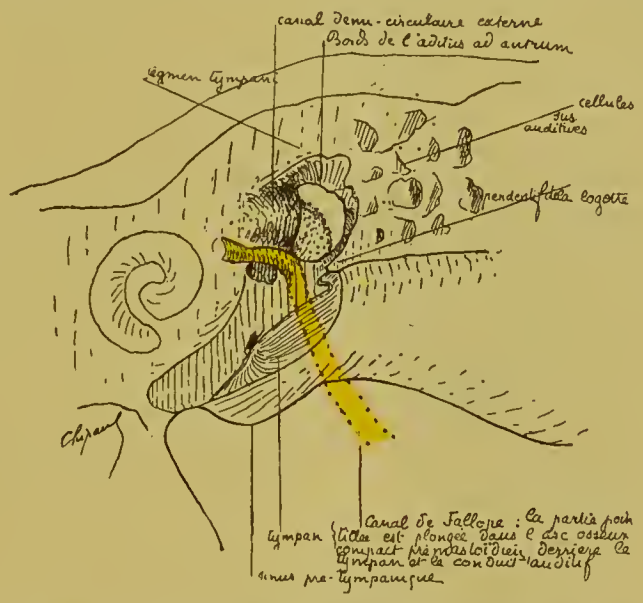

Fig. 316. — Coupe transverso-verticale, traversant la caisse, la loge des osselets, et montrant le trajet du facial en arrière et au-dessous de la caisse et du conduit auditif externe.

ainsi que l'ont bien vu Schwartze et Eysell, en haut et en dedans, vers la face postéro-externe de l'antre, sont plus ou moins volumineuses. Proportionnellement varient le volume et la profondeur de l'antre, qui se trouve de 1 à 2 centimètres 1/2 de la surface cranienne, mais toujours directement au-dessous de l'épine supra-méatique, ainsi que nous l'avons vérifié bien des fois.

Cellules rétro-auditives et antre présentent avec le conduit auditif externe, le canal facial et les canaux demi-circulaires

des rapports d'une importance capitale, que le chirurgien doit toujours avoir présents à l'esprit et dont M. Gellé vient de faire une étude absolument confirmative des recherches que nous avions entreprises (1).

Une lame tout à fait spéciale de tissu compact, « lame arquée prémastoïdienne », se continuant en dehors avec la lame corticale mastoïdienne, en dedans allant se perdre dans

Fig. 317. — Même coupe avec les osselets laissés en place (d'après Poirier).

le bloc compact formé par les parois des canaux demi-circulaires, sépare en avant les cellules rétro-auditives et l'antre du conduit auditif externe et de la caisse. Le bord supérieur de cette lame présente une échancrure par laquelle la partie antéro-supérieure de l'antre communique avec la partie postéro-supérieure de la cavité des osselets ou attique qui domine la caisse. Attique et caisse en avant, antre en arrière, forment un véritable bissac dont la partie rétrécie, enjam-

(1) Et énoncées dans une de nos conférences sur les « complications cranio-cérébrales des otites, faites à l'Hôtel-Dieu dans le service de notre excellent maître, le professeur Duplay.

bant l'échancrure de la lame compacte, constitue l'*aditus ad antrum*.

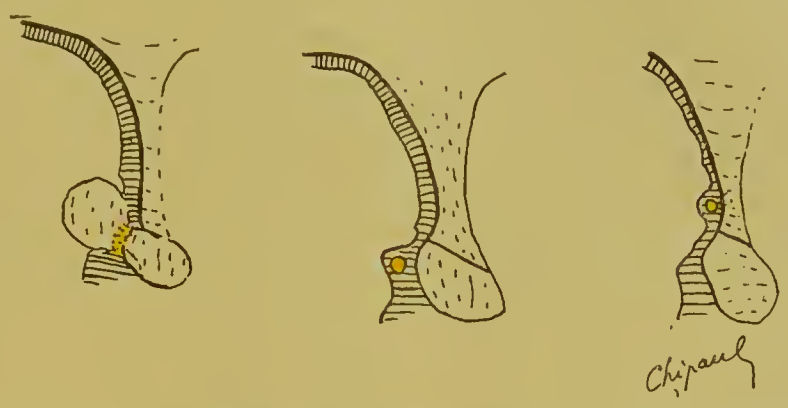

Fig. 318, 319 et 320. — Trois coupes horizontales de l'arc compact prémastoïdien : l'une au niveau de la paroi supérieure du conduit auditif externe, l'autre au niveau de sa partie moyenne, l'autre au niveau de sa paroi inférieure. — On voit sur ces trois coupes que le facial, après être passé sous l'aditus, croise le tympan et s'enfonce d'arrière en avant et de haut en bas sous le conduit auditif externe, toujours contenu dans l'arc compact.

L'épaisseur de la lame compacte prémastoïdienne est très variable ; au niveau et surtout en dehors du tympan, elle est

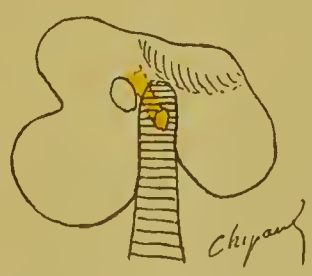

Fig. 321. — Coupe schématique antéro-postérieure de l'arc compact au niveau de l'aditus, montrant qu'il porte comme un bissac l'attique et la caisse en avant, l'antre en arrière. Le facial passe dans le seuil de l'aditus.

souvent usée, creusée çà et là par les cellules rétro-auditives, même exceptionnellement perforée.

Cette lame compacte renferme le canal du facial. Ce canal, après s'être dirigé horizontalement d'avant en arrière, décrit

un coude brusque, descend en bas, en arrière et en dehors, et se glisse sous le seuil de l'aditus; puis, devenant oblique en bas, en dehors et en avant, croise de haut en bas et de dedans en dehors le bord postérieur du cadre tympanal, « à peu près dans le plan horizontal passant par l'umbo » (Gellé), et se trouve contenu dans la partie postérieure, puis inférieure du conduit auditif externe, n'étant pas éloigné de plus de 3 à 4 millimètres de sa cavité. « A une distance de 5 millimètres à peu près en dehors du bord inférieur du cadre tympanal



Fig. 322. — Coupe verticale d'une apophyse scléreuse au niveau du sinus latéral (d'après Ricard).

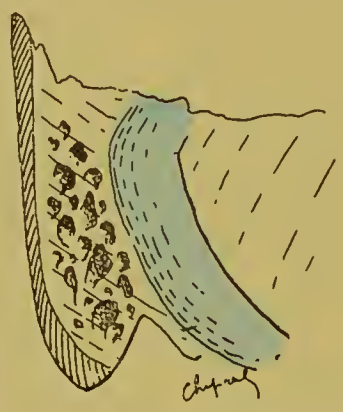

Fig. 323. — Coupe verticale d'une apophyse pneumatique au niveau du sinus latéral.

(limite du sinus prétympanique), le canal s'écarte du conduit et descend vers le trou stylo-mastoïdien. » (Gellé).

Au niveau de la fenêtre ovale, le canal facial est distant de la surface mastoïdienne de 2 centimètres à 2 centimètres 1/2; au niveau du trou stylo-mastoïdien, de 1 centimètre à peine.

Notons, d'autre part, que la paroi interne de l'antre est en rapport avec les canaux demi-circulaires externe et postérieur, qui font même souvent saillie dans sa cavité, et que sa paroi supérieure, bombant parfois dans la cavité cranienne, n'est, en tous cas, séparée d'elle que par une lame compacte, extrêmement mince, susceptible de s'effondrer d'un seul coup de

ciseau, présentant même souvent des déhiscences au niveau desquelles la dure-mère vient se mettre en contact avec la muqueuse de l'antre, et, plus exceptionnellement, à sa partie externe, la fente pétro-squameuse persistante quelquefois doublée du sinus pétro-squameux.

L'antre et les cellules rétro-auditives dont nous venons de signaler les rapports les plus intéressants constituent, au point de vue chirurgical, le plus important des groupes de cellules péri-auriculaires. Mais l'opérateur ne doit pas oublier que d'autres cellules peuvent enjamber d'arrière en avant le conduit auditif externe et constituer des groupes sus et anté-auditifs. Surtout il doit connaître à fond le groupe spécial de

Fig. 324. — Perforateur de Lermoyez, pour l'apophyse mastoïde.

cellules qui se prolonge en arrière, dans l'apophyse mastoïde même.

L'inconstance et les variations de ce groupe mastoïdien, autrefois considéré comme le plus important des groupes de cellules annexes, ont été précisées pour la première fois en France par mon maître le professeur Duplay. « Des recherches de Hartmann, de Bezold, Politzer, Zuckerkandl, dit-il dans sa remarquable étude sur la trépanation mastoïdienne (1888), il résulte que, dans l'apophyse, tantôt les cellules pneumatiques prédominent sur le tissu spongieux de l'os, tantôt le tissu spongieux tend à l'emporter sur les cellules pneumatiques, tantôt, enfin, ces dernières ayant presque complètement disparu, l'apophyse mastoïde est à peu près exclusivement constituée par un tissu diploïque ordinaire, ou même, dans certains cas, par un tissu compact, sclérosé, dur

comme l'ivoire. Ces trois variétés de structure de l'apophyse mastoïde ont été désignées par quelques auteurs sous les noms d'apophyses pneumatiques, diploïques et scléreuses. Sur 250 temporaux, Zuckerkandl en a trouvé seulement 36.8 pour 100 avec des apophyses pneumatiques, 43.2 pour 100 avec des apophyses pneumatiques et en partie diploïques, et 20 pour 100 avec des apophyses entièrement diploïques ou scléreuses. »

Dans ces derniers cas, la paroi antérieure de la loge compacte sinusale se rapproche singulièrement de la paroi compacte postérieure du conduit auditif osseux et le chemin que le chirurgien peut se frayer entre l'un et l'autre pour arriver à travers les cellules rétro-méatiques, elles-mêmes très petites, jusqu'à l'antre est singulièrement étroit.

Il serait donc important de pouvoir prévoir dans un cas donné, avant d'intervenir, le volume et le siège exacts des cellules mastoïdiennes. On se rappellera tout d'abord qu'elles présentent avec l'âge des variations assez régulières : d'abord nulles chez l'enfant, elles se développent peu à peu en divergeant de l'antre ; chez le vieillard, énormes, séparées par des cloisons minces et friables, elles se prolongent jusqu'à la pointe apophysaire. Chez l'adulte, leur volume et leur nombre sont habituellement en rapport avec la grosseur de l'apophyse. On n'arrive du reste, par les moyens de diagnostic précédents, qu'à des probabilités. Aussi Hugh Jones a-t-il récemment tenté d'y remédier par l'auscultation de l'apophyse. « En se servant, dit-il, d'un tube à auscultation auriculaire et en appliquant un diapason sur la mastoïde, on constate que l'intensité du son produit varie considérablement avec le point d'application du diapason. Dans la très grande majorité des cas, le son est entendu le mieux et le plus longtemps lorsque le diapason est appliqué sur la petite dépression qui existe au-dessous de la crête

sus-mastoïdienne, un peu au-dessus et en arrière du conduit auditif osseux. De ce point, il diminue brusquement lorsque le diapason est porté en haut ou en arrière ; lorsqu'il est porté en bas, la différence, sans être aussi considérable, est manifeste. Ce point est celui où l'antre est le plus près de la surface cranienne. Dans quelques cas, le son est à peu près égal sur toute l'étendue de la mastoïde, avec délimitation nette de ses bords supérieur et postérieur. Dans un cas de ce genre où le son était remarquablement bien transmis, on trouva la mastoïde creusée d'une énorme cavité. Dans d'autres cas, où le son était diffusé, mais d'une façon ordinaire, ou même moins que d'ordinaire, on a trouvé une mastoïde diploïque ou scléreuse avec un antre petit et profond. Enfin, il est probable que la variabilité de siège du sinus latéral pourrait être diagnostiquée par ce procédé. »

Heureux si ces moyens délicats d'exploration lui donnent des résultats nets, le chirurgien n'en devra pas moins, avant de commencer l'opération, préciser autant que possible par le palper les limites du triangle rétro-méatique. A un travers de doigt en arrière du lobule, il sentira l'attache du sterno-mastoïdien, et l'extrémité antéro-inférieure de la pointe apophysaire avec une petite dépression, point de départ du sillon ou de la crête vertico-mastoïdienne. En haut et en arrière de la région, il reconnaîtra souvent la partie postérieure de la crête sus-mastoïdienne. Il se rappellera que l'insertion du pavillon recouvre en grande partie le triangle chirurgical, si bien que, pour sentir l'épine rétro-méatique si importante, ce n'est pas en arrière de cette insertion qu'il doit chercher, mais au fond de la conque ou à la partie postéro-supérieure du conduit auditif externe. En outre, il étudiera avec soin l'obliquité de la paroi postérieure du conduit auditif et la profondeur de celui-ci, qui exercent une influence facile à comprendre sur la position de l'antre. Enfin, pour pouvoir

continuer, en cheminant dans la profondeur de l'os, à prendre pour guide les dispositions anatomiques et les lésions rencontrées, il laissera de côté les trépans et les perforateurs : deux gouges de différente grandeur, une curette, quelques stylets boutonnés, une pince ordinaire à mors plats, quelques pinces à forcipressure, un bistouri à résection, deux ou trois écarteurs à griffes, des drains, un cathéter à trompe d'Eustache, une seringue, instruments qu'on a toujours sous la main, seront le matériel qu'il choisira.

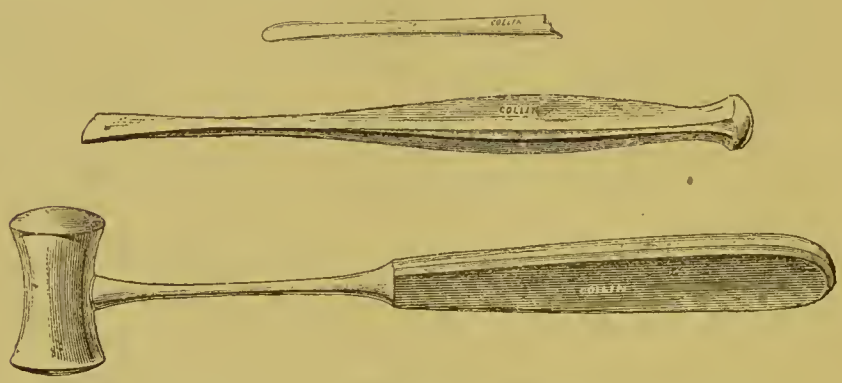

Fig. 325, 326 et 327. — Gouge, ciseau et maillet pour l'antrectomie (Collin).

Une lampe électrique frontale facilitera beaucoup les divers temps de l'opération.

Le rasage et le lavage du champ opératoire, la désinfection du conduit auditif, son bourrage à la gaze iodoformée, faits vingt-quatre heures avant d'intervenir et garantis par un pansement, puis répétés sous chloroforme, devront, bien entendu, assurer tout d'abord l'asepsie complète ou relative de la région.

La tête du malade est appuyée sur un coussin de sable, l'oreille malade en haut.

L'incision cutanée est tracée différemment par les auteurs. Politzer et Zaufal délimitent un lambeau triangulaire à

base suivant l'insertion du pavillon et l'orifice du conduit auditif osseux; Trèves et Mac Ewen font une incision allant de la pointe de la mastoïde à sa base; Schwartze, Hartmann, Duplay et Poirier mènent leur bistouri sur une longueur de 3 à 6 centimètres, parallèlement et à 1 centimètre en arrière de l'insertion du pavillon. Cette incision est indiscutablement

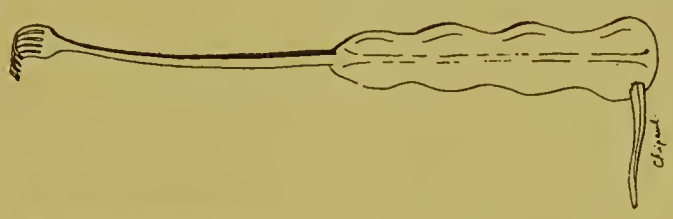

Fig. 328. — Crochet de Ferrer, pour écarter l'oreille dans l'antrectomie.

la meilleure, à condition qu'elle réponde aussi bien à la partie transversale et supérieure qu'à la partie postérieure de l'insertion; on aura soin, avant de la commencer, de tendre la peau entre l'index placé sur la région sus-mastoïdienne et

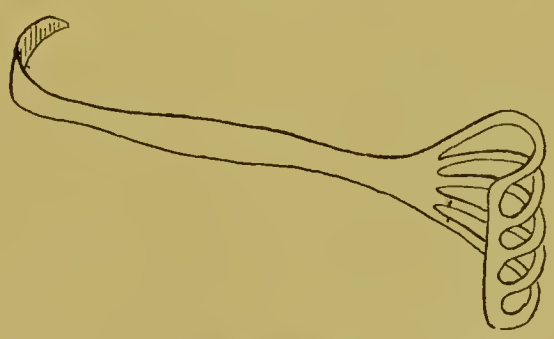

Fig. 329. — Écarteur de Bush, pour antrectomie.

le pouce appuyé sur la pointe de l'apophyse ou, inversement, suivant le côté.

La division des parties molles sera menée du premier coup jusqu'à l'os, l'artère auriculaire postérieure, jusqu'ici comprimée par le doigt apophysaire, liée ou forcipressurée, et le périoste refoulé aveé une rugine en bas et en avant. Cette

manœuvre décolle nécessairement le pavillon de l'oreille et doit être conduite jusqu'au rebord postérieur du conduit auditif osseux. Lorsqu'elle est terminée et le pavillon attiré en avant par les doigts d'un aide ou mieux par un écarteur, moins encombrant, l'opérateur a sous les yeux la surface osseuse du triangle chirurgical rétro-méatique. Des yeux et du doigt il reconnaît tout à fait en arrière la crête vertico-mastoïdienne, en haut la crête sus-mastoïdienne, en avant le rebord osseux du conduit et la presque constante épine méatique. C'est en arrière d'elle, en prenant pour partie antérieure et principale de son champ opératoire la zone criblée rétro-méatique, qu'il attaque l'os.



Fig. 330. — Crochet de Bush pour écarter les parties molles du conduit auditif externe dans l'antrectomie.

Avec la gouge manœuvrée très obliquement pour n'enlever qu'une mince couche d'os, la lame corticale est écaillée sur une large surface : un carré de 1 centimètre d'après le professeur Duplay, un rond de 1 à 2 centimètres d'après Schwartze. L'ouverture superficielle faite, on creuse avec la plus grosse gouge, que l'on remplacera plus tard par la plus petite, un canal allant de la surface attaquée vers l'antre (Duplay), à travers les cellules rétro-méatiques. Le canal, de plus en plus étroit à mesure qu'on s'enfonce, doit se diriger parallèlement au bord postéro-supérieur du conduit auditif osseux, c'est-à-dire en avant et en dedans ; dirigé directement en dedans, il aboutirait à la partie antérieure de la loge sinusale ; dirigé en avant, en dedans et en haut, il courrait risque de défoncer la voûte pétreuse et d'entrer dans la cavite cranienne ; dirigé en avant, en dedans et en bas, il irait fatalement lever le canal de Fal-

lope et le nerf facial, au niveau ou un peu en dedans du cadre tympanal. Pour éviter toute échappée, la gouge doit être tenue à pleine main, frappée de petits coups de maillet et son manche toujours maintenu dans une direction oblique à 45° sur les bords postérieur et supérieur du triangle chirurgical. A une profondeur variable, en moyenne 14 ou 15 millimètres, le sommet du cône creusé aboutit à l'antre, foyer principal des lésions traitées.

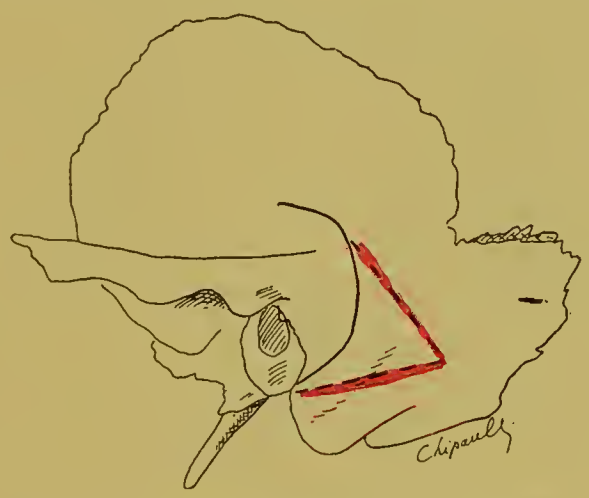

Fig. 331. — Incision de Politzer pour l'antrectomie.

L'antrectomie telle que nous venons de la décrire peut notablement *varier dans ses détails avec les variations anatomiques de la région.* « Dans un grand nombre de cas, lorsque la couche corticale de la mastoïde est mince et friable, chez les enfants dont l'antre mastoïdien est généralement plus près de la surface que chez les adultes, il suffit d'avoir fait sauter cette lame de tissu compact pour pénétrer dans les cellules (Duplay) » et l'ablation de quelques lamelles intercellulaires fait arriver très rapidement jusqu'à l'antre. — D'autres fois, la surface rétro-méatique est séparée de l'antre par une si épaisse couche de cellules volumineuses, que le chirurgien redoute, à juste titre, de pénétrer trop profondément.

« D'une façon générale, dit Schwartze, on ne peut notablement dépasser le niveau du tympan sans s'exposer à blesser le labyrinthe. On ne doit jamais aller au delà de 2 cent. 5. » — Enfin, il peut arriver que le tissu sous-cortical de la région rétro-méatique se distingue à peine de la lame corticale ; il est aussi compact qu'elle, et l'arrivée jusqu'à l'antre devient fort pénible, d'autant plus que, dans ces cas, l'intervalle entre la paroi postérieure du conduit auditif et la paroi antérieure de

Fig. 332. — Incision de Trèves.

la loge sinusale se trouve souvent, nous l'avons déjà dit, considérablement diminué.

Les *altérations pathologiques de la région doivent être, au même titre que ses variations anatomiques, prévues par le chirurgien, et la marche de l'opération réglée pas à pas sur leur nature et sur leur disposition.* S'agit-il d'une antrectomie « prophylactique », d'une antrectomie faite dans un cas d'otite moyenne sans phénomènes mastoïdiens, mais avec symptômes de rétention purulente, ou bien avec symptômes otoscopiques faisant prévoir que la lésion n'est pas limitée à la caisse, l'opération est à peu près identique au

schéma que nous en avons donné ; le chirurgien traverse des cellules plus ou moins abondantes, ordinairement saines, avant d'arriver jusqu'à l'antre, unique ou principal foyer de suppuration. — S'agit-il d'une antro-mastoïdite aiguë à début récent, les cellules immédiatement sous-jacentes à la lame corticale peuvent être pleines de pus, et, si la mastoïde est pneumatique, l'ablation de cette lame sur une étendue beaucoup plus grande que dans les cas ordinaires s'impose pour

Fig. 333. — Incision classique (Duplay, Poirier, etc.).

mettre largement à nu le foyer infecté. L'incision des parties molles, parfois œdématiées, sera dès lors utilement prolongée jusqu'à la pointe mastoïdienne ou complétée par une incision horizontale partant du bord supérieur du conduit auditif, de manière à pouvoir dénuder la totalité de l'apophyse. — Les mêmes incisions complémentaires s'imposent lors d'antro-mastoïdites chroniques : avec nécroses osseuses que le chirurgien devra poursuivre, cureter, extirper complètement dans tous les sens, sauf du côté du massif osseux facial, dans la crainte de provoquer des lésions du nerf (Gellé) ; souvent aussi avec fistules purulentes, qu'on explorera à la sonde cannelée,

guide pour les temps ultérieurs de l'intervention. — Enfin, nous devons noter, comme particulièrement délicates, les an-

Fig. 334. — Zone d'attaque de l'os dans l'antrectomie.

trectomies pour névralgie mastoïdienne. On doit, dans ces cas, prévoir une apophyse scléreuse, laborieuse à traverser, ou

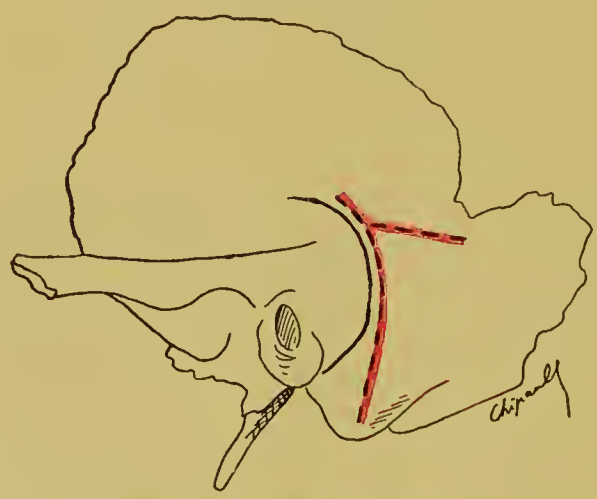

Fig. 335. — Incision des parties molles dans le cas d'antrectomie pour antro-mastoïdite aiguë.

bien, dès l'ablation de la lame corticale, « une couche diploïque, rouge sombre », qui ne renseigne en rien sur la profondeur

probable de l'antre et où la moindre travée compacte doit faire redouter le voisinage d'un organe à ménager.

L'antrectomie faite, on doit, dans tous les cas, pratiquer des *lavages antiseptiques* (de préférence eau phéniquée à 1 ou 2 o/o), poussés avec une grande douceur, à l'aide d'une seringue à hydrocèle, après avoir, au préalable, introduit dans l'ouverture artificielle un petit tube de caoutchouc vulcanisé, de volume et de longueur appropriés, et incliné fortement en arrière la tête du malade pour que le liquide ressorte par le conduit auditif et par le nez. Mac Ewen recommande même, pour éviter qu'il ne coule dans le pharynx ou le larynx, de l'injecter, après tamponnement du conduit auditif externe, par la trompe d'Eustache cathétérisée.

Il est, du reste, bien évident que la sollicitude avec laquelle on doit faire ces lavages et que le traitement post-opératoire de la plaie varieront singulièrement avec la nature des lésions trouvées. — Dans les cas de mastoïdite névralgique, sans suppuration actuelle de l'oreille moyenne, on peut refermer de suite, ou tenter la guérison sous caillot sanguin, la « réunion sous-crustacée de Schede » (Schwartze). — Lors d'infection aiguë oto-mastoïdienne, il est bon d'assurer un drainage de quelques jours au moins par l'orifice mastoïdien, en maintenant libre et en désinfectant par des lavages répétés le trajet qui de la mastoïde mène au conduit auditif; peut-être même serait-il utile, pour éviter toute récidive, d'assurer l'occlusion définitive par tissu cicatriciel du trajet antro-mastoïdien. — Enfin, lorsque l'on est intervenu pour une antro-mastoïdite chronique, avec nécroses osseuses qu'on n'a pu vraisemblablement poursuivre dans tous leurs diverticules, il est indispensable de maintenir très longtemps ouvert le trajet mastoïdien menant jusqu'à l'antre (Schwartze, Mac Ewen). Dans ce but, on le bourrera à la gaze iodoformée recouverte d'une épaisse couche de poudre pour empêcher

son adhérence ; ce pansement sera changé pour la première fois le sixième jour au plus tôt, puis quotidiennement et dès lors fait à la gaze boriquée (Mac Ewen); à chaque séance, des lavages antiseptiques énergiques par la plaie mastoïdienne, par le conduit auditif, par la trompe même (Kretschman) empêcheront la stagnation des débris septiques. Plus tard, on pourra substituer à la gaze un drain conique de plomb (Schwartze), maintenant, avec l'aide de quelques cautérisations au nitrate d'argent, le calibre du canal opératoire. On ne le laissera s'obturer que lorsque le pansement aura été, pendant huit ou dix jours, retiré complètement sec. Quelques chirurgiens (Schwartze, Mac Ewen) pensent même qu'il faut, dans certains cas particulièrement graves, assurer sa persistance définitive en le maintenant ouvert jusqu'à ce qu'il soit épidermisé d'un bout à l'autre par prolifération de l'épithélium de la caisse, de l'épithélium cutané et des fragments restants de la muqueuse des cellules mastoïdiennes. Le canal ainsi créé devra être longtemps surveillé, à cause de sa tendance aux ulcérations (Egon), tendance qui ne disparaîtra que lors de guérison définitive de la lésion otique. — Une conduite analogue paraît indispensable, lors d'antrectomie pour cholestéastome, afin d'éviter et de surveiller les récidives.

Les soins post-opératoires exigent un redoublement d'attention lorsqu'au cours de l'antrectomie est survenu, de par la disposition anatomique ou l'extension des lésions, un ACCIDENT quelconque : blessure du sinus latéral, du nerf facial, du canal demi-circulaire externe, du plancher de l'étage moyen. Aujourd'hui, du reste, avec la gouge et le maillet qui font leur chemin pas à pas, en plein jour, c'est tout au plus si le chirurgien, trompé par des fongosités ayant détruit l'os, doit ouvrir la loge sinusale sans léser le sinus, écailler le plancher cranien sans blesser la dure-mère, froisser le nerf facial qui réagira de suite par une brusque contraction des muscles.

Ces lésions, aussi bien que l'ouverture du canal demi-circulaire n'ont donc point ordinairement d'importance primitive. Ils en acquerraient une secondaire considérable, si les loges osseuses ouvertes s'infectaient au fond de la plaie mastoïdienne, d'où sinusite, névrite du facial, méningite possibles. Supposons même que le chirurgien ait directement lésé la dure-mère ou le sinus eux-mêmes : l'infection ici encore constitue le seul danger réel, car l'hémorragie sinusale elle-même peut être sans peine arrêtée par un tamponnement odoformé, ou par le bourrage du sinus à l'aide de faisceaux de catgut.

Quoi qu'il en soit, l'opérateur doit éviter avec une extrême attention ces accidents, car il opère dans un foyer septique, dont la désinfection complète, surtout lorsque l'opération est troublée par une mésaventure quelconque, devient bien incertaine.

Aussi, Mac Ewen, craignant les échappées de la gouge et du maillet, toujours possibles, même entre les mains les plus exercées, emploie-t-il, pour faire l'antrectomie, un burin mis en rotation par la main ou par un moteur quelconque. C'est, en somme, un retour aux anciens perforateurs, rendu logique par le perfectionnement des données anatomiques. « La perforation, dit Mac Ewen, doit être faite à la partie postérieure du triangle que j'appelle supra-méatique et qui est limité par la racine horizontale du zygoma, par la partie postérieure du méat auditif osseux et par une ligne basale réunissant les deux lignes précédentes (1). Ce triangle est facilement reconnaissable sur au moins 99,5 o/o des crânes. Les dimensions du burin employé varieront avec les dimensions du triangle. L'instrument, légèrement appuyé, enlève des vrilles osseuses et

(1) Ne pas confondre le triangle rétro-méatique de Mac Ewen avec notre triangle chirurgical, notablement plus étendu.

creuse un puits à surface polie et lisse. Les cellules mastoïdiennes s'y révèlent par de petits points sombres, avant d'être largement ouvertes. Dès qu'un de ces points apparaît, le stylet l'explore et détermine les dimensions de la cavité sur laquelle il donne jour. Si c'est l'antre, un petit burin use les bords de l'étroit orifice jusqu'à suppression complète de la

336. — La cavité de l'attique ; son contenu et ses rapports avec la caisse. (d'après Schwartze).

1, aditus ; 2, antre ; 3, attique ; 4, canal facial ; 5, muscle de l'étrier ; 6, fenêtre ronde ; 7, cercle tympanal.

paroi superficielle de la cavité, puis nettoie partout celle-ci, qui doit devenir en tous ses points régulière et unie. Dans certains cas où l'os est ramolli, l'opération est abrégée en enlevant à la gouge les couches superficielles de la mastoïde. La paume de la main embrasse la tête ronde de l'instrument pendant que l'index limite l'extrémité coupante avec laquelle on rase l'os. »

Comme Mac Ewen pour éviter la lésion des organes environnant l'antre, Laurent vient de proposer de faire chez l'enfant sa « trépano-ponction » par le conduit auditif. « A cet âge, dit-

il, la cavité de l'antre est située un peu au-dessus du conduit auditif osseux, au niveau de son angle postéro-supérieur, à 2, 3, 4 millimètres et plus de distance, suivant les âges. Il est dès lors facile d'y pénétrer, et cela sans accident; le canal semi-circulaire horizontal n'est en rapport qu'avec la paroi interne du conduit antro-tympanal, et le nerf facial est situé en dessous de la région (chez l'adulte, l'épaisseur de la paroi osseuse est, en général, trop considérable pour rendre le procédé largement applicable). L'instrument est constitué par une tige perforante à extrémité tranchante, taillée en biseau. La tige porte deux canules : la première, plus longue, canule d'introduction, est munie d'une plaque qui facilite l'action du doigt ; la deuxième, courte, construite d'après les dimensions appropriées (une série de quatre est nécessaire) et munie d'une plaque d'arrêt, est placée au bout de la première et entoure l'extrémité de la tige, à part la partie coupante : c'est la canule à drainage. Pour l'introduire, on saisit l'instrument de la main droite, on en porte l'extrémité sur l'angle postéro-supérieur du conduit auditif osseux, point de repère facile à sentir, en la dirigeant en arrière et en dedans ; on imprime à la tige quelques mouvements de rotation, et la pénétration se fait facilement, alors même que l'os n'est pas ramolli ; la plaque d'arrêt de la canule à drainage permet de ne pénétrer qu'à la profondeur désirée. A l'aide du pouce, on fait avancer la canule d'introduction, qui refoule la première, et celle-ci reste en place au moment où l'on retire le trocart. On a pratiqué de la sorte une ponction exploratrice ; si le pus n'apparaît pas, on peut faire l'aspiration avec un instrument *ad hoc* (l'aspirateur-injecteur que j'ai fait construire, celui de Delstanche légèrement modifié, la seringue d'Anel épaissie à l'extrémité), et l'on procède aux injections antiseptiques. »

c) ATTICO-ANTRECTOMIES ET ANTRO-ATTICOTOMIES. — D'autres tentatives dans un sens bien plus chirurgical et bien

meilleur que la précédente ont été faites ces années dernières, et permettent, non seulement d'éviter à coup sûr le sinus et le plancher cranien dans les cas où le chirurgien prévoit ou rencontre, en faisant l'antrectomie, de grandes difficultés opératoires, mais encore de pratiquer parfois une intervention plus complète que ne le permet l'antrectomie simple, telle que nous l'avons décrite.

La voie à suivre fut montrée par les chirurgiens qui n'hé-

Fig. 337. — Incision de Stacke.

sitèrent pas à reporter en avant le centre du champ opératoire de l'antrectomie et à réséquer, pour la faire plus largement, la paroi postéro-supérieure du conduit : Schwartze, Küster, von Bergmann, Hessler, se servirent dans ce but de la gouge et du maillet; Tröltsch et Zaufal employèrent la pince coupante de Luer. Malgré ces précurseurs, c'est à Stacke, élève de Schwartze, que revient le mérite d'avoir décrit le premier, d'une façon précise et satisfaisante, « l'atticotomie ».

Avant de reproduire et de compléter la description de Stacke, nous croyons utile d'ajouter aux données anatomiques déjà acquises quelques mots sur l'attique ou « logette sus-tympanique des osselets ».

Cette cavité, d'une longueur de 10 à 12 millimètres sur une épaisseur de 5 et une hauteur de 7 millimètres, est placée en avant de l'antre, au-dessus de la caisse. Elle communique avec le premier par l'*aditus ad antrum*, dont l'orifice triangulaire à sommet inférieur occupe sa face postérieure; elle répond à la seconde par sa paroi inférieure, plus ou moins complètement fermée par une cloison membraneuse.

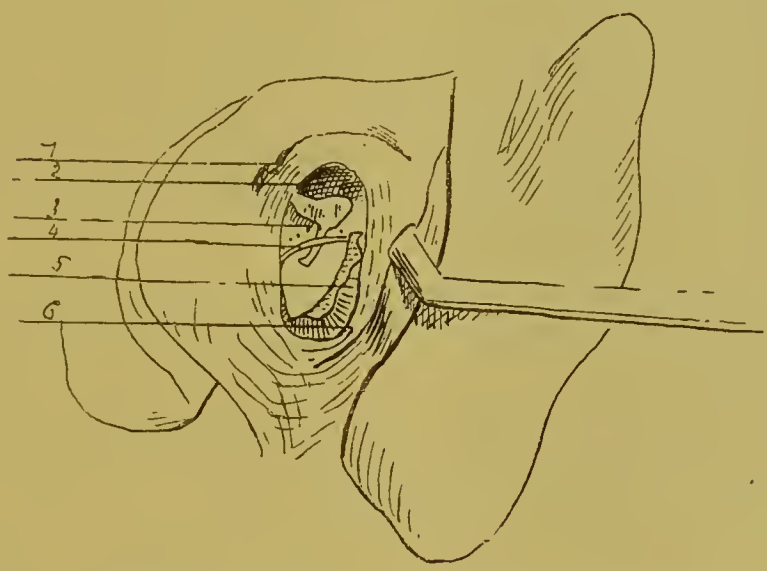

Fig. 338. — Champ opératoire dans l'opération de Stacke (d'après Schwartze). 1, épine sus-méatique; 2, *tegmen tympani*; 3, niveau du bord supérieur du tympan; 4, corde du tympan; 5, tympan; 6, cercle tympanal.

La paroi interne de la cavité de l'attique, prolongement de la paroi interne de la caisse, présente d'arrière en avant: la saillie du canal demi-circulaire transverse, saillie qui répond au bord interne de l'aditus; la saillie du canal facial; enfin, tout à fait en avant, la saillie du muscle du marteau; le relief du canal facial est situé juste au-dessus de la fenêtre ovale, qui prend jour sur la caisse. La paroi externe est formée inférieurement par la membrane de Schrapnell, en haut par une lamelle osseuse, «mur de la logette», qui sépare l'attique

du conduit auditif externe et forme de l'une à l'autre un véritable ressaut, « un pendentif ». La paroi antérieure est formée par la ligne de jonction des parois externe et interne, sa limite inférieure répondant à la saillie osseuse qui sépare le conduit du muscle du marteau de l'orifice tympanique de la trompe. Enfin, la paroi supérieure séparant l'attique de la fosse cérébrale moyenne, traversée constamment dans sa partie postérieure par de petites veines se rendant aux sinus pétreux supérieur et latéral, est formée par une lame de tissu compact en continuité en arrière avec le toit de l'antre, en avant avec le toit de la partie osseuse de la trompe d'Eustache; l'ensemble forme une pièce triangulaire que borde en dehors la suture pétro-squameuse chez l'enfant et les déhiscences qui en montrent la place chez l'adulte.

L'attique contient, en même temps que de nombreux ligaments et de nombreux replis muqueux, la tête et le col du marteau, le corps et la courte branche de l'enclume; le col du marteau et le corps de l'enclume traversent sa paroi membraneuse inférieure pour se rendre dans la caisse.

Les osselets, le mur de la logette, l'orifice de l'aditus participant avec une grande fréquence aux lésions nécrosiques ou cholestéatomateuses, on conçoit quel intérêt il y a à pouvoir nettoyer directement la petite cavité que nous venons de décrire, d'autant plus que l'ablation des osselets qu'elle contient n'entraîne que des troubles de l'ouïe très minimes et que la blessure de la corde du tympan, impossible à éviter pendant cette ablation, provoque seulement une anesthésie des deux tiers antérieurs de la langue du côté opéré, anesthésie qui, d'ordinaire, passe inaperçue du malade.

La première communication de *Stacke* sur l'atticotomie fut faite au congrès de Berlin en 1890; en 1891, au congrès de

Halle, et depuis dans divers articles, il modifia et perfectionna son manuel opératoire, que voici, tel qu'il l'exécute actuellement :

« Faire tout d'abord une incision convexe des parties molles suivant l'insertion du pavillon en allant très loin en avant, en arrière en descendant jusqu'à la pointe de l'apophyse. Après ligature de tous les vaisseaux qui donnent, refouler le périoste du côté du conduit auditif, en faisant cette dénudation jusqu'à la racine du zygoma. Ensuite, le périoste du conduit

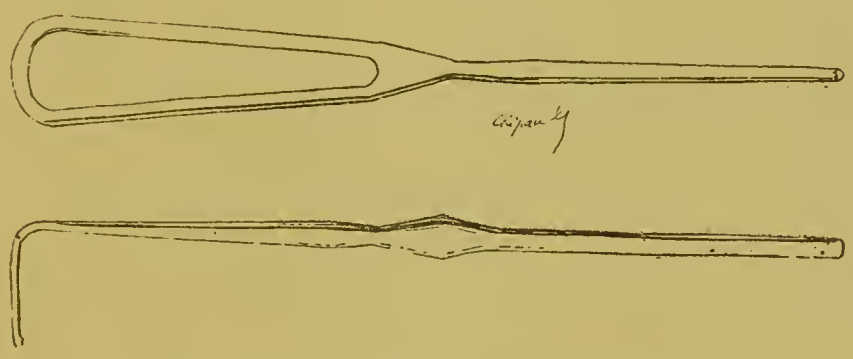

Fig. 339 et 340. — Crochet de Schwartze pour rétracter les parties molles du conduit auditif externe, dans l'atticotomie.

est décollé sur toute sa périphérie, avec une petite rugine; le tube qu'il forme, sectionné transversalement le plus près possible du tympan, est attiré en avant, ainsi que le pavillon de l'oreille, avec un écarteur à griffes. On enlève ce qui peut rester du tympan ainsi que le marteau. Une spatule coudée est introduite de bas en haut dans l'attique et protège sa paroi interne, pendant que le mur qui sépare sa cavité du conduit auditif externe est attaqué à l'aide d'un ciseau à tranchant regardant légèrement en arrière pour attaquer perpendiculairement à sa surface la couche osseuse oblique. Une sonde cannelée ne doit plus, ce travail fait, rencontrer de ressaut entre la paroi supérieure du conduit auditif et la

paroi supérieure de l'aditus largement ouvert. L'enclume est enlevée après désarticulation d'avec l'étrier. Puis la spatule est introduite en arrière dans l'antre, et, sur elle, la marge tympanique et la partie postéro-supérieure du conduit auditif enlevées jusqu'à ce que la sonde cannelée puisse pénétrer dans la cavité et en diagnostiquer les lésions ; d'ordinaire, du reste, la résection de la couche osseuse qui cachait l'antre

Fig. 341. — Modification de Panse à la technique de Stacke.

a, antre ; *b*, aditus ; *c*, paroi postérieure réséquée du conduit auditif ; *d*, lambeau qu'on rabat en arrière ; *e*, conduit auditif ; *f*, canal facial ; *g*, canal demi-circulaire supérieur ; *h*, limaçon ; *i*, tympan ; *k*, paroi osseuse antérieure du conduit auditif.

suffit ; il ne forme plus dès lors qu'une cavité unique avec le conduit auditif, sur la partie interne de laquelle fait saillie ce qui reste de l'*aditus ad antrum*. En arrière, on peut enlever de la paroi postérieure du conduit suffisamment pour que la paroi inférieure de celui-ci se continue presque sans interruption avec la paroi inférieure de l'antre. Dans la profondeur cependant doit rester entre le conduit et l'antre un ressaut situé au niveau de l'aditus. En effet, si l'on voulait agrandir

celui-ci par en bas, on blesserait fatalement le nerf facial, ce qui est impossible en prenant les précautions ci-dessus indiquées. Il est plus difficile d'éviter la lésion de l'étrier, qui du reste est bien rarement libre, comme sur les préparations anatomiques, mais entouré d'une épaisse muqueuse où on le voit à peine; toutes les parties malades se laissent sans peine enlever de la large cavité ainsi créée. Puis celle-ci doit être recouverte d'un lambeau des parties molles, pris à la partie cutanéo-périostée du conduit récliné. Dans ce but, il est incisé en haut suivant sa longueur jusqu'au niveau du pavillon, puis en ce point une seconde incision perpendiculaire menée de manière à tailler un lambeau quadrilatère qu'on rabat en arrière. Cette manœuvre a le double avantage d'assurer, par l'intermédiaire d'un canal cutanisé, la communication permanente entre le conduit auditif et l'antre, et de transporter de l'épiderme sain dans l'oreille moyenne. On fait enfin le tamponnement de la cavité osseuse, de la plaie cutanée et du conduit auditif, en assurant l'accollement exact du lambeau taillé ; quelques sutures à l'angle supérieur de la plaie empêchent au besoin l'écartement ultérieur du pavillon. Pas de lavages, pansement qu'on laisse huit jours s'il n'y a pas de raisons particulières pour l'enlever plus tôt. Lorsque la plaie se met à granuler et à sécréter, faibles lavages antiseptiques. A chaque pansement (d'abord tous les deux ou trois jours, puis journellement), on tamponne soigneusement, en s'éclairant à la lumière réfléchie, tous les diverticules; la croissance trop rapide des granulations est arrêtée par des attouchements au nitrate d'argent pour qu'elles aient le temps de s'épidermiser. Il est, en effet, indispensable d'assurer une communication permanente entre l'antre et le conduit auditif, et de ne pas laisser l'aditus et l'attique se remplir de granulations; celles-ci ne doivent, en outre, jamais déborder le niveau du lambeau transplanté :

la plaie rétro-auriculaire doit, en effet, rester ouverte jusqu'à cutanisation complète du trajet qui mène de l'antre au conduit, cutanisation qui se fait en quatre ou six semaines, après quoi la plaie se ferme sans peine et très rapidement. »

Weisman, élève de Lubet-Barbon, reproduit, dans sa thèse récente (1893), la technique de Stacke, sans modifications importantes. Il insiste sur l'extrême minceur du revêtement périostéo-cutané du conduit au voisinage du tympan, minceur qui empêche de le décoller sans déchirure jusqu'à ce niveau ; aussi le coupe-t-il transversalement en bas, en arrière et en haut, le laissant provisoirement adhérent au conduit osseux en bas et en avant. La section n'est complétée qu'après rétraction en avant du pavillon. « Le conduit cutané se trouve alors divisé sur tout son pourtour, mais il n'est pas décollé dans sa partie antérieure et inférieure ; introduisant un grattoir fin dans la surface de section de la paroi antérieure, on repousse en avant et en dehors les parties molles, jusqu'à ce qu'on découvre les bords antérieur et inférieur du trou auditif externe. La séparation du conduit cartilagineux et du conduit osseux est ainsi complétée... A ce moment, il est très utile que l'hémostase soit parfaite ; le sang, en effet, coulant dans les parties déclives, s'amasse dans le conduit et en cache la vue. Pour empêcher le suintement sanguin, nous conseillons d'appliquer sur la surface de section attenant au pavillon une fine compresse de gaze qu'on charge sur l'écarteur et qui s'imbibe du sang qui suinte des tissus. » Lubet-Barbon a opéré six fois par cette méthode.

Hansberg (1893) a fait dix fois l'attico-antrectomie. « Je ne regarde pas, dit-il, comme très difficile le morcellement de la paroi osseuse, surtout lorsqu'après ouverture de l'antre on introduit une sonde dans la cavité tympanique et qu'on

attaque l'os sur elle. L'emploi de la sonde élastique mince de Hartmann est indiqué à cet effet; elle m'a été très utile en la faisant pénétrer profondément dans la cavité tympanique, de manière à voir son extrémité. Pour le traitement consécutif, je laissai l'ouverture béante derrière l'oreille au plus pendant plusieurs semaines, et je continuai les soins par le conduit auditif externe ; le pansement fut rarement changé. »

Aux 33 observations de Stacke, aux 6 de Lubet-Barbon, aux 10 de Hansberg, *Schwartze* vient d'ajouter une imposante statistique de 100 cas opérés à la clinique de Halle et qui lui permettent d'apporter à la description de la technique nouvelle sa note personnelle. « Je ne crois pas, dit-il, qu'il soit nécessaire de prolonger si loin en avant que le dit Stacke l'incision des parties molles, ni de couper le fascia et le muscle temporal ; leur réclinaison suffit et permet d'éviter plus sûrement la nécrose superficielle de l'écaille; pour la même raison, le revêtement périostéo-cutané du conduit ne doit pas être décollé sur toute sa circonférence, à moins que celui-ci ne soit particulièrement étroit. L'élasticité du revêtement fait que la languette restant en avant et en bas n'empêche pas la réclinaison du pavillon ; du reste, le meilleur moyen de mettre largement à jour le champ opératoire est de refouler en avant les parties molles du conduit à l'aide d'un crochet spécial dont le manche à angle droit vient s'appuyer sur la joue dans la direction de l'angle buccal. Si cet instrument ne suffit pas, on peut attirer la paroi postérieure du conduit à l'aide d'un écarteur à griffes introduit par le méat.

« La lésion du facial n'est pas aussi impossible que le dit Stacke ; on ne peut être sûr de l'éviter qu'avec une grande habitude ; je l'ai produite six fois au début de ma série, sans l'avoir revue depuis. Il est évident qu'elle est d'autant plus à craindre que l'on pousse plus loin du côté de l'antre le mar-

telage de la paroi postérieure du conduit; mais il y a des anomalies individuelles que l'on ne peut prévoir.

« La gouge spéciale de Stacke est très satisfaisante; je trouve moins heureuse la spatule de cet auteur, et je crain-

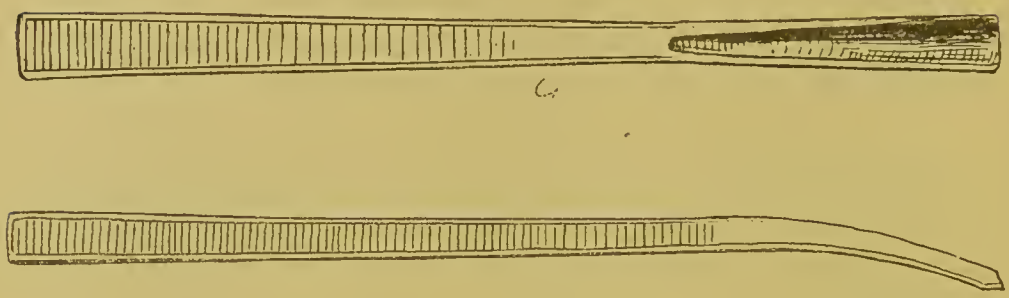

Fig. 342 et 343. — Gouge de Stacke pour l'atticotomie (d'après Schwartze).

drais même qu'elle ne rompît le *tegmen tympani*, parfois si fragile, ainsi que cela est arrivé à mon aide, le Dr Panse, dans ses recherches cadavériques; en allant à petits coups pru-



Fig. 344. — Spatule de Stacke (d'après Schwartze).

dents de maillet, elle devient inutile, et l'étrier caché dans son fourreau de muqueuse est bien difficile à léser.

« Pour faire la section longitudinale du revêtement périostéo-cutané, je trouve commode de faire pénétrer dans l'orifice une pince et entre ses branches écartées de couper au

bistouri sur le doigt introduit par le conduit auditif. Ensuite une pince à griffes saisit le segment postérieur et l'on fait l'incision verticale. Le lambeau quadrilatère est fixé au bord postérieur de la plaie par un point de suture lâche, ce point rendant beaucoup plus fructueux le tamponnement ultérieur. Dans mes dernières opérations, j'ai fait, à l'instigation de Panse, deux incisions verticales, de manière à avoir deux lambeaux, l'un que je fixe en haut au périoste, l'autre en arrière à la plaie cutanée.

« Du reste, pour que cette greffe donne des résultats satisfaisants, il faut que tout l'os malade ait été enlevé ; autrement il se produit plus tard de petits abcès sous-cutanés, de petites fistules, et la marche de la plaie est moins satisfaisante et moins régulière qu'on n'aurait pu espérer ; la guérison ne survient alors qu'après extraction ou élimination spontanée des séquestres restants.

« Il me paraît enfin indispensable de laisser ouverte la plaie cutanée pendant plusieurs semaines, jusqu'à ce que l'épidermisation soit assez étendue pour permettre de traiter par le conduit auditif toute la cavité ; il est au début des diverticules qu'on ne peut bien tamponner que par la plaie postérieure.

« Je laisse le premier pansement moins longtemps que Stacke, six jours au plus.

« Je ne redoute pas, comme lui, les lavages au sublimé pendant l'opération et je juge indispensable de faire des pansements si le suintement est fétide, ce qui est la règle au début, et ce qui peut durer des semaines et des mois. Quant aux lavages par les trompes, je les fais et ne peux les considérer comme inutiles, surtout lorsque la carie s'étale dans les parois de la caisse et à l'orifice tympanique de la trompe.

« Le tamponnement est fait, pour les diverticules profonds,

avec des tampons de gaze de 1 centimètre cube; pour les parties superficielles, avec des tampons plus volumineux, plus faciles à enlever.

« La gaze iodoformée ne sera employée qu'aux premiers pansements ; plus tard, on lui préférera la gaze ordinaire stérilisée, qui active moins la granulation, et, pour éviter la macération du nouvel épiderme dans les produits de la plaie, on recouvrira la surface granuleuse d'une mince couche de poudre d'aristol, plus facile à enlever et ne formant pas de grumeaux comme la poudre d'iodoforme. Le tamponnement est toujours douloureux au début, bien rarement au delà de quelques semaines; d'ordinaire, la douleur est très atténuée par l'application préalable d'une solution de cocaïne à 1/20. Elle peut cependant, malgré cette précaution, rester très pénible chez certaines personnes et chez les enfants. Les pansements u,en doivent pas moins être faits avec une persistance tenace, pour éviter une sténose cicatricielle, qui, s'opposant à l'écoulement du pus, deviendrait pire que l'état préopératoire. »

Holmes, de New-York, a suivi avec succès dans douze cas les conseils de Schwartze; il redoute moins que le chirurgien allemand la lésion du facial, impossible, pense-t-il, quand on voit clair au fond de la plaie ; enfin, il ne craint pas — ses observations semblent justifier cette conduite — de fermer complètement de suite la plaie rétro-auriculaire lorsque les lésions trouvées sont limitées aux osselets et à la muqueuse.

Quoi qu'il en soit, l'ensemble des documents publiés jusqu'à ce jour sur l'atticotomie complétée, ou non, suivant les besoins, par l'antrectomie, permet de dire qu'il s'agit là d'une opération très délicate, pénible comme traitement post-opératoire et qui, comprise ainsi que l'entendent Stacke et ses imitateurs, trouvera son indication seulement dans les cas où les

lésions de l'antre sont cliniquement douteuses et dans ceux où l'étroitesse de l'espace entre la paroi postérieure du conduit auditif et la loge sinusale ne laisse point de place pour creuser le canal de l'antrectomie ordinaire.

Le curetage de l'aditus et de l'attique offre, croyons-nous, un intérêt beaucoup plus général comme temps complémentaire de l'antrectomie mastoïdienne, temps permettant de me-

Fig. 345. — Incision des parties molles dans la résection mastoïdo-pétreuse (opération de Chaput).

ner à bien une large intervention qu'on n'eût certainement pas osé entreprendre il y a quelques années.

Après les longs détails que nous avons donnés sur l'attico-antrectomie, quelques mots suffiront, croyons-nous, pour faire comprendre ce que doit être, suivant nous, cette antro-atticotomie.

L'antre largement ouvert par la voie mastoïdienne et bien éclairé par un jet de lumière, on voit l'aditus parfois suffisamment grand pour permettre de pénétrer d'emblée dans l'attique, ordinairement petit et qu'il faut agrandir. Cet agran-

dissement portera sur la partie supéro-externe de sa circonférence, et, très probablement, ouvrira en ce point le conduit auditif externe, puis fera sauter quelques fragments de mur de la logette. Toutes les autres régions de la circonférence de l'aditus sont à éviter ; la partie supérieure touchant à la cavité cranienne, on devra se méfier des fongosités qui siègent en ce point et qui peuvent être de la pachyméningite externe faisant saillie par une déhiscence ; à la partie supéro-interne se trouve le canal demi-circulaire externe ; à la partie interne et sous le seuil, le canal facial ; on n'oubliera pas qu'il suit d'avant en arrière la paroi interne de l'attique, entre le canal demi-circulaire situé au-dessus, la fenêtre ovale et la pyramide situées au-dessous, puis se coude et descend à 2 ou 3 millimètres en arrière de la base de cette dernière, et plus bas en arrière de la fenêtre ronde, avant de croiser le seuil de dedans en dehors ; ce sont là de bons points de repère. Du reste, la paroi du canal facial se distingue d'ordinaire des parties environnantes par sa compacité et son aspect brillant, si bien que son trajet n'est difficile à préciser que dans un os sclérosé ou dans les fongosités qui peuvent avoir mis le nerf à nu. En tout cas, toutes celles qui siègent sur le bord interne ou sur le seuil de l'aditus doivent être soigneusement, et avant toute tentative d'ablation, explorées avec un stylet, pendant qu'un aide surveille les contractions possibles de la face (Mac Ewen).

Le nettoyage de l'attique par l'aditus agrandi sera complété au besoin en passant et repassant une mèche de gaze du conduit auditif à l'ouverture mastoïdienne. On pourra même, si on le jugeait nécessaire au cours de l'opération, décoller en avant les parties molles du conduit auditif externe, mieux encore réséquer le pont osseux qui reste entre l'ouverture mastoïdienne et le conduit auditif. On aurait ainsi sur l'antre, l'attique et la caisse une ouverture véritablement très grande et satisfaisante,

et la durée du traitement post-opératoire serait plutôt abrégée qu'allongée, puisqu'on pourrait accoler plus ou moins complètement et rapidement, à l'aide de tamponnements appliqués avec soin, la paroi antérieure, devenue souple, de la plaie mastoïdienne à sa paroi postérieure.

d) RÉSECTION DU ROCHER. — On est du reste allé, dans la voie des résections mastoïdo-pétreuses, plus loin encore que les antrectomies et les antro-atticotomies, déjà si difficiles. M. Chaput vient, en effet, de publier et de pratiquer une technique qui permet de réséquer tout ou partie du rocher.

« Mon opération, dit-il, consiste essentiellement à détruire les parois du conduit auditif et de la caisse dans toute leur épaisseur, en attaquant successivement les parois supérieure, antérieure, postérieure et inférieure. On fait ensuite le curage de l'oreille moyenne avec la curette tranchante; enfin, on attaque la paroi labyrinthique avec la gouge et le maillet.

« On arrive ainsi à ne laisser persister du rocher que son sommet, qu'il est difficile d'enlever complètement, en raison de la présence de la carotide interne. Si cette dernière portion était nécrosée, on l'enlèverait assez facilement, malgré la présence de l'artère, les séquestres étant d'ordinaire facilement mobilisables.

« 1er *Temps : incision cutanée.* — J'encadre presque complètement le pavillon de l'oreille par une incision courbe en avant, qui commence au-devant du tragus, suit le pourtour du pavillon et se termine au niveau du lobule de l'oreille. L'incision est menée à fond jusqu'à l'os, puis, avec une rugine, je détache tout le lambeau des parties osseuses; je sépare même complètement le pavillon du conduit auditif osseux. La rugination met aussi à nu la partie postérieure de la cavité glénoïde du temporal.

« 2° *Temps : résection de la paroi supérieure du conduit et de la caisse.* — Avec le ciseau et le maillet, j'attaque l'écaille à

1 centimètre et demi au-dessus du conduit, sur le trajet d'une horizontale qui commence au niveau de la bifurcation de la racine postérieure de la zygomatique et se dirige en arrière, sur une longueur de 4 à 5 centimètres. La section est conduite avec une pince et le ciseau; on peut ensuite réséquer

Fig. 346. — Aire d'attaque de l'os dans l'opération de Chaput (d'après Chaput).

peu à peu la paroi supérieure du conduit et de la caisse. Toutefois, il ne faut pas détruire toute l'étendue de cette dernière si l'on veut respecter le facial qui croise obliquement le plafond de la caisse.

« 3e *Temps : résection de la paroi antérieure de la caisse.* — On l'exécute sans aucune difficulté avec la pince-gouge et le ciseau.

« 4° *Temps : résection de la région mastoïdienne et de*

la paroi postérieure du conduit et de la caisse. — Je commence par sectionner l'os au ciseau, sur le trajet d'une verticale qui tombe sur le bord postérieur de l'apophyse mastoïde. La section est menée jusqu'à la dure-mère et met à nu le sinus latéral, qu'on isole peu à peu sur une grande

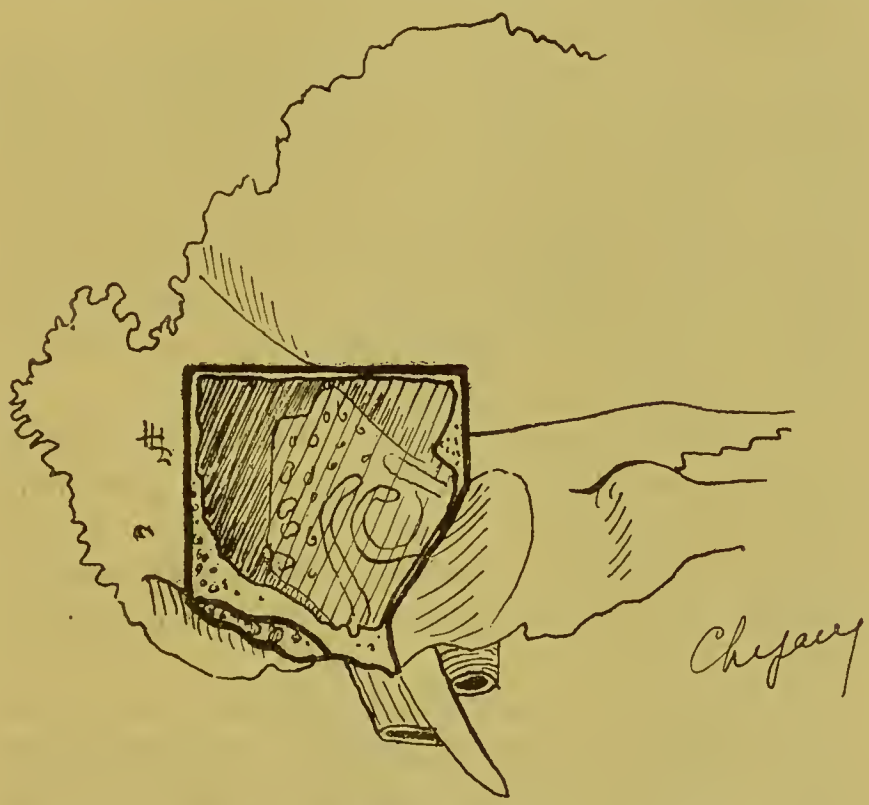

Fig. 347. — Aspect des parties profondes après résection de la paroi osseuse dans l'opération de Chaput (d'après Chaput).

largeur. Le ciseau devra s'arrêter au voisinage du conduit auditif, afin d'épargner le facial.

« Je fais ensuite sauter l'apophyse mastoïde d'un coup de ciseau à sa base et je l'enlève complètement.

« Avec la sonde cannelée, j'isole alors le tronc du facial, jusqu'au stylo-mastoïdien. Je place enfin le ciseau, le tranchant en l'air, immédiatement en dehors du trou stylo-mas-

toïdien et je fais sauter des éclats de la partie postérieure du conduit auditif. En procédant par petits coups, on peut sculpter le facial de bas en haut sans le blesser et achever la résection de la paroi postérieure du conduit auditif. On ne peut arriver à détruire la paroi correspondante de la caisse qu'en soulevant le facial sur un crochet.

« 5° *Temps : résection de la paroi inférieure du conduit et de la caisse.* — Le facial mis en évidence extérieurement n'a rien à craindre. Je place le ciseau sur la paroi inférieure du conduit auditif, le tranchant tourné en bas. L'os étant très cassant, on détache constamment un grand éclat qui comprend toute la face inférieure du rocher, apophyse styloïde et crête vaginale, pourtour du golfe jugulaire et canal carotidien ; parfois même on emporte du même coup l'épine du sphénoïde, comme cela m'est arrivé une fois.

« 6° *Temps : curage de l'oreille moyenne et évidement du labyrinthe.* — Avec une curette tranchante, on gratte fortement toutes les parois de la caisse et on enlève en même temps les osselets et les fongosités. On attaque ensuite le labyrinthe avec une petite gouge, si l'os paraît malade à ce niveau.

« En pratique, on sera rarement obligé d'enlever une étendue aussi considérable du rocher que dans l'opération que nous venons de décrire. Le plus souvent, il suffira de détruire seulement la paroi supérieure du conduit et de la caisse pour évacuer les nécroses, fongosités et abcès qui siègent en ce point avec une singulière fréquence. »

M. Chaput a fait trois fois, plus ou moins complètement, l'opération qu'il décrit ; deux fois elle amena la guérison, mais, dans les trois cas, elle fut suivie de paralysie faciale. Il y eut également paralysie faciale à la suite d'une intervention analogue faite par Bircher et suivie d'amélioration ; il paraît, en effet, bien difficile, dans ces opéra-

tions délicates et étendues, de ne pas blesser plus ou moins grièvement ou même arracher le tronc de la septième paire.

C. LÉSIONS INTRA-CRANIENNES CONSÉCUTIVES AUX LÉSIONS INFECTIEUSES MASTOÏDO-PÉTREUSES. — Nous

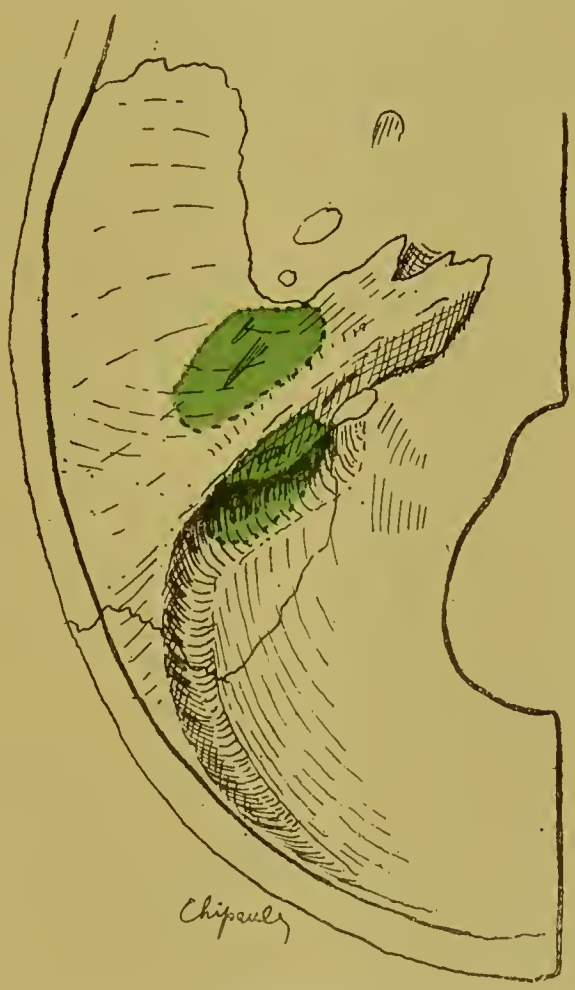

Fig. 348. — Siège habituel des collections extradurales d'origine otitique.

venons de décrire les divers procédés opératoires applicables aux lésions infectieuses de la mastoïde et du rocher, procédés d'autant plus difficiles et graves que la lésion osseuse est plus étendue.

Parfois, cette lésion s'accompagne d'infections secondaires

intra-craniennes, que le chirurgien doit aussi savoir traiter, qu'il les ait diagnostiquées ou qu'il les rencontre au cours de l'intervention osseuse. Les abcès intra-craniens d'origine otitique sont, parmi ces complications graves, les premiers entrés, il y a une douzaine d'années, dans le domaine chirurgical; puis ce fut, il y a trois ans, le tour de la pyœmie otitique, avec ou sans sinusite; enfin, quelques opérateurs semblent aujourd'hui penser que la méningite otitique peut aussi bénéficier parfois d'une intervention chirurgicale.

Comme celle-ci, consistant en une trépanation suivie de désinfection large intra-cranienne, ne réclame point de description spéciale, nous allons seulement étudier les techniques opératoires dont sont justiciables les abcès intra-craniens et la phébite du sinus latéral, d'origine mastoïdo-pétreuse.

A. TRAITEMENT DES ABCÈS INTRA-CRANIENS D'ORIGINE MASTOIDO-PÉTREUSE. — Les collections purulentes intra-craniennes d'origine mastoïdo-pétreuse (et presque toujours otitique) se présentent sous deux formes, moins franchement distinctes qu'on n'a cru jusqu'à ces derniers temps : les collections siégeant entre l'os malade et la dure-mère (collections extradurales) et les abcès intra-cérébraux.

I. COLLECTIONS EXTRADURALES. — Les collections extradurales ont été, fait singulier, connues et traitées chirurgicalement d'une manière précise notablement après les collections siégeant dans le cerveau, cependant plus profondes.

Nous avons été l'un des premiers à signaler l'intérêt de ces collections extradurales et à montrer qu'elles pouvaient et devaient être traitées par ouverture large et drainage.

« L'os mis à nu, disions-nous dans une observation présentée en 1888 à la Société anatomique, ayant paru sain, une couronne de trépan est appliquée à la partie antérieure de la base de l'apophyse, pour aller trouver plus loin le pus. On traverse ainsi les cellules mastoïdiennes, qui paraissent éga-

lement saines, et l'on arrive à une profondeur de plus de 1 centimètre sur la dure-mère. Lorsque la couronne de trépan est enlevée, il s'écoule en très grande quantité (un demi-verre) du pus crémeux, qui était certainement placé sous l'os dans une poche située entre lui et la dure-mère, que l'on voit battre au fond du puits ainsi évacué. » Trois mois et demi plus tard, le malade mourait, et je constatais, « juste dans l'angle rentrant pétro-mastoïdien, les traces de la petite poche extradurale diagnostiquée et trépanée

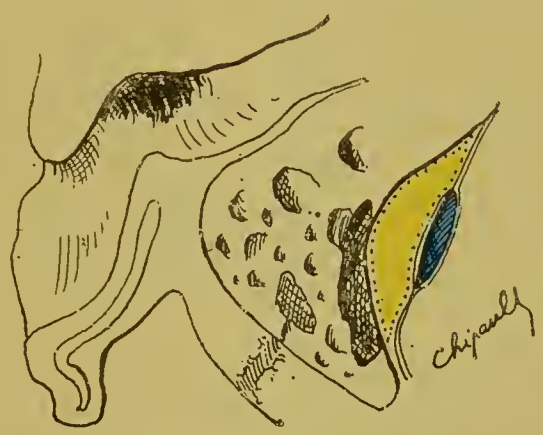

Fig. 349. — Coupe de la région mastoïdo-pétreuse dans un cas d'abcès extradural rétro-pétreux.

pendant la vie. Cette poche, en partie oblitérée, se trouvait limitée en arrière par la dure-mère, en dehors du côté de la portion mastoïdienne, par une rondelle cartilagineuse, avec un petit orifice à son centre, rondelle qui avait oblitéré l'orifice de trépanation par lequel était si longtemps sorti le pus de la poche. Occupant en avant toute la hauteur de la portion externe de la paroi postérieure du rocher, en contact en arrière avec l'orifice de trépanation, était un large séquestre noirâtre, mobile, baignant dans le pus. Ce séquestre, qui se prolongeait jusqu'à la paroi antéro-supérieure du rocher en passant sous un pont osseux intact occupant le bord supérieur de cet os, venait sur cette paroi antérieure affleurer la

dure-mère et produire à ce niveau une nouvelle et petite collection extradurale. Il avait détruit toute l'oreille moyenne et la paroi postérieure du conduit auditif externe, ainsi que les cellules de la portion antérieure de l'apophyse mastoïde. »

Les cas analogues à celui que nous venons de rapporter, avec abcès extradural siégeant sur la face postérieure du

Fig. 350. — Point où l'on doit attaquer l'os, pour pénétrer jusqu'aux collections extradurales rétro-pétreuses.

rocher, sont les plus fréquents parmi les cas d'abcès extraduraux otitiques (1).

Donc, lorsqu'on soupçonnera une collection extradurale ainsi placée ou même une collection extradurale de siège indéterminé, on opérera comme nous l'avons fait, mais en se servant, bien entendu, de la gouge et du maillet, non du trépan.

(1) C'est là un fait en contradiction apparente avec la minceur du toit de l'attique et de l'antre qui devrait rendre plus fréquents les abcès sus-pétreux. Il est dû sans doute à l'abondance des veinules, qui vont de l'oreille moyenne à la dure-mère, de la paroi postérieure du rocher à la faible adhérence de cette dure-mère, à la présence en ce point du sinus latéral : circonstances qui, d'autre part, expliquent la prédominance des abcès temporaux sur les abcès cérébelleux, malgré la plus grande fréquence des abcès extra-duraux rétro-pétreux. Nous reviendrons sur ces faits dans la thèse prochaine de notre élève et ami Tartarin.

On attaquera la surface mastoïdienne à la partie postérieure du triangle chirurgical, et l'on se dirigera directement en dedans. En allant pas à pas, on ne blessera sûrement pas le sinus, séparé de sa loge osseuse par une nappe de pus, et l'on découvrira largement la face postérieure du rocher. Il sera dès lors facile de l'explorer avec une sonde refoulant en arrière le

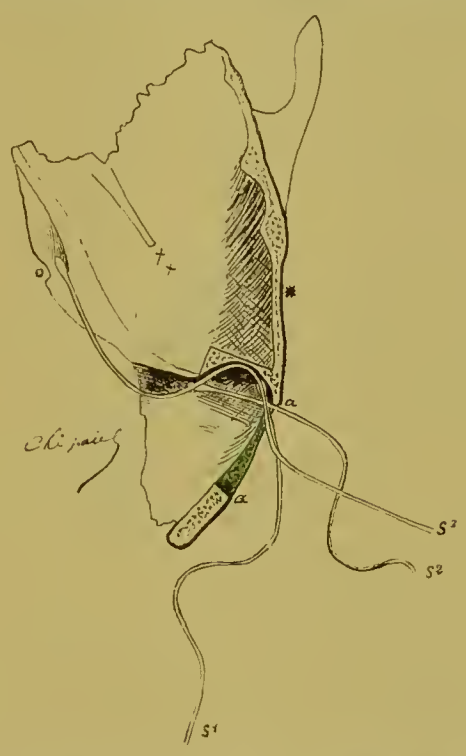

Fig. 351. — Positions successives à donner a la sonde pour explorer la face postérieure du rocher (d'après Lane).

sinus, puis la dure-mère, après avoir dépassé le coude, variable suivant les crânes, formé par le bord interne de la loge sinusale (Lane).

En creusant le canal mastoïdien non directement de dehors en dedans, comme nous le conseillons, mais de dehors en dedans et de bas en haut, ainsi que le recommandent Wheeler, Poirier et Broca, on aboutit non plus sur la face postérieure du rocher, mais sur sa face antérieure, et la première reste cachée

par la tente du cervelet et par la crête sus-pétreuse (qui naît sur la face interne du crâne à peu près au niveau de l'angle pariéto-squamo-mastoïdien, et se dirige en avant et en dedans vers le tubercule rétro-orbitaire du côté opposé). Cette conduite ne sera donc bonne que dans les cas très exceptionnels où le siège sus-pétreux de la collection extradurale sera diagnostiqué.

Rien n'empêche, d'ailleurs, si, dans un cas donné, l'exploration par notre procédé de la face postérieure du rocher

Fig. 352. — Point de la surface osseuse qu'il faut attaquer pour arriver sur la face supérieure du rocher.

restait infructueuse, de protéger avec une spatule et de refouler en arrière le sinus et la dure-mère décollés, puis de faire sauter la partie externe du bord supérieur du rocher et d'arriver au niveau de la paroi supérieure de l'antre et de l'attique sur sa face antérieure, que l'on explore à son tour : au besoin très loin en avant, si l'on a soin de prolonger l'ouverture cranienne jusqu'au-dessus de la racine zygomatique.

Avec cette technique logique, aucun foyer péri-pétreux, même lorsqu'il siège vers le sommet du rocher (et alors d'ordinaire sur sa face postérieure, au niveau du méat interne, infecté le plus souvent par l'intermédiaire du canal de

Fallope) ne peut échapper au chirurgien, qui saura l'ouvrir largement en laissant le moins possible d'os malade, le débarrasser par rugination prudente des fongosités siégeant à la surface de la dure-mère souvent très fragile, le nettoyer à l'aide de lavages qui, pour ne point rompre ou décoller celle-ci, devront s'évacuer très facilement ; enfin, le remplir d'un mélange d'iodoforme et d'acide borique dans la proportion de

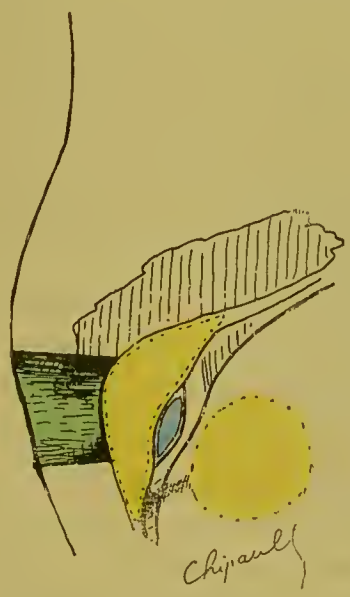

Fig. 353. — Pièce montrant le sinus latéral interposé entre deux foyers de suppuration intra-craniens, l'un rétro-pétreux, l'autre cérébelleux.

1 à 4, et drainer avec une mèche de gaze ressortant par la plaie mastoïdienne.

II. COLLECTIONS ENCÉPHALIQUES. — Les recherches les plus récentes ont démontré que les collections suppurées extra-durales d'origine otitique s'accompagnaient souvent d'abcès encéphaliques ; même qu'il y avait alors d'ordinaire relation de siège, sinon continuité, entre les deux foyers. Avec une collection rétro-pétreuse et des symptômes d'abcès encéphalique, on serait donc autorisé à conclure à l'abcès

cérébelleux; avec une collection sus-pétreuse, on serait autorisé à localiser le foyer profond dans le lobe temporo-sphénoïdal.

Quelques chirurgiens en ont voulu tirer cette conclusion opératoire, en apparence logique et applicable à tous les cas où l'on a, avant de traiter l'abcès encéphalique, préalablement ouvert une collection rétro ou sus-pétreuse : ne pas faire de nouvelle ouverture cranienne, et par la voie déjà créée aller à la recherche de l'abcès profond. Nous voyons à cette conduite un premier et général danger : comment être constamment et définitivement sûr de l'antisepsie du champ opératoire? C'est, en effet, au fond d'un foyer de suppuration, supposé du reste très largement ouvert et désinfecté, que vous allez inciser la dure-mère, ponctionner ou inciser le cerveau et le cervelet? Cette conduite, au cas où l'on ne trouverait pas de lésions infectieuses intra-méningées et d'abcès encéphaliques, risquerait d'en provoquer. Je suppose même que l'on passe outre à cette grave objection; l'ouverture de l'abcès encéphalique par la voie déjà créée ne me semble encore possible que pour les collections sus-pétreuses accompagnées d'abcès temporo-sphénoïdal; en effet, en allant d'une lésion rétro-pétreuse à un abcès cérébelleux, on ponctionnerait ou on inciserait presque à coup sûr d'avant en arrière le sinus latéral. Deux pièces que je possède en sont la preuve : l'une n'est autre que celle du malade dont j'ai parlé tout à l'heure; l'autre a été recueillie en 1890, sur un malade mort de tuberculose pulmonaire, dans un service de médecine. Dans les deux cas, le sinus se trouvait juste entre les deux foyers de suppuration : foyer rétro-pétreux en avant, foyer cérébelleux en arrière; on n'aurait pu aller de l'un à l'autre sans le léser.

Traiter les abcès profonds par la voie ouverte pour aller à la recherche de la collection extradurale ne reste donc possible que dans un petit nombre de cas : lorsque, d'une col-

lection rétro ou sus-pétreuse, une fistule transdurale conduit jusqu'au foyer encéphalique (Morand, Sutphen, Schede Simon, Wegeler, Rehn, Poulson, Kretschmann, Schwartze).

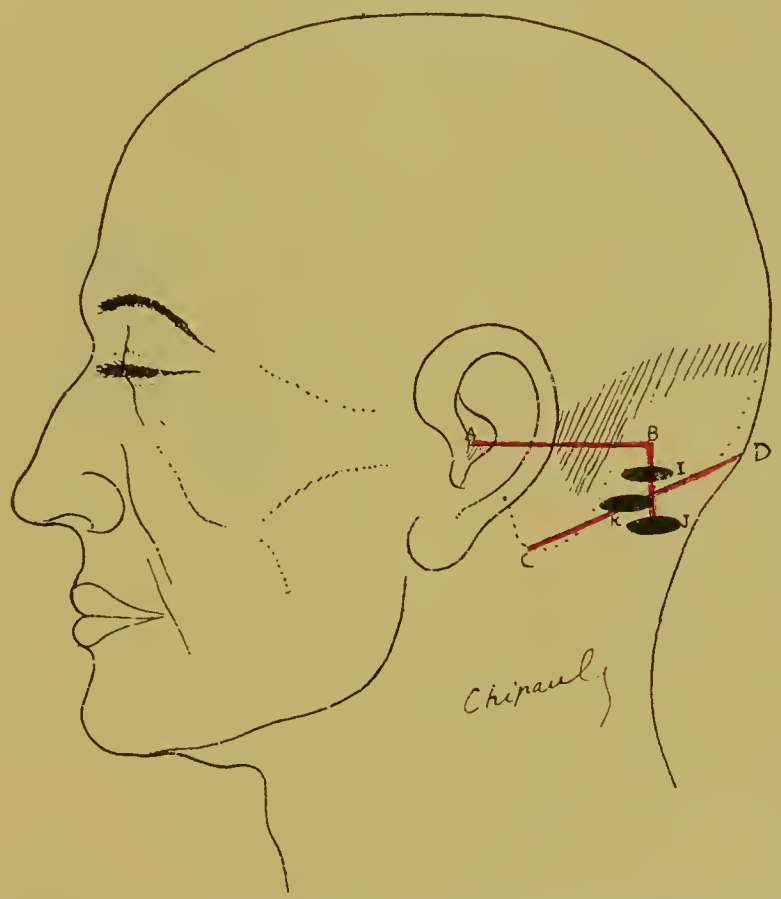

Fig. 354. — Points où doit porter la trépanation lors d'abcès cérébelleux. — K, point habituellement adopté, à mi-chemin entre le sommet de l'apophyse mastoïde et l'inion ; I, procédé de Ballance : 1 pouce 1/2 en arrière et 1/4 de pouce au-dessous du méat ; J, procédé de Cuningham : 1 pouce 1/2 en arrière et 1 pouce au-dessous du méat.

ou lorsqu'au fond d'une collection sus-pétreuse, la lésion cérébrale est rendue sûre par la tension et la propulsion de la dure-mère noirâtre et sans battements.

Il est, du reste, même alors, bien difficile d'assurer au fond de la plaie, souvent très profonde, l'antisepsie de la cavité

cérébrale et l'évacuation des lambeaux sphacélés qu'elle contient. Aussi pensons-nous que, dans ces cas eux-mêmes et à plus forte raison dans ceux, somme toute fréquents, où l'on

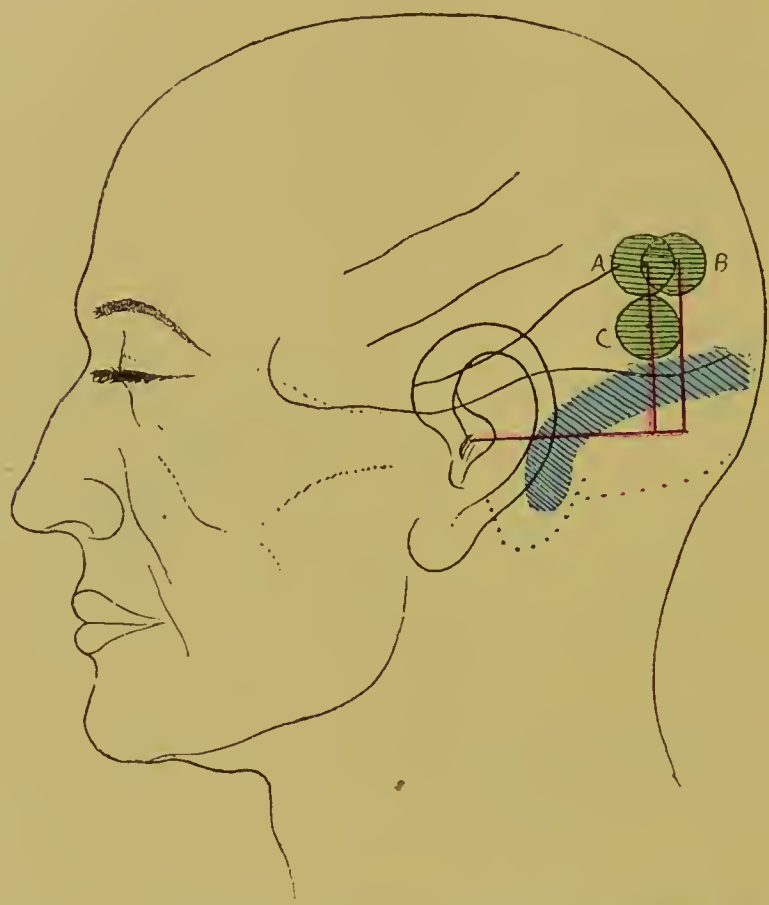

Fig. 355. — Points où doit porter la trépanation lors d'abcès temporo-sphénoïdal. Procédés rétro-méatiques. — A, procédé de Birmingham : 1 pouce 1/4 en arrière et 1 pouce 3/4 au-dessus du méat : B, procédé de Thornley-Stocker : 3 centimètres en arrière et 4 centimètres au-dessus du méat ; C, procédé de Barker : 1 pouce 1/4 en arrière et 1 pouce 1/4 au-dessus du méat.

n'a point ouvert de foyer extradural avant d'avoir à chercher et à traiter l'abcès encéphalique, on doit, sans négliger bien entendu le traitement direct et complet des lésions mastoïdo-pétreuses, faire, au niveau même du foyer cérébral ou cérébelleux, une résection cranienne ordinaire, soit au trépan, soit

par les divers procédés de résection temporaire (Martin, Truckenbrod), en tous cas avec la plus grande douceur, pour éviter l'irruption du pus dans l'arachnoïde ou dans les ventricules.

Il est d'ailleurs exceptionnel qu'un symptôme physique ou fonctionnel puisse servir de guide localisateur, indiquant d'une façon précise le siège de l'abcès. — La douleur à la percussion, parfois localisée à son niveau, peut s'en écarter considérablement : on l'a vu, dans un cas d'abcès temporal, occuper la région frontale du même côté ; on ne saurait donc s'y fier d'une façon absolue. — Il en est de même de la douleur spontanée lorsqu'elle est fixe et limitée, ce qui est rare : sans doute, la douleur spontanée occipitale indique d'ordinaire un abcès cérébelleux, la douleur temporale un abcès temporo-sphénoïdal ; mais Rose, Lehmeyer, ayant confiance en ce signe, ne sont pas tombés sur l'abcès ; Hubbe a même vu un abcès temporal avec douleur occipitale et un abcès occipital avec douleur temporale. — D'autre part, les symptômes sensitivo-moteurs sont, dans les abcès otitiques, fort rares, et si mon maître M. Tuffier a trépané avec succès au niveau de la partie moyenne de la frontale ascendante, dans un cas où existait une monoplégie brachiale gauche légère, si Mac Ewen a été chercher fructueusement au niveau du pied de la troisième frontale un abcès qui déterminait de l'aphasie, si Soenger et Sick ont trouvé, au niveau de la première circonvolution temporale, une collection corticale qui s'accompagnait de surdité verbale, si les abcès cérébelleux provoquent parfois des vertiges, de la titubation, il est de règle de ne recueillir de ce genre de symptômes aucun renseignement utile. — L'examen attentif, la localisation exacte des lésions osseuses péri-otitiques, ne semblent aussi que d'une utilité bien restreinte. En 1831, Toynbee disait, il est vrai, que les lésions du conduit auditif et de la mastoïde

provoquent des suppurations cérébelleuses, les lésions de la caisse des suppurations du lobe temporo-sphénoïdal, les affections du vestibule et du limaçon des abcès de la moelle allongée. Mais Politzer pense, au contraire, que les abcès cérébelleux succèdent plutôt à la carie de la face posté-

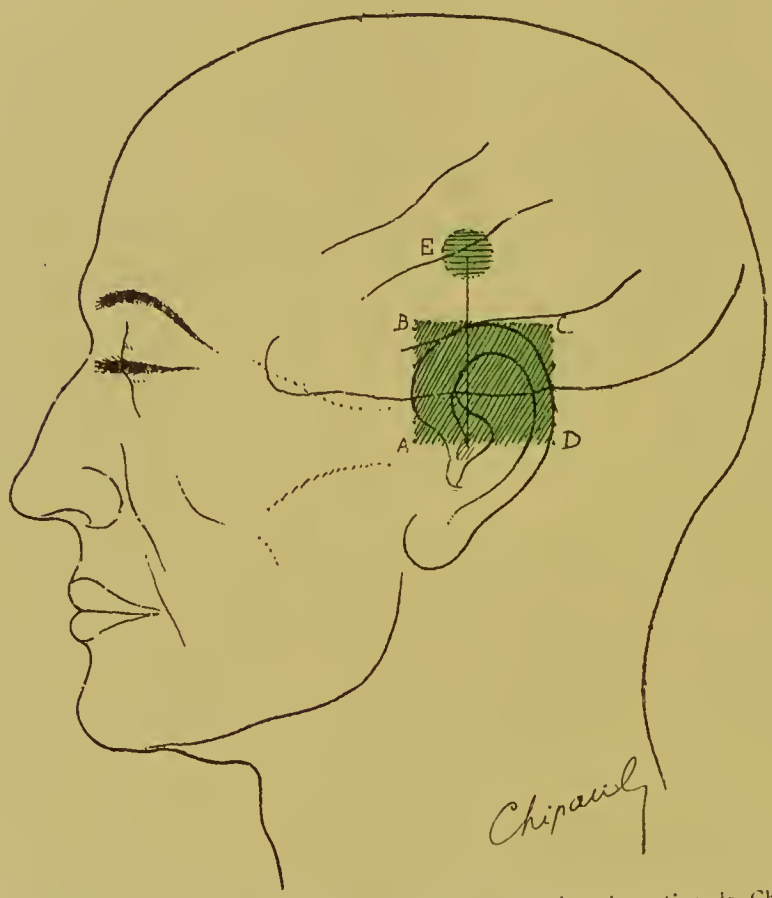

Fig. 356. — Procédés sus-méatiques — A B C D, zone de trépanation de Chauvel ; E, procédé de Poirier : 3 centimètres au-dessus du centre du méat.

rieure du rocher et les abcès cérébraux à la carie mastoïdienne. — Quant au signe de Barker (découverte d'une goutte de pus autour de l'émergence de la veine mastoïdienne), signe considéré souvent comme caractéristique d'un abcès du cervelet, nous ne l'avons pas rencontré dans deux cas personnels, et il a été noté par de nombreux chirurgiens

dans des observations de collection rétro-pétreuse ou de phlébite du sinus latéral sans abcès cérébelleux. — En somme, pas de certitudes en dehors de ce fait énoncé tout à l'heure : lorsqu'une intervention préliminaire a ouvert une collection extradurale, sus ou rétro-pétreuse, on a des

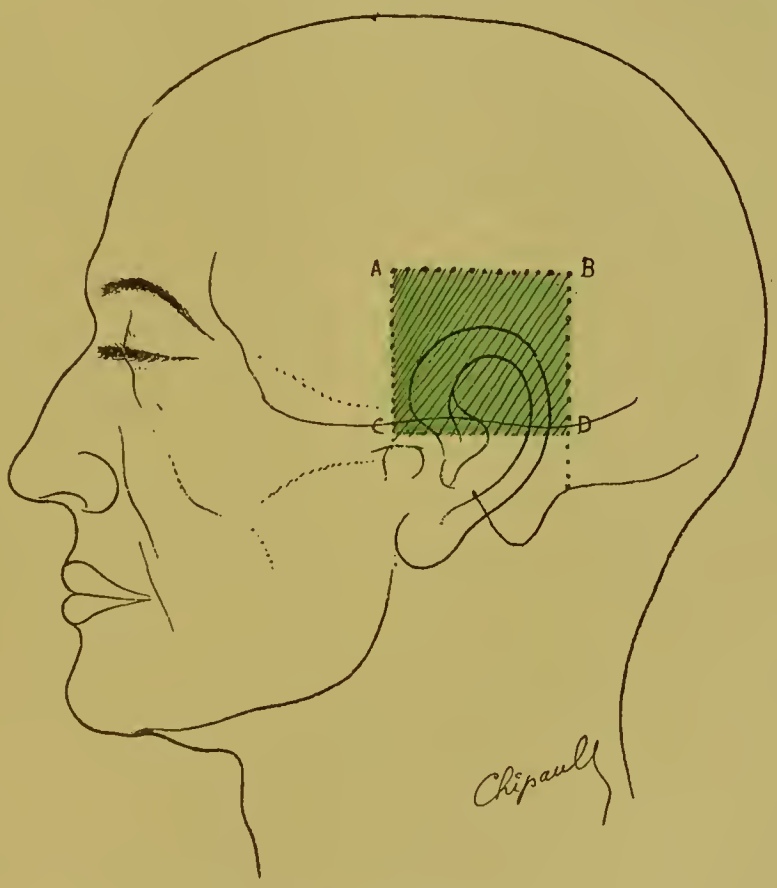

Fig. 357. — Procédés sus-méatiques (suite). — A B C D, zone de trépanation de Bergmann.

chances, avec une collection sus-pétreuse, de trouver un abcès temporo-sphénoïdal ; avec une collection rétro-pétreuse, un abcès cérébelleux.

Les données anatomo-pathologiques vont heureusement combler cette insuffisance presque constante des signes cliniques ; elles montrent, en effet, que les abcès otitiques de

l'encéphale ont un siège presque toujours le même. Absolument exceptionnels dans le mésocéphale, les lobes frontaux et occipitaux, ils siègent 95 fois sur 100 dans le lobe temporal ou dans le cervelet : contre 14 abcès de siège divers, nous avons pu réunir 151 cas d'abcès temporo-sphénoïdaux et 46 cas d'abcès cérébelleux. Donc, on peut dire pratiquement : dans trois quarts des cas d'abcès encéphaliques d'origine otitique il s'agira d'abcès temporo-sphénoïdaux ; dans un quart, d'abcès cérébelleux. L'abcès temporal est du reste relativement un peu plus fréquent chez l'enfant (où les seules cellules sus-pétreuses existent à l'exclusion des cellules rétro-pétreuses) que chez l'adulte. Körner a remarqué, d'autre part, que, chez les brachycéphales, le toit de la caisse présente 1 fois sur 10 une déhiscence spontanée, si bien qu'aucune paroi osseuse ne sépare sa cavité de l'espace extradural sus-pétreux. Il en résulte donc peut-être une fréquence proportionnelle plus grande de l'abcès temporal chez les brachycéphales que chez les dolycocéphales. Le fait, du reste, est loin d'être prouvé.

Il semblerait que, le siège des abcès otitiques étant bien déterminé, le point du crâne à trépaner pour aller à leur recherche ne puisse soulever que peu de discussions. Il n'en a pas été ainsi, et de nombreux procédés ont été proposés. Nous devons les passer successivement en revue, pour les abcès cérébelleux et pour les abcès temporaux.

a) *Pour les abcès cérébelleux*, la plupart des opérateurs trépanent sur le milieu d'une ligne menée du sommet de l'apophyse mastoïde à l'inion; c'est du reste le point de choix pour la trépanation cérébelleuse, quelle qu'en soit l'occasion. Quelques chirurgiens le déterminent d'une façon différente ou s'en écartent légèrement : Ballance trépane 1 pouce 1/2 en arrière et 1/4 de pouce au-dessous du méat ; Cuningham, 1 pouce 1/2 en arrière et plus bas, 1 pouce au-dessous, pour éviter l'artère occipitale.

b) *Pour les abcès temporaux,* les procédés peuvent être divisés en rétro-méatiques et sus-méatiques.

Parmi les procédés rétro-méatiques, notons : celui de Barker, 1 pouce 1/4 en arrière et 1 pouce 1/4 au-dessus du méat; celui de Birmingham, « évitant plus sûrement le sinus latéral », 1 pouce 1/4 en arrière et 1 pouce 3/4 au-dessus du méat. Thornley-Stocker prend un point situé à 3 centimètres en arrière et 4 centimètres au-dessus du méat. Avec ces trois procédés, qui sont du reste très peu différents l'un de l'autre, on tombe, ainsi que l'a constaté M. Poirier, et que nous l'avons souvent vérifié, « sur la partie postérieure du lobe temporal, à la jonction de ce lobe avec le lobe occipital, c'est-à-dire loin de l'abcès, qui siège d'ordinaire dans la profondeur du lobe, immédiatement au-dessus du rocher. »

Les procédés sus-méatiques, donc préférables, se distinguent les uns des autres par la hauteur qu'ils choisissent au-dessus du méat pour placer l'orifice cranien. Bergman opère dans le quadrilatère limité par deux verticales, l'une passant par le bord postérieur de la mastoïde, l'autre par l'articulation temporo-maxillaire, et par deux horizontales, l'une supérieure, parallèle au zygoma, et placée à 5 centimètres au-dessus, l'autre constituée par le prolongement du zygoma lui-même ; il faut avoir soin de se maintenir à 1 centimètre au moins au-dessus de cette dernière ligne. M. Chauvel opère dans l'espace limité « par une ligne horizontale qui, partant de la commissure palpébrale externe, passe au bord supérieur du pavillon de l'oreille, et deux lignes verticales, conduites l'une devant, l'autre derrière le pavillon ». Mac Ewen trépane à 3/4 de pouce au-dessus de la racine postérieure du zygoma, sur une ligne passant par le rebord osseux postérieur du méat. Allen Starr et Poirier trépanent à 3 centimètres au-dessus du centre méatique, point où l'on met, suivant eux, toujours à découvert la deuxième circonvolution temporale et le

sillon qui la sépare de la première. C'est ce point que nous considérons aussi comme le meilleur, en ajoutant : il faudra prendre plutôt moins de 3 centimètres que plus, si

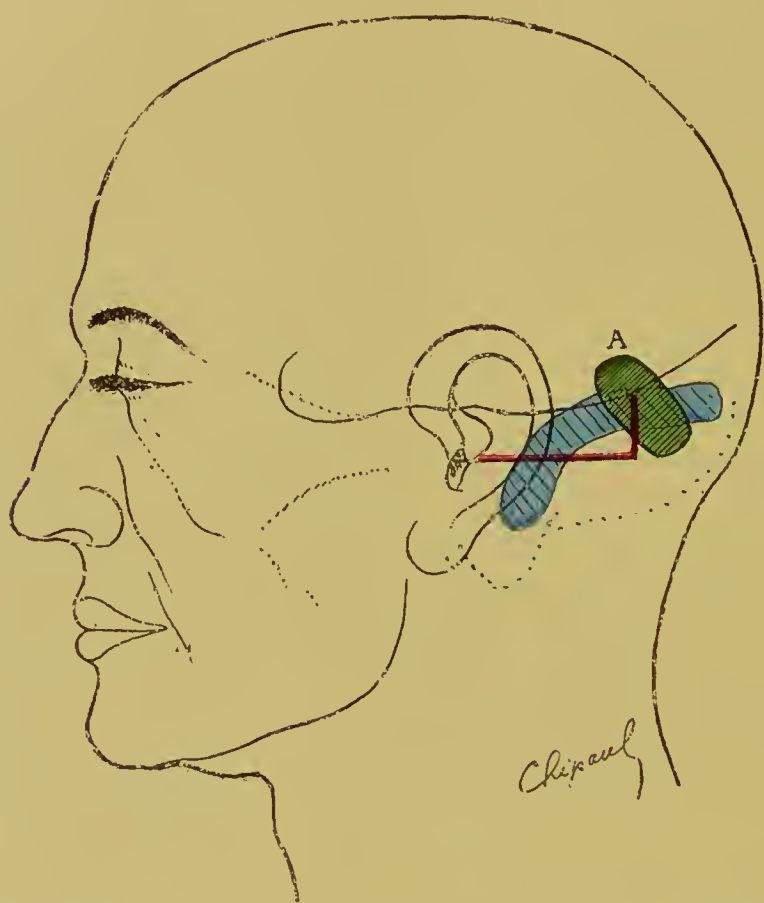

Fig. 358. — Procédé de Dean, permettant d'explorer successivement par le même orifice cranien le cervelet et le lobe temporo-sphénoïdal, 1 pouce en arrière et 1/4 de pouce au-dessus du méat.

bien qu'un large orifice pourra permettre, après ouverture du foyer encéphalique, d'aller explorer la face supérieure du rocher et de découvrir les collections extradurales qui peuvent la recouvrir : c'est là un second temps, à notre avis indispensable, de l'intervention.

Dean a récemment proposé de trépaner en *un point qui permette d'explorer à la fois le cerveau et le cervelet.* Il commence sa résection un pouce en arrière et 1/4 de pouce au-dessus du méat. « Une partie du sinus latéral et la dure-mère située au-dessus sont ainsi exposés. On élargit l'orifice osseux avec une pince emporte-pièce, on incise la dure-mère et l'on explore le lobe temporo-sphénoïdal. Si le pus n'est pas trouvé, l'orifice peut être élargi d'un tiers de pouce en bas et en arrière, ce qui expose la

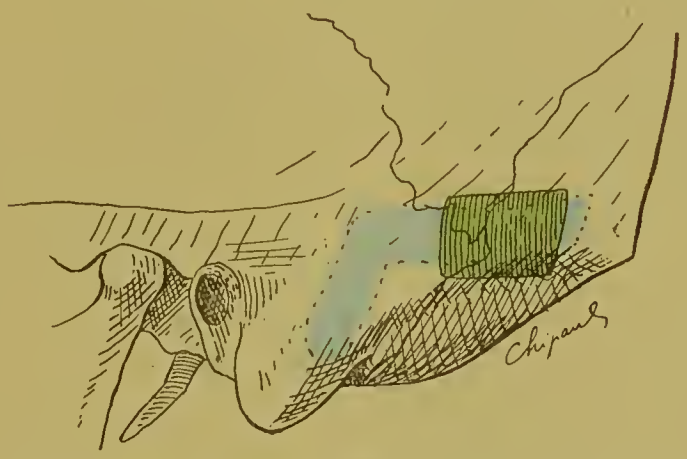

Fig. 359. — Ligature du sinus latéral en arrière de la mastoïde.

totalité du sinus transverse et la dure-mère cérébelleuse; en l'incisant au-dessous du sinus, on peut explorer à son tour le cervelet. »

Une fois le crâne ouvert et les bords de l'orifice osseux au besoin protégés à l'aide d'un mélange d'acide borique et d'iodoforme, la recherche et le traitement de l'abcès encéphalique otitique se feront d'après les règles que nous avons exposées dans le chapitre précédent à propos des abcès encéphaliques, traumatiques et ostéitiques. Quelques points complémentaires nous semblent toutefois mériter d'être signalés.

L'instrument explorateur ne doit pas être, comme lors

d'abcès consécutif à une lésion de la voûte, enfoncé perpendiculairement à la surface cérébrale, mais obliquement, vers le siège probable de la lésion osseuse causale, et, dès lors, différemment, suivant le point trépané : en bas et en avant si l'on a trépané en haut et en arrière du méat ; en dedans et en bas si l'on a trépané au-dessus ; en haut, en avant et en dedans si l'on a ouvert la fosse cérébelleuse.

Les lavages et le drainage des abcès otitiques demandent, d'autre part, des soins spéciaux lorsque la collection présente

Fig. 360. — Point où doit porter la trépanation pour ouvrir le sinus latéral.

deux ouvertures : l'une, chirurgicale, au niveau de la voûte; l'autre, chirurgicale ou spontanée, au niveau du plancher pétreux. On conçoit, en effet, qu'alors les lavages opératoires se fassent très avantageusement d'un orifice à l'autre, et qu'on puisse ensuite se contenter de l'orifice inférieur pour le drainage, si le foyer est bien désinfecté et bien débarrassé des débris de paroi et de tissu cérébral qu'il contenait. Dans ces conditions, on mettra simplement dans le trajet supérieur un tube résorbable d'os décalcifié, dont l'extrémité profonde pénétrera à peine dans la poche cérébrale et dont l'extrémité superficielle, entourée, au niveau de la surface du cerveau,

d'un épais plâtrage de poudre iodoformée, destiné à s'opposer à l'infection des méninges, traversera la dure-mère et la peau suturées. La plaie pariétale peut ainsi, en quinze jours ou trois semaines, se fermer sous un seul pansement.

Nous croyons, du reste, qu'il est peu sûr de tenter, comme Mac Ewen, l'occlusion ostéo-plastique immédiate de l'orifice cranien pariétal à l'aide de fragments de rondelles replacés, et cela même dans les cas en apparence les plus favorables.

B. CURE OPÉRATOIRE DE LA PYOHÉMIE OTITIQUE, AVEC OU SANS SINUSITE. — A propos des résections mastoïdo-pétreuses et des interventions pour abcès intra-craniens otitiques, nous avons dit à plusieurs reprises qu'une des grandes difficultés opératoires était d'éviter le sinus latéral. Il est, au contraire, des cas où, le sinus et son contenu étant infectés, le chirurgien, d'après quelques observations récentes, paraît autorisé à l'attaquer directement.

La formule de cette intervention hardie ne s'est précisée que peu à peu. Tout d'abord, quelques opérateurs, abandonnant l'expectative qui jusqu'à eux avait été la règle absolue, tentèrent d'arrêter le processus phlébitique et pyohémique par une antrectomie (Reinhardt, Smiegelow, Pieper, Hecke) ; quelques autres (Orlow) ouvrirent de parti pris la loge sinusale pour évacuer l'abcès extradural, qui bien souvent sert d'intermédiaire entre la lésion osseuse et la lésion veineuse. Mais ce n'étaient encore là que des interventions « para-sinusales », identiques, au point de vue opératoire, à celles que nous avons décrites précédemment pour les lésions osseuses mastoïdiennes et les abcès extraduraux.

Il faut arriver à ces dernières années pour voir les chirurgiens s'adresser au sinus lui-même, jusque-là si redouté. Les uns l'ont ouvert, désinfecté, puis tamponné (Schwartze, Janssen, Salzer), ou refermé en accolant ses parois externe et interne l'une à l'autre et bourrant la loge d'une poudre antisep-

tique (Mac Ewen); les autres ont pratiqué une intervention plus large encore, comprenant non seulement l'évacuation du foyer septique sinusal, mais encore la ligature de la veine jugulaire, pour empêcher l'émigration vers le cœur et du cœur vers les organes des embolies détachées de l'extrémité du caillot. Cette dernière conduite, entrevue par Zaufal en 1880, a été suivie depuis 1891 par Ballance, Makins, Clutton, Rushon, Parker, Lane, Harris, Bennett, Parkin, Jones, Af. Forselles, etc.

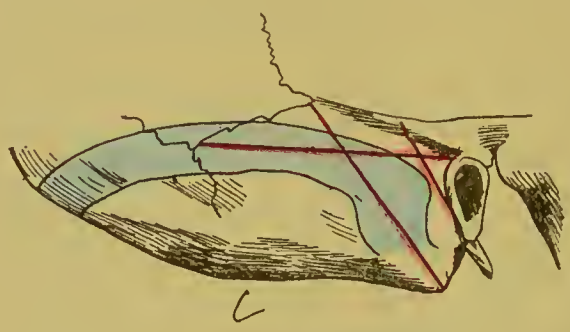

Fig. 361. — Lignes de repère de la région mastoïdienne, d'après Mac Ewen. Ligne verticale allant du bord postérieur du méat osseux à la racine postérieure du zygoma; elle délimite en arrière le triangle supra-méatal. Deuxième ligne verticale, allant de la jonction pariéto-squamo-mastoïdienne à la pointe de la mastoïde; ses deux tiers supérieurs répondent au sinus latéral. Ligne oblique allant de l'astérion au bord supérieur du méat, correspondant dans ses deux tiers postérieurs au sinus.

Fait important : tandis que, par l'antrectomie simple, on a obtenu seulement 15 guérisons et 17 morts, l'ouverture et le lavage du sinus ont donné 12 guérisons et 12 morts, le lavage du sinus et la ligature de la jugulaire 22 guérisons et 11 morts; les interventions ont donc été d'autant plus heureuses qu'elles ont été plus complètes.

Aussi pensons-nous qu'on devrait tenter, plus encore qu'on ne l'a fait jusqu'à présent, et pour isoler aussi complètement que possible le foyer septique, de fermer systématiquement, non seulement la veine jugulaire au-dessous de lui, mais aussi le sinus latéral en arrière, et dès lors faire l'intervention en trois temps : 1° double ligature de la jugulaire interne avec

section de la veine entre les deux fils et fixation du bout supérieur dans l'angle de la plaie cervicale ; 2° ligature du sinus transverse, tout près du pressoir d'Hérophile ; 3° ouverture par la voie mastoïdienne du sinus, résection aussi complète que possible de ses parois, désinfection de la loge sinusale, établissement du drainage sinuso-jugulaire.

Ces trois temps devront toujours être pratiqués dans l'ordre même que nous venons d'indiquer : c'est le seul moyen d'éviter sûrement la dispersion des embolies septiques que

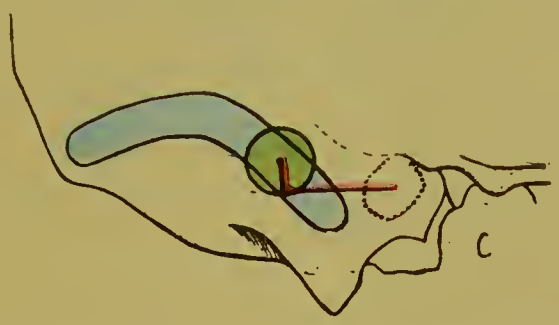

Fig. 362. — Point où l'on doit ouvrir le crâne pour trouver le sinus latéral (d'après Ballance) : 1 pouce en arrière et 1/4 de pouce au-dessus du centre du méat.

le traumatisme opératoire peut détacher du caillot ou de la paroi malade.

Ajoutons que, chez les sujets très affaiblis, incapables de résister à une longue opération, ou systématiquement dans quelques cas de pyohémie otitique sans sinusite, l'intervention pourrait peut-être se limiter, dans une première séance, aux ligatures veineuses ; mais on ne doit pas oublier que, ceci fait, le foyer septique peut encore infecter l'économie par l'intermédiaire des veines de second ordre qui en partent entre les points liés : veine mastoïdienne, dont la thrombose se manifeste par un empâtement rétro-mastoïdien ; veines condyliennes postérieures, qui, par l'intermédiaire des plexus veineux de la nuque, provoquent, je pense, la raideur, l'œdème, les abcès de cette région, si fréquents dans la sinusite otitique ; veines

condyliennes antérieures qui se rendent à la sous-clavière. Ces voies secondaires d'infection ne peuvent être oblitérées que par l'ouverture large et le nettoyage complet du foyer, de la ligature sinusale postérieure à la ligature jugulaire.

Ces remarques générales faites, étudions successivement les trois temps de la cure opératoire des pyohémies et sinusites otitiques, telle que nous la comprenons.

1er TEMPS : LIGATURE DE LA JUGULAIRE INTERNE. — La ligature de la jugulaire interne doit être faite au-dessous de la limite inférieure du caillot, qui souvent se prolonge très bas dans la veine. On peut donc avoir à pratiquer cette ligature soit à la partie moyenne, soit à la partie supérieure du cou. Nous allons décrire ces deux procédés, en empruntant autant que possible les termes de la description donnée par le professeur Farabeuf pour la ligature des artères carotide primitive et carotide interne, accolées à ces veines.

a) *Ligature de la veine jugulaire interne au niveau du cartilage thyroïde.* « Le malade sera couché sur le dos, le cou étendu et légèrement soulevé par un coussin, la tête primitivement tournée du côté opposé, plus tard ramenée dans la rectitude.

« Le chirurgien explore la région, palpe la gouttière qui sépare le sterno-mastoïdien du larynx, fait saillir les veines sous-cutanées si variables, reconnaît la situation des cartilages cricoïde et thyroïde, de l'os hyoïde, etc.

« Sur une ligne dirigée de l'articulation sterno-claviculaire au creux parotidien, sur le bord tangible et visible du muscle sterno-mastoïdien, faites à la peau une incision de $0^{m},07$ (quatre doigts) à partir et au-dessous de la grande corne de l'os hyoïde. Incisez le peaucier d'abord, l'aponévrose ensuite sur le bord antérieur du muscle (premier repère). Isolez ce bord en le détachant de sa gaine, dont il faut saisir la lèvre interne dans les mors de la pince, pendant que le bistouri

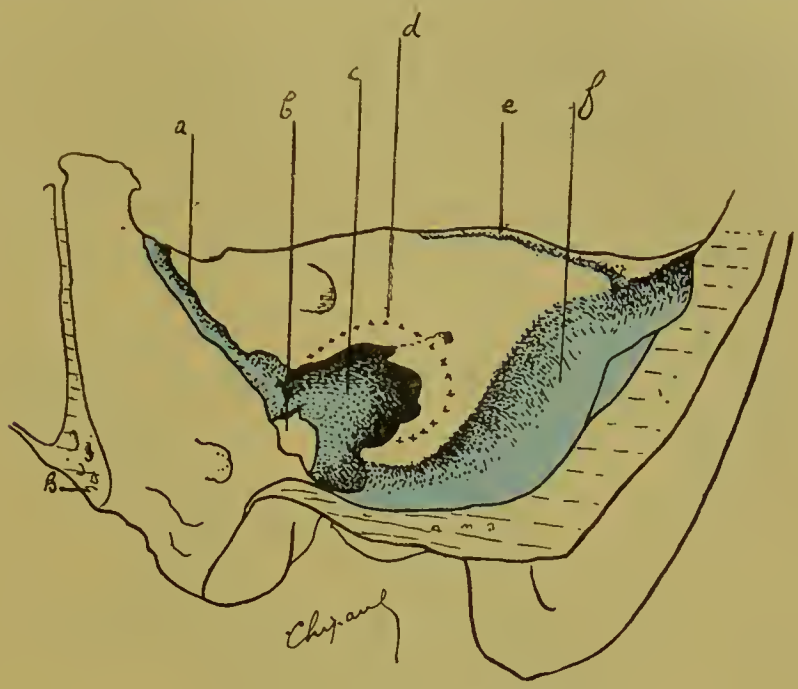

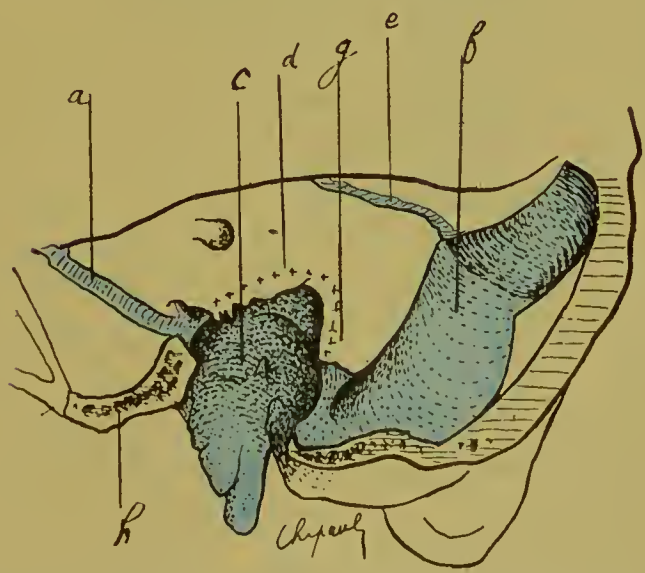

Fig. 363 et 364. — Le dôme jugulaire vu par sa face postérieure et par sa face interne : *a*, sinus pétreux inférieur; *b*, orifice inférieur de la loge cranienne du bulbe jugulaire; *c*, loge cranienne du bulbe ou dôme; *d*, limite supérieure du dôme qui, on le voit, atteint horizontalement le niveau du coude sinusal antérieur; *e*, sinus pétreux supérieur; *f*, sinus latéral avec son coude (partie la plus voisine de l'antre) et son orifice étranglé s'ouvrant dans la partie la plus inférieure du dôme jugulaire; *h*, coupe de l'apophyse basilaire.

en sépare les faisceaux musculaires et du plat les rejette en dehors. Vous voici dans la gaine du muscle, dont le mince feuillet profond vous cache encore le paquet vasculo-nerveux. Ramenez la tête dans la rectitude, promenez l'indicateur gauche dans la plaie et, à travers le feuillet profond de la gaine du muscle, touchez les apophyses transverses, leurs tuber-

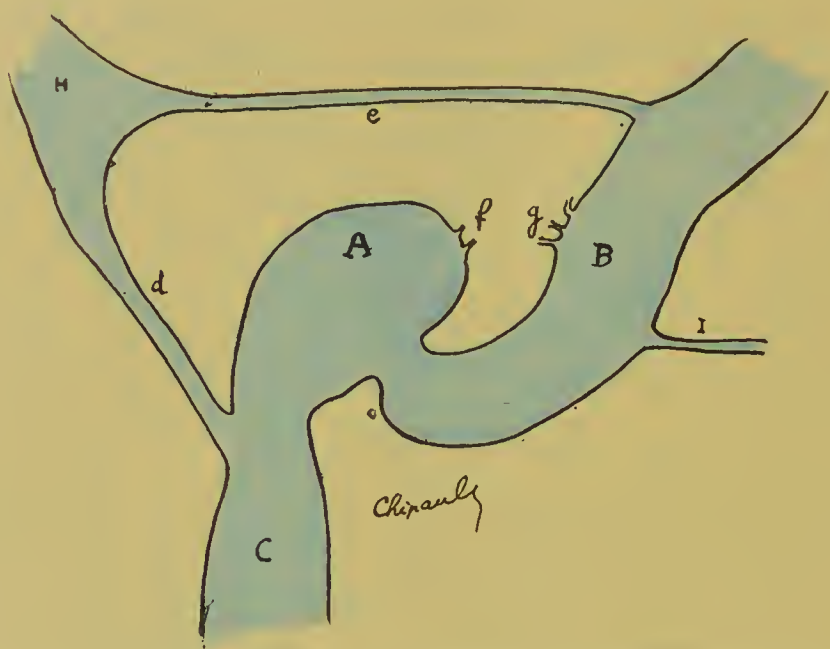

Fig. 365. — Schéma de l'appareil sinuso-jugulaire. A, dôme jugulaire arrivant au niveau du coude du sinus latéral ; B, coude du sinus latéral ; C, veine jugulaire ; *d*, sinus pétreux inférieur ; *e*, sinus pétreux supérieur ; *f* et *g*, veinules allant du dôme jugulaire et du coude sinusal à l'antre et à la caisse ; *h*, sinus caverneux.

cules antérieurs et spécialement celui de la sixième (deuxième repère), qui est le dernier en bas et le plus saillant. Vous sentirez très bien ce tubercule à travers la veine », qui est affaissée à cause de son oblitération en aval ; immédiatement en dedans se trouve l'artère. « Attirez en dehors les deux vaisseaux encore engainés et placez un grand écarteur à cheval sur le larynx. Votre index, qui avait récliné tout le paquet vasculo-nerveux, laisse échapper l'artère, qui retourne à sa place, mais retient et aplatit la veine pendant que la sonde

cannelée va déchirer l'aponévrose, puis la gaine propre près du larynx, c'est-à-dire au niveau de l'artère, car la veine adhère à cette gaine. » Aussi sera-t-elle chargée de dedans en dehors avec les plus grandes précautions.

b) *Ligature de la jugulaire interne au-dessus du tronc thyro-linguo-facial.* — Comme pour la ligature de la jugulaire interne au niveau du cartilage thyroïde, « le malade est couché sur le dos, le cou soulevé par un coussin, la tête légèrement renversée en arrière et la face un peu inclinée du côté sain.

« Le chirurgien explore la région, pour reconnaître les veines superficielles, sentir la grande corne thyroïdienne, dont la situation doit correspondre au milieu de l'incision, puisque c'est à son niveau que le fil doit être placé.

« Sur le trajet du vaisseau, faites prudemment à la peau une incision de quatre petits doigts, étendue du niveau de la partie moyenne du cartilage thyroïde, sur le bord du muscle sterno-mastoïdien au creux parotidien, près et derrière l'angle de la mâchoire, ayant son milieu au niveau de l'os hyoïde. Coupez le peaucier » et liez l'origine faciale de la veine jugulaire externe, « que vous rencontrez dans la partie supérieure de la plaie, avec les lobes inférieurs de la parotide. Après avoir incisé l'aponévrose superficielle sur le bord du muscle sterno-mastoïdien, pincé sa lèvre interne et disséqué laborieusement les faisceaux musculaires antérieurs de ce dernier pour le rejeter en dehors, cessez de vous diriger dans la profondeur vers la colonne. Faites écarter les lèvres de la plaie. Pincez délicatement le feuillet profond de la gaine du muscle et déchirez-le sur une grande longueur, en plusieurs temps, soit avec une sonde, soit avec le tranchant du bistouri, mais travaillez en maintenant ces instruments horizontaux et les dirigeant vers le larynx, car il faut approcher, découvrir la corne hyoïdienne. » Touchez-la du bout du doigt « et plongez en la suivant jusqu'à la colonne pour pincer et sentir le paquet vasculo-ner-

veux entre votre index engagé dans la plaie et le pouce resté en dehors. Placez avec soin deux écarteurs, l'écarteur postérieur ne prenant que le muscle, et disséquez ou déchirez patiemment les lamelles celluleuses qui masquent encore les vaisseaux au niveau et un peu au-dessus de la grande corne, dont vous envoyez fréquemment le doigt constater la situation». Après avoir suffisamment déchiré le tissu cellulaire et récliné en dedans les ganglions, on aperçoit la veine d'où part en bas et en avant le tronc thyro-linguo-facial. Il reste à la dénuder et à la charger de dedans en dehors.

Que la veine ait été découverte par le premier ou par le second procédé, on la lie par *deux ligatures séparées l'une de l'autre* d'environ 1 centimètre, on la coupe entre les deux, et le bout supérieur est amené, puis fixé par un point de suture à l'angle supérieur de la plaie cutanée; celle-ci est réunie sur tout le reste de son étendue et recouverte d'un pansement qui laisse libre son extrémité supérieure, garantie provisoirement par une compresse antiseptique.

En faisant la ligature de la jugulaire, on ne doit pas oublier que les ganglions sus-veineux reçoivent en partie leurs lymphatiques de la région infectée. Ils sont donc ordinairement très hypertrophiés et rendent la découverte du vaisseau particulièrement pénible. Parfois même ils suppurent, la paroi de la veine thrombosée se sphacèle et la gaine vasculaire du cou se transforme en un clapier purulent fusiforme où la ligature de la jugulaire, du reste probablement altérée beaucoup plus loin vers le cœur, devient impossible.

2e TEMPS : LIGATURE DU SINUS LATÉRAL EN ARRIÈRE DE LA MASTOÏDE. — Pour mener à bien le second temps de la cure opératoire de la phlébite sinusale, on se rappellera que le sinus latéral, dans sa portion postérieure ou horizontale, correspond au tiers postérieur d'une ligne unissant l'inion au tubercule rétro-orbitaire.

En un point situé à 2 centimètres au moins de l'extrémité postérieure de cette ligne, on fera une ouverture cranienne de 2 centimètres carrés ; à son extrémité inférieure, on incisera horizontalement la dure-mère, sur une étendue de quelques millimètres, et, par l'orifice, on introduira une aiguille courbe piquante, qui, après avoir traversé la tente du cervelet et contourné le sinus, viendra ressortir à l'extrémité supérieure de l'orifice et permettra de serrer le vaisseau dans un fort catgut.

Fig. 366. — Pièce inédite de l'auteur, ou la nécrose osseuse, ayant provoqué une phlébite sinuso-jugulaire, était localisée à l'arête osseuse située entre le coude sinusal et le dôme ainsi qu'à la partie de ces cavités qui reçoivent les veinules antrales.

Au besoin, pour faciliter le plissement des parois vasculaires, on débridera parallèlement à son bord la piqûre faite par l'aiguille à la dure-mère, puis on refermera et on pansera la plaie.

3e TEMPS : OUVERTURE DU FOYER SINUSAL ET DRAINAGE SINUSO-JUGULAIRE. — Les deux actes opératoires précédents, double ligature et section de la jugulaire interne, ligature du sinus en arrière, menés à bien, reste à pratiquer l'ouverture et la désinfection du foyer sinusal.

Lorsque, du côté malade, a été préalablement faite l'antrectomie, il suffira, pour ouvrir la loge sinusale, d'agrandir le canal opératoire en arrière, juste au niveau du méat auditif.

Si la mastoïde n'a pas été déjà ouverte, on l'attaquera directement dans son quadrant postéro-supérieur ou, ce qui revient au même, en prenant comme centre un point situé à 24 millimètres en arrière et 6 millimètres au-dessus du méat (Ballance), ou sur une ligne verticale, menée à 1/2 pouce en arrière du bord postérieur du méat, au niveau de celui-ci (Mac Ewen).

De l'une ou de l'autre de ces manières, on pénètre dans la partie la plus antérieure de la loge sinusale, au niveau de son coude, situé, on s'en souviendra, sur un plan plus superficiel que l'antre. La paroi osseuse de la loge est presque toujours cariée, tapissée de fongosités et de matières purulentes. Le sinus qu'elles ont décollé est, lorsqu'il contient un thrombus, grisâtre, tendu, dur et ne bat pas. Il ne donne rien par la ponction avec la seringue de Pravaz, ou bien du liquide séro-sanguinolent, séro-purulent, mêlé de gaz fétides. Parfois même sa paroi externe est sphacélée, détruite, et sa loge transformée en un clapier rempli de pus et de débris infects. L'ouverture de celle-ci doit en tout cas être largement faite pour permettre de la désinfecter partout où on doit la supposer malade. Deux points surtout devront être bien mis à nu : le coude sinusal antérieur, au niveau duquel arrivent, trouant la paroi osseuse, des veines venues de l'antre et des cellules mastoïdiennes ; le bulbe jugulaire infecté par l'intermédiaire des veines venues du plancher de la caisse et qui forme un foyer jusqu'à présent toujours laissé de côté par le chirurgien, comme inabordable. Or, il est beaucoup plus facile qu'on ne pourrait croire d'arriver jusqu'à lui, si profond qu'il soit. En effet, la paroi antérieure osseuse du coude sinusal étant réséquée, on n'a qu'à décoller la dure-mère en dedans de ce coude et la refouler en arrière, pour avoir sous les yeux une crête de tissu compact, formant la paroi externe du dôme osseux qui contient le bulbe. En faisant sauter de dehors

en dedans cette crête peu épaisse, on pénètre dans la partie la plus élevée du dôme, partie qui est située au même niveau horizontal que le coude sinusal, bien au-dessus de la communication étranglée du sinus et de la veine, que le dôme bulbaire surplombe de 1 centimètre à 1 centimètre 1/2, suivant son volume.

Avec les précautions que nous venons d'indiquer, on ouvrira, somme toute, les points les plus gravement atteints de la loge sinuso-jugulaire, ceux qui formeraient, avec une intervention moins rigoureusement conduite, des diverticules impossibles à désinfecter. En outre, on ne courra risque de léser aucun organe important, tandis qu'en réséquant l'os de haut en bas, suivant la direction du sinus, on blesserait presque sûrement le nerf facial en arrière du conduit auditif externe, près du trou stylo-mastoïdien.

La loge osseuse sinuso-jugulaire ainsi largement ouverte, on incise le vaisseau lui-même, s'il n'est pas spontanément sphacélé, on le curette pour extraire le caillot parfois très adhérent, on résèque ses parois sur la plus grande longueur possible et on lave avec une solution antiseptique forte la loge débarrassée de tous les agents d'infection qu'elle contenait. Le bout de la jugulaire laissé dans l'angle supérieur de la plaie cervicale est ouvert; les injections répétées et énergiques finissent par passer de la cavité sinusale par cet orifice, après avoir entraîné tout ce qui se trouvait de pus et de sang thrombosé dans la loge sinusale, dans la cavité bulbaire et dans la veine; enfin, si possible, un drain de caoutchouc très étroit est passé de l'orifice sinusal dans l'orifice jugulaire et plusieurs fois promené de haut en bas pour enlever ou nettoyer définitivement les parois veineuses enflammées.

La plaie mastoïdienne est bourrée de gaze iodoformée et recouverte, ainsi que l'orifice jugulaire, d'un pansement, que

l'on fait aussi indépendant que possible de ceux de la plaie cervicale et de la plaie occipitale.

Les jours suivants, et au besoin deux fois par jour, des lavages sinuso-jugulaires abondants et très antiseptiques (acide phénique à 1/50, sublimé à 1/1000, chlorure de zinc à 1/50) seront faits avec soin ; au bout de quelques jours, on divisera le drain en deux bouts, l'un pour la plaie supérieure, l'autre pour l'inférieure, que l'on ne raccourcira plus que très lentement.

Telle est l'intervention que nous proposons pour tenter le traitement chirurgical de la sinusite. Etant donnés les succès réels obtenus par des opérations beaucoup moins complètes, on peut concevoir, sur les résultats qu'elle donnera, de légitimes espérances. L'idéal serait sans doute de faire non seulement le drainage sinuso-jugulaire, mais le drainage entre les deux orifices sinusaux ; nous croyons qu'il vaut mieux y renoncer, car la ligature du sinus exige l'ouverture des méninges, qui pourraient s'infecter si on l'incise à ce niveau. En tout cas, par notre méthode on obtiendra une désinfection plus complète que celle que cherchent à réaliser divers chirurgiens qui, ne faisant point de ligature postérieure, laissent couler quelques instants le sang venu d'en arrière, dans l'espoir de balayer ainsi les produits septiques sinusaux.

Ajoutons que la cure opératoire de la sinusite otitique, telle que nous la comprenons, si elle est longue et difficile, offre peu de surprises possibles : — l'écoulement sanguin est, du côté du sinus, rendu insignifiant par les ligatures préalables ; celui qui peut se faire du côté de la jugulaire après son curage, par les jugulaire externe et thyro-linguo-faciale non oblitérées serait sans peine arrêté en bourrant la veine ouverte de gaze iodoformée. — L'aspiration de l'air dans les veines, tout à fait exceptionnelle dans les plaies du sinus latéral proprement dit, serait certes plus à craindre avec l'opération complétée par l'ou-

verture du bulbe jugulaire, directement soumis à l'aspiration cardiaque ; les ligatures préalables s'opposeront encore à tout danger de ce côté.

Disons enfin que la cure opératoire de la lésion sinusale ne doit être que l'un des temps, temps pratiqué d'urgence, mais qui ne doit pas faire oublier les autres, d'un acte thérapeutique qui doit s'adresser encore aux lésions osseuses et à la lésion otitique. C'est là, comme pour les abcès cérébraux, le seul moyen d'obtenir une guérison à l'abri de récidives. On nous pardonnera de revenir sur ce principe essentiel par lequel nous tenions, pour en bien affirmer l'importance, à terminer notre description des techniques opératoires applicables aux complications cranio-cérébrales des otites.

II. — *Techniques applicables aux tumeurs de la base du crâne.*

L'étude étendue que nous venons de faire des techniques applicables aux lésions infectieuses de la base du crâne va nous permettre d'analyser assez rapidement les opérations tentées contre les tumeurs de cette région avec ou sans propagation intra-cranienne, opérations bien souvent difficiles et de résultat précaire.

LES TUMEURS DE LA PARTIE BASALE DE L'OCCIPITAL sont rares ; nous ne connaissons point d'exemple où elles aient provoqué une intervention chirurgicale. Celle-ci, à l'occasion, ne différerait point des interventions que nous avons décrites pour les tumeurs de la voûte : réclinaison d'un large lambeau en ∩, débarrassé de toute trace de néoplasme ; résection large de l'os, au besoin de la dure-mère et de la surface cérébrale envahies.

LES TUMEURS DE LA ZONE OSSEUSE PÉRI-AURICULAIRE sont un peu moins exceptionnelles. Que leur point de départ soit la parotide, le pavillon de l'oreille, l'oreille moyenne, elles dé-

truisent rapidement l'écaille temporale, l'apophyse mastoïde, la paroi osseuse du conduit auditif externe, le rocher, et deviennent vite inopérables. Elles ne le sont peut-être pas au début de l'envahissement osseux, et des chirurgiens hardis ont pu, après ligature préventive des gros vaisseaux du cou, tenter leur extirpation ; les temps en varieront dans chaque

Fig. 367. — Sarcome de la région auriculaire (cas de Schwartze).

cas, dépendront uniquement de l'étendue des lésions et ne pourront être guidés que sur la connaissance approfondie de l'anatomie régionale.

Lorsqu'on n'aura dû faire qu'une résection osseuse tout à fait minime, portant seulement sur les parties les plus superficielles du conduit auditif externe, on tentera secondairement la restauration de celui-ci à l'aide de greffes faites par les divers procédés connus.

LES TUMEURS DE L'APOPHYSE BASILAIRE ET DU CORPS DU SPHÉNOÏDE cessent également d'être opérables lorsque l'os est en-

Fig. 368. — Aspect du champ opératoire après ablation de la tumeur précédente (d'après Schwartze).

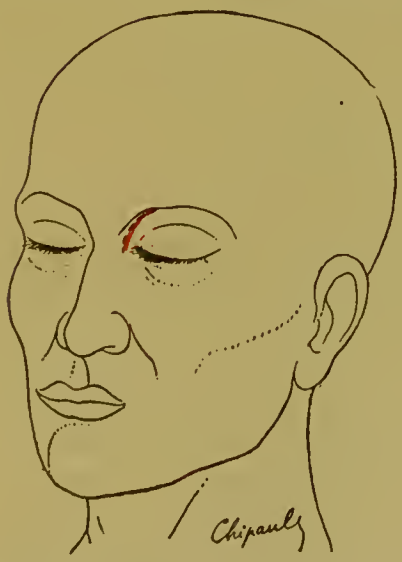

Fig. 369. — Incision de Bowman, pour aller à la recherche d'un ostéome ethmoïdien.

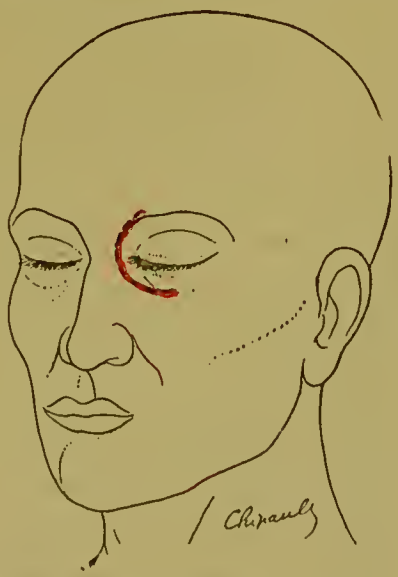

Fig. 370. — Incision de Lotenneur pour ostéome ethmoïdien.

vahi un peu profondément ; du reste, beaucoup d'entre elles — et nous avons ici surtout en vue les polypes naso-pharyngiens — ont une grande tendance à le ménager et à se développer du côté du naso-pharynx. Les procédés que l'on doit alors employer, et qui ont pour but la création d'une large voie d'accès à travers la face, se rattachent à la chirurgie cranienne

Fig. 371. — Incision d'Andrews, pour ostéome ethmoïdien.

beaucoup trop indirectement pour que nous puissions les décrire ici ; on devrait savoir les utiliser le jour où l'on aurait diagnostiqué un néoplasme osseux encore bien limité de la base des apophyses ptérygoïdes ou du sinus sphénoïdal.

LES TUMEURS DE L'ETHMOIDE, plus fréquentes, ont donné de brillants résultats aux opérateurs assez hardis pour les attaquer, car presque toujours ce sont des ostéomes éburnés ou spongieux ne récidivant pas après ablation.

Les *ostéomes ethmoïdaux* présentent tous un prolongement orbitaire plus ou moins volumineux, d'ordinaire révélateur de leur existence.

Parfois, on s'est contenté d'enlever ce prolongement à la scie ou au ciseau (Knapp), pour permettre à l'œil de reprendre sa place normale et faire disparaître les troubles de la vision tenant à son déplacement.

D'autres fois, on a tenté une extirpation complète. Pour

Fig. 372. — Incision de Sprengel, pour ostéome ethmoïdien.

mettre à nu la tumeur, des incisions très diverses ont été faites : Bowman a sectionné les parties molles le long du rebord orbitaire sur une longueur de 3/4 de pouce, en commençant un peu au-dessous du ligament palpébral interne et se dirigeant ensuite en haut et en dehors ; Letenneur a fait une incision demi-circulaire commençant au-dessus du sourcil, passant sur le côté du nez et se terminant en bas vers le milieu de la paupière inférieure ; Maisonneuve fait une incision à peu près analogue, en C suivant la moitié interne du rebord orbitaire ; Sprengel, Andrews, y ont ajouté une incision se dirigeant en haut et en dedans ; Mott a tracé deux inci-

sions se croisant à angle droit, l'une allant de l'aile du nez à 1/2 pouce au-dessus du sourcil, l'autre partant du milieu de

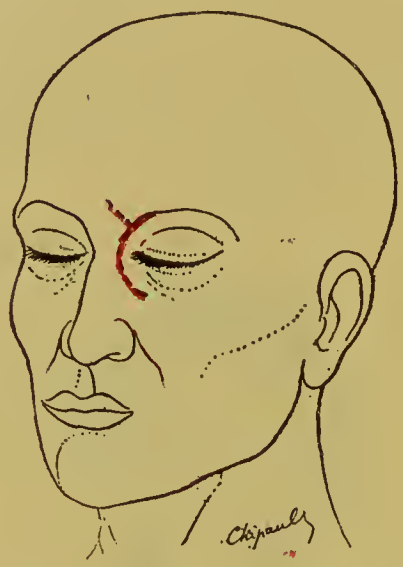

Fig. 373. — Incision de Mott, pour ostéome ethmoïdien.

la paupière supérieure et allant aboutir au-dessus et au niveau de l'angle interne de l'orbite.

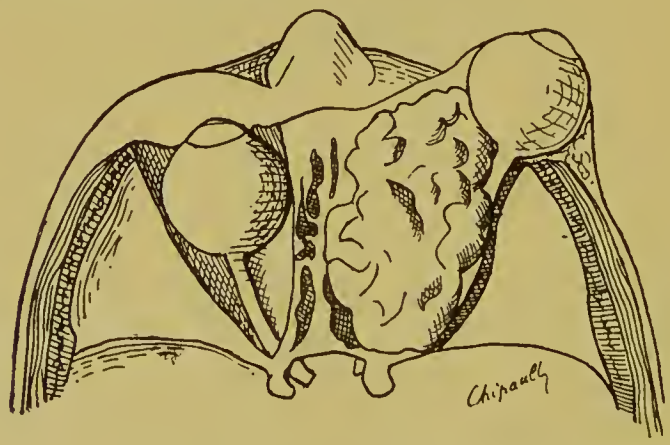

Fig. 374. — Siège d'un ostéome ethmoïdien enlevé par Maisonneuve.

En somme, tracés très variables, modifiés de forme et de dimensions suivant le volume de la tumeur.

L'incision est conduite d'emblée jusqu'à l'os, puis, par décollement du périoste, qui entraîne au besoin avec lui les attaches

des muscles orbiculaire et grand oblique, le prolongement taire du néoplasme est mis à nu aussi complètement que possible.

La marche à suivre est alors différente, suivant qu'il s'agit d'un ostéome spongieux ou d'un ostéome éburné, ce dont on ne s'apercevra souvent qu'après avoir commencé l'attaque de la masse.

Est-ce un ostéome spongieux à coque seule, composée

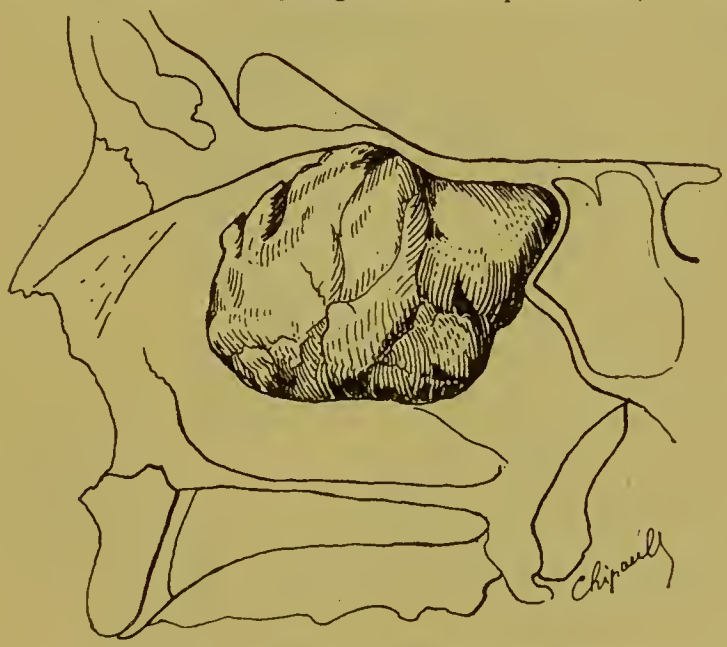

Fig. 375. — Autre ostéome ethmoïdien enlevé par Maisonneuve.

de tissu compact, sa partie orbitaire sera sciée à la scie de Hey, ou enlevée par fragments au ciseau et au maillet, puis sa partie ethmoïdienne poursuivie avec ces derniers instruments et extraite de même morceau par morceau. Souvent, des pièces volumineuses, séparées des parties voisines par leur enveloppe compacte, pourront être sans peine extraites de la cavité et des diverticules osseux qui les renfermaient.

Est-ce un ostéome éburné, il est inutile d'essayer son attaque avec la scie et les ciseaux. Les instruments s'émousseraient et les heures s'écouleraient sans résultat. La con-

duite à suivre doit donc être tout autre. — Lorsque le prolongement orbitaire est petit, on brisera la mince lamelle osseuse qui cerne sa base au ciseau et au maillet, en ménageant autant que possible le point d'attache du muscle grand oblique. De temps en temps, on saisira la tumeur avec un davier, en essayant de la mobiliser, et on continuera la destruction de la paroi interne de l'orbite jusqu'à ce que la partie

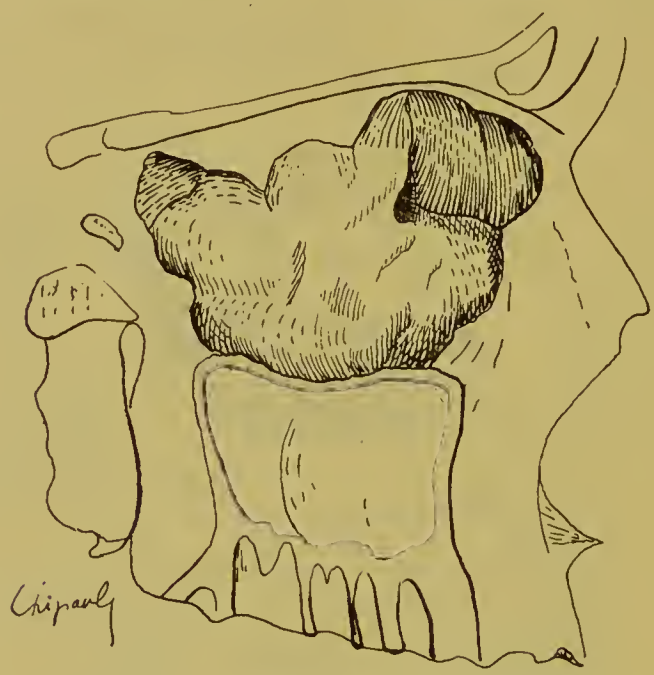

Fig. 376. — Le même, vu du côté orbitaire.

intra-ethmoïdale de l'ostéome puisse passer sans peine à travers l'orifice créé. — Le prolongement orbitaire peut être beaucoup trop volumineux pour qu'on puisse agir ainsi. Alors, on tentera de glisser entre sa surface et les parois de l'orbite des instruments destinés à former levier et à provoquer l'énucléation de la tumeur. « Après avoir acquis, dit Maisonneuve à propos d'un cas de ce genre, la conviction qu'il s'agissait d'un ostéome éburné, je me mis en devoir de le détacher en bloc, en introduisant le ciseau dans la rainure profonde qui le séparait des os du nez. Enfin, il devint mobile, sans

que rien annonçât une fracture des os du voisinage. La partie antérieure fut saisie avec une forte pince ou ciseau en acier, formant levier, introduite entre elle et le bord interne de l'orbite, et la mobilité augmenta. Un fort davier put alors l'extraire sans difficulté et on constata que ni la paroi cranienne ni la fosse nasale n'étaient ouvertes. » Lorsque l'introduction des instruments destinés à former levier n'est pas possible

Fig. 377. — Aspect du malade porteur de l'ostéome précédent, après guérison de la plaie opératoire.

d'emblée, on doit chercher à leur créer un passage, en attaquant la masse le plus près possible de son passage à travers la paroi interne de l'orbite. On forera quelques trous de vrille au perforateur (Letenneur), on essaiera de faire sauter un mamelon saillant ; des efforts longs et pénibles seront souvent nécessaires pour réussir, ainsi que le prouve le cas suivant opéré par Maisonneuve, dix ans après celui que nous citions tout à l'heure : « La tumeur, incrustée dans la paroi interne de l'orbite, remplissait plus des deux tiers de cette

cavité. Sa base ne présentait aucun rétrécissement et semblait se continuer, non seulement avec la paroi orbitaire interne, mais encore avec les parois supérieure et inférieure. Son extrémité postérieure était située trop profondément pour qu'il fût possible de la circonscrire. La partie antérieure seule offrait une saillie mamelonnée sur laquelle on pouvait avoir prise. Maisonneuve chercha d'abord à attaquer cette exostose avec la scie à molette de Charrière, avec celle de Martin. L'étroitesse de la cavité dans laquelle il fallait manœuvrer ne permit pas d'en faire usage et il essaya les pinces de Liston. Mais le tissu de la tumeur était si dur que deux fois les pinces se brisèrent, ainsi qu'une autre pince fournie par M. Charrière, qui assistait à l'opération. Avec un ciseau à froid, on finit par détacher un mamelon gros comme une petite noisette, et derrière, le ciseau finit par pénétrer dans une rainure moins dense ; on put bientôt constater que la tumeur était devenue mobile ; enfin, elle put, au moyen de leviers et de daviers, être extraite d'un seul bloc. »

Il est des cas où, pour terminer l'extirpation, on est obligé d'écarter l'un de l'autre les os propres du nez avec une pince de Liston (Andrews) ou même de les réséquer (Letenneur).

Enfin, certains ostéomes éburnés, à diverticules multiples en chapelet, résistent à toutes les tentatives et aux efforts les plus violents du chirurgien, qui sans résultat traumatise les os environnants et peut même déterminer des fractures étendues.

Quoi qu'il en soit de ces cas exceptionnels, lorsqu'un ostéome ethmoïdien spongieux ou éburné a été extrait, il reste à la place qu'il occupait une cavité plus ou moins vaste et tapissée de muqueuse. Elle sera drainée par les fosses nasales si elle communique avec elles ou si non par la plaie chirurgicale, qui sera fermée presque complètement par deux plans de sutures, l'un périosté, l'autre cutané, et recouverte d'un

pansement légèrement compressif, maintenant l'œil dans la cavité orbitaire.

Il va de soi que si, préalablement à l'opération, une suppuration s'était produite dans les tissus environnant l'ostéome, la désinfection du champ opératoire et son drainage devraient être l'objet de précautions tout à fait spéciales.

Les tumeurs de la région ethmoïdale présentent, on le voit, quelques points opératoires intéressants. Il en est de même des TUMEURS DE LA RÉGION DES SINUS FRONTAUX, plus variées et plus fréquemment encore attaquées par les chirurgiens.

Parfois, ce sont des *kystes hydatiques*. Nous en connaissons une dizaine de cas, dont trois traités chirurgicalement.

Ce traitement, le seul du reste qui puisse amener leur guérison, est employé, raconte Escarraguel (Thèse Montpellier, 1838), depuis des siècles, par les bergers de la Camargue, sur leurs brebis qui présentent avec une fréquence particulière des hydatides des sinus frontaux. « Lorsque, dit-il, elles présentent des cas d'hydatides des os du crâne et que ces derniers, usés, amincis, bombent en tumeur, ils brisent tranquillement cette portion de la boîte cranienne, vident les hydatides et, par cette opération, guérissent leurs animaux. »

Une méthode semblable a été essayée chez l'homme, il y a déjà longtemps, par Keate et par Langenbeck; mais leurs opérations, faites timidement, avec la crainte d'ouvrir la cavité cranienne, furent suivies l'une et l'autre, au bout de plusieurs mois, de la repullulation des hydatides. Verdalle, en 1872, fut plus heureux dans un cas où le sinus perforé par la tumeur s'était infecté : il ne s'agissait plus, en somme, que d'un empyème fistulisé, entretenu par un corps étranger. Aujourd'hui, sans attendre que cette suppuration ou d'autres accidents graves se produisent, on interviendrait largement par ouverture du sinus, ablation complète des hydatiques, rugination de la cavité osseuse, irrégulière et raboteuse, qu'on laisserait se

combler par granulations (Gérard Marchant), ou mieux encore qu'on fermerait par première intention.

Les *polypes muqueux* des sinus frontaux sont, de même que leurs kystes hydatiques, des tumeurs exceptionnelles; ils sont

Fig. 378. — Ostéome du sinus frontal. Malade de Dolbeau.

souvent associés à des tumeurs analogues des fosses nasales, qu'il faut traiter tout d'abord, et souvent compliqués d'infection sinusale, de fistules ou de présence dans les sinus de concrétions calcaires (cas de Bouyer de Saintes, 1841). Leur ablation, après résection plus ou moins étendue de la paroi antérieure du sinus, sera des plus simples et devra, pour éviter les récidives, être bien complète, suivie de rugination

Fig. 379. — Sarcome du sinus frontal. Malade de Küster.

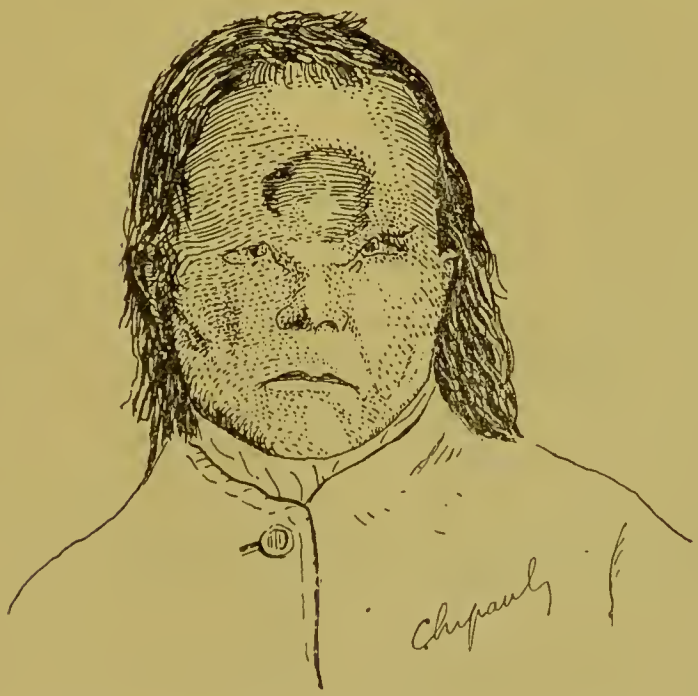

Fig. 380. — Même malade, après ablation de la tumeur.

de la muqueuse au point d'insertion qui siège souvent sur le septum et terminée par le bourrage de la cavité, qui se comblera par granulation (Knapp, Henry, Espada).

Beaucoup plus fréquents sont les *ostéomes* des sinus frontaux, dont le nombre de cas opérés atteint aujourd'hui la cinquantaine.

Fig. 381. — Ostéome des deux sinus frontaux. Malade de Birkett.

Les incisions faites pour les mettre à nu ont été des plus variées et proportionnées, comme dimensions et tracé, au volume probable de la tumeur, soupçonné d'après la protusion plus ou moins étendue de la paroi antérieure du sinus et les caractères du prolongement que l'ostéome pousse d'ordinaire à la paroi supéro-interne de l'orbite. On doit, en tout cas, chercher à suivre les plis de la face et les parties couvertes de poils, pour que la cicatrice soit ultérieurement le moins visible possible. Badal s'est contenté d'une incision horizontale divisant la commissure interne des paupières et

se dirigeant vers la racine du nez, Birkett d'une incision verticale sur le centre de la tumeur; Richet, Bergmann, Knapp, ont fait une incision courbe suivant le bord inférieur du sourcil jusqu'au niveau du tendon interne de l'orbiculaire; Panas l'a prolongée jusqu'au bord inférieur des os propres du nez, Kikuzi jusqu'au tendon externe ; Verneuil et Nakel l'ont remplacée par une incision angulaire à branche horizontale suivant le rebord orbitaire et branche verticale descendant de

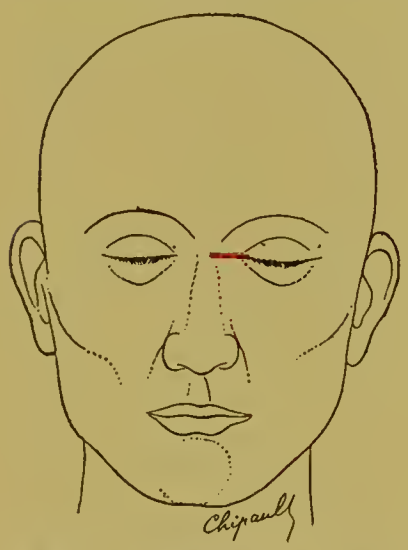

Fig. 382. — Incision de Badal, pour ablation d'un ostéome du sinus frontal.

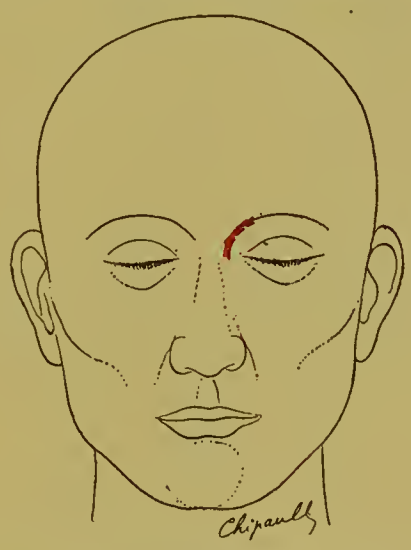

Fig. 383. — Incision de Richet, pour ablation d'un ostéome du sinus frontal.

la tête du sourcil, Dolbeau et Arnold par des incisions cruciales; enfin, Lucas-Championnière et Boyd, ayant besoin de découvrir des tumeurs d'une extension considérable, ont fait des incisions en ⊥ et en C remontant jusqu'à la racine des cheveux.

La division des parties molles est conduite d'emblée jusqu'à l'os, et le lambeau ou les lambeaux réclinés découvrent d'ordinaire une partie de la tumeur, ayant perforé le sinus frontal, soit du côté du front, soit à la partie supéro-interne de l'orbite; souvent une bordure de muqueuse entoure le pédicule de cette portion extra-sinusale.

Quoi qu'il en soit, il faut, à l'aide du ciseau et du maillet, voir s'il s'agit d'un ostéome éburné ou d'un ostéome spongieux, car, comme pour les tumeurs d'origine ethmoïdale, la marche à suivre sera très différente, suivant qu'il s'agira de l'un ou de l'autre.

S'agit-il d'un ostéome spongieux, la partie extra-cranienne sera sciée ou enlevée par fragments; puis, après résection de la paroi antérieure du sinus, la partie intra-sinusale de la

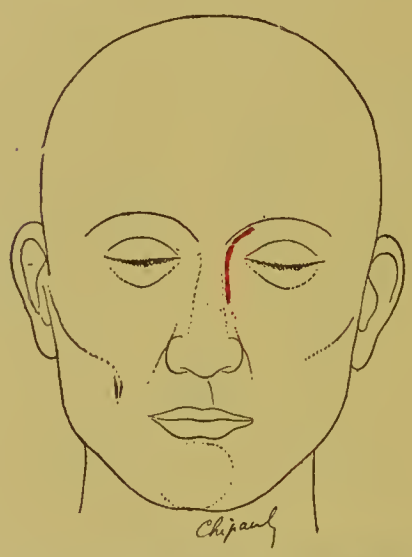

Fig. 384. — Incision de Panas, pour ablation d'un ostéome du sinus frontal.

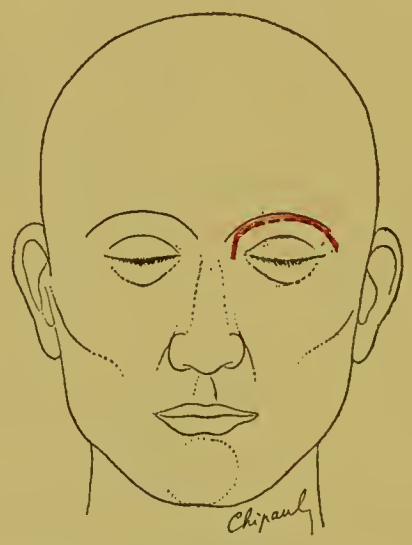

Fig. 385. — Incision de Kikuzi, pour ablation d'un ostéome du sinus frontal.

tumeur traitée de la même manière, jusqu'au niveau de son pédicule plus ou moins large, adhérent parfois aux parois antérieure et postérieure du sinus, plus souvent au septum. Il sera prudent, pour éviter une récidive, du reste peu probable, de réséquer la portion de paroi, point de départ de la tumeur.

S'agit-il d'un ostéome éburné, ce serait perdre son temps, comme l'a démontré depuis longtemps Dolbeau, que d'essayer de le fragmenter. Le but du chirurgien doit être, par la résection des parties osseuses qui le recouvrent, de créer une voie par

laquelle on puisse l'extraire, extraction qui sera dès lors facile, l'ostéome éburné n'ayant qu'un pédicule très minime, ou

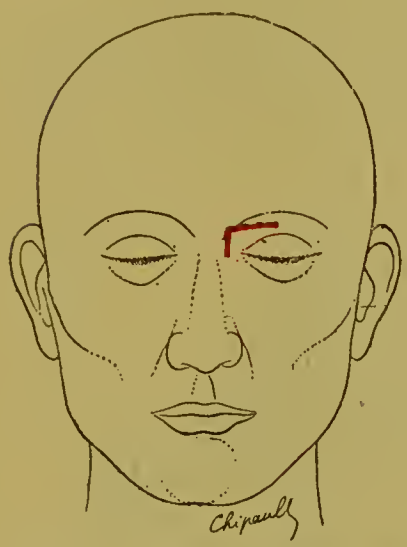

Fig. 386. — Incision de Verneuil, pour ablation d'un ostéome du sinus frontal.

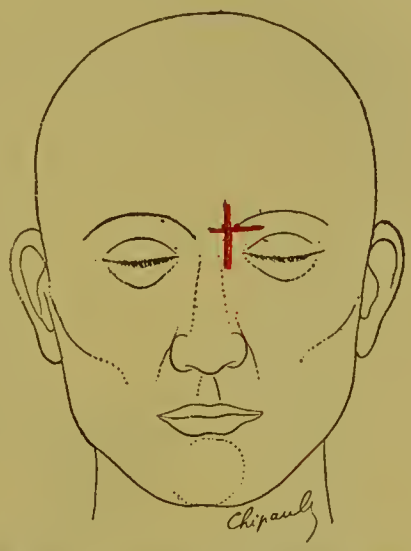

Fig. 387. — Incision de Dolbeau, pour ablation d'un ostéome du sinus frontal.

Fig. 88. — Incision de Lucas-Championnière, pour ablation d'un ostéome du sinus frontal.

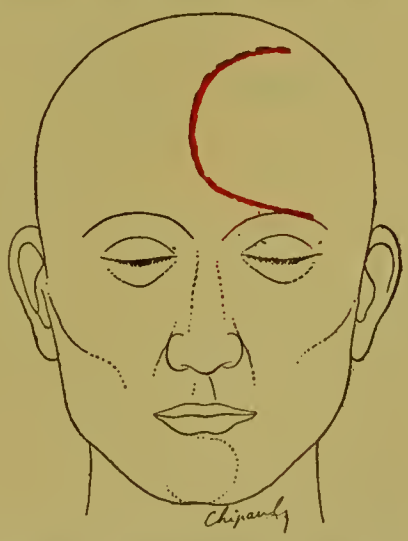

Fig. 389. — Incision de Boyd, pour ablation d'un ostéome du sinus frontal.

même étant parfois sans pédicule « mort », comme disent les Allemands, et se laissant, à l'aide d'un davier qui lui fait

subir quelques mouvements de torsion, enlever « comme une dent qui ne tient plus. »

L'étendue des parois orbitaires ou sinusales qu'il faut réséquer pour enlever les ostéomes frontaux est très variable; parfois, un ostéome spongieux se laisse fragmenter par l'orifice qu'il avait produit, parfois aussi un ostéome éburné

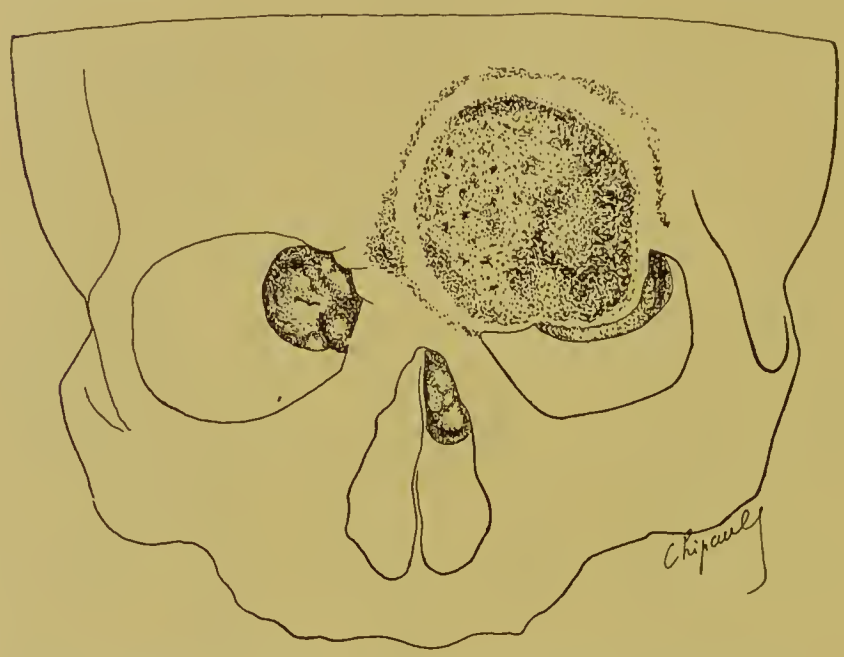

Fig. 390. — Extension de l'ostéome frontal, dans le cas de Boyd.

devient mobile dès les premiers coups de maillet appliqués sur sa partie extra-sinusale et peut être extrait sans qu'on ait besoin d'attaquer l'os environnant. D'autres fois, au contraire, lors d'ostéome spongieux ou éburné très volumineux, à diverticules multiples, des résections étendues sont nécessaires. On en sera toujours aussi avare que possible, pour éviter la déformation ultérieure de la région frontale.

Aujourd'hui, du reste, le chirurgien ne doit pas, bien entendu, reculer devant la destruction, même large, de la paroi postérieure ou cranienne du sinus. C'etait, avant l'antisep-

sie, la grande crainte de ceux qui intervenaient pour des ostéomes frontaux. Le moment où on constatait que la cavité laissée par l'ablation de la tumeur communiquait ou non avec la cavité cranienne était celui où se décidait, d'une façon presque définitive, l'arrêt de vie ou de mort de l'opéré. Maintenant, cette communication ne reste grave que dans les cas exceptionnels où les sinus, par les fosses nasales

Fig. 391. — Même ostéome, vu du côté cranien.

ou par une fistule, étaient infectés avant l'opération. Alors, que l'ostéome soit ou non nécrosé, son ablation exige les précautions antiseptiques les plus grandes.

Dans ces cas exceptionnels, le bourrage de la cavité sinusale désinfectée, débarrassée de sa muqueuse hypertrophiée, des polypes inflammatoires qui l'occupaient conjointement à l'ostéome, sera le traitement post-opératoire nécessaire. Dans les cas ordinaires où la cavité sinusale, communiquant ou non avec la cavité cranienne, remplie ou non de mucus filant

entourant l'ostéome, n'est pas infectée, on doit d'emblée fermer la plaie par deux plans de suture, l'un périosté, l'autre

Fig. 392. — Ostéome frontal éburné, inutilement attaqué par Roux à l'aide du trépan (d'après Dolbeau).

cutané, après remise en place de l'œil, si souvent dévié par le prolongement orbitaire de la tumeur.

On ne se résoudrait à l'énucléation du globe que s'il

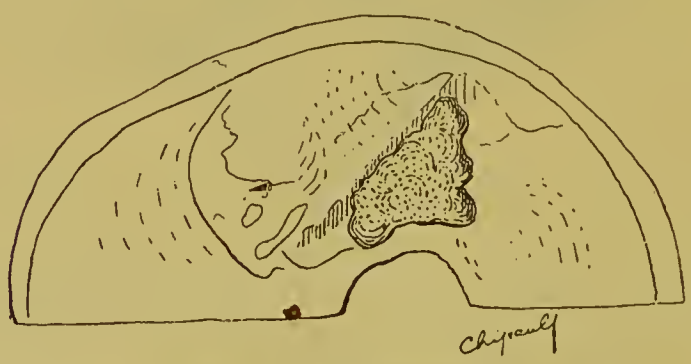

Fig. 393. — Sarcome du rocher, inutilement attaqué par Küster.

était irrévocablement perdu au point de vue fonctionnel, ou si l'impossibilité d'extraire même la partie orbitaire de l'ostéome devait laisser subsister, après la tentative opératoire, l'exophtalmie que provoquait la tumeur.

On serait moins discret s'il s'agissait non d'un ostéome,

mais d'une *tumeur maligne*, comme on en rencontre de temps en temps dans la région des sinus frontaux. Meyer, il est vrai, a pu enlever, sans plus de dégâts osseux que s'il s'agissait d'un polype, un fibro-sarcome du sinus frontal gauche, avec petit prolongement orbitaire ; mais, plus souvent, on sera conduit, comme le fut Demarquay, dans un cas d'épithélioma du sinus frontal droit, à faire des résections étendues devant lesquelles on saurait ne pas reculer, non plus que devant l'énucléation de l'œil, s'il y avait quelque chance de mener à bien une intervention radicale.

Nous en dirons autant des tumeurs malignes de la VOUTE ORBITAIRE à point de départ osseux, périostique ou intra-orbitaire. Si, par l'ablation du contenu de la cavité, par résection osseuse, prolongée au besoin jusqu'à la fente sphénoïdale, par résection de la dure-mère et de l'écorce cérébrale correspondante, on peut enlever tout le mal, on n'hésitera pas à le tenter.

D'ordinaire, du reste, les interventions qu'on aura à entreprendre pour les tumeurs de la voûte orbitaire seront beaucoup plus restreintes. Neuf fois sur dix, en effet, il s'agit d'exostoses souvent minimes, limitées au rebord orbitaire, qu'une incision parallèle à ce bord, quelques traits de scie ou quelques coups de maillet permettront d'enlever sans léser le contenu de l'orbite et même sans ouvrir la cavité cranienne.

III. — *Traitement chirurgical des fractures de la base du crâne.*

L'étude du traitement chirurgical des fractures de la base du crâne constitue, après l'étude de ses lésions infectieuses et celle de ses tumeurs, la troisième des étapes que nous devons

parcourir pour achever la description opératoire de la chirurgie de cette importante région.

Nous allons ainsi pouvoir compléter les notions acquises et démontrer que l'action du chirurgien s'étend non seulement à quelques régions de la paroi extra-cranienne de la base, mais à toute cette paroi et, de plus, à toute sa paroi cérébrale, aux trois étages du plancher.

Ce sont loin d'être là des idées courantes, et, jusqu'à ce jour, la très grande majorité des fractures de la base du crâne est complètement laissee de côté par les operateurs les plus hardis.

Il en doit être autrement : fractures ouvertes et fractures dites « fermées » — celles-ci n'étant, en réalité, que des fractures ouvertes communiquant avec les cavités pharyngienne, auriculaire, et se trouvant exposées aux mêmes accidents infectieux que les fractures ouvertes proprement dites — méritent, ainsi que le prouvent plusieurs faits récents, un traitement actif, qui est certainement logique dans son but et qui sera, on peut l'espérer, fructueux dans ses résultats.

A. FRACTURES DE LA BASE DU CRANE OUVERTES DANS LES FOSSES NASALES, LE PHARYNX, L'OREILLE MOYENNE. — Presque tous les blessés porteurs, à la suite d'un traumatisme ordinairement énorme, d'une fracture dite « fermée » de la base du crâne meurent dans les vingt-quatre heures, de shock. La très grande majorité de ceux qui surmontent ce shock succombent en huit ou dix jours, d'infection intra-cranienne : par le trait de fracture qui passe dans l'oreille, en rompant ou non le tympan, dans la voûte naso-pharyngienne, en déchirant la muqueuse, les méninges se sont infectées.

Dès lors s'impose, pour prévenir l'évolution presque certaine de ces accidents secondaires, *la désinfection des cavités faciales ouvertes par le trait de fracture.*

Keen, pour l'obtenir, remplit le conduit auditif externe

d'acide borique, tamponne les fosses nasales à la gaze au sublimé et recouvre la tête d'un pansement.

Pour Dennis, « la tête entière doit être rasée, puis lavée au savon, enfin antiseptisée avec une solution bichlorurée à 1/500. Les fosses nasales doivent être irriguées avec une solution bichlorurée à 1/2000, en prenant les plus grandes précautions pour que le liquide ne pénètre pas dans le pharynx et des lavages auriculaires également faits avec une sollicitude extrême. Ces précautions prises, il est indispensable d'appliquer un pansement qui protège les parties que l'on vient de désinfecter : gaze bichlorurée ou phéniquée, recouverte d'ouate, plus un bandage immobilisateur, tel que celui décrit dans les traités spéciaux sous le nom de martingale. Le pansement sera changé de temps en temps, avec les mêmes soins antiseptiques. » Et Dennis conclut en disant : « Sur un certain nombre de fractures de la base du crâne que j'ai eu à traiter, la plupart sont morts de shock dans les vingt-quatre heures ; mais six autres ayant dépassé cette redoutable période ont guéri, sans avoir présenté d'élévation de température. »

Pour Warren, le point capital, dans les cas où le trait de fracture a lésé l'oreille moyenne, est de maintenir aseptique l'ouverture de la trompe d'Eustache. « On pulvérisera fréquemment dans le naso-pharynx et la bouche une solution antiseptique ; on portera une fois par jour un peu d'iodoforme au niveau de l'orifice de la trompe. S'il existe une lésion de la voûte pharyngée, il devient parfaitement logique de faire un tamponnement antiseptique de l'arrière-cavité des fosses nasales. Ce tamponnement n'aura pas grand inconvénient et est, du reste, le seul moyen d'obtenir une antisepsie suffisante de cette région. » Warren a obtenu par ce traitement des succès remarquables.

Également heureux a été *White* en « pulvérisant toutes les deux heures dans le conduit auditif une solution de bichlorure

et de peroxyde d'hydrogène, et dans le naso-pharynx une solution de peroxyde d'hydrogène, avec, entre temps, tamponnement des deux cavités ».

En somme, les soins à prendre pour assurer la désinfection des cavités faciales dans les fractures fermées de la base du crâne sont de deux sortes :

1° Lavages ou pulvérisations répétés dans le conduit auditif et la caisse, dans les fosses nasales et dans le pharynx, avec sollicitude spéciale apportée sur l'orifice de la trompe d'Eustache. Ces lavages ou pulvérisations seront faits avec une solution très faible de sublimé, que l'on pourra formuler ainsi :

Liqueur de van Swieten.....	100 grammes.
Acide thymique.....	1 gramme.
Essence d'eucalyptus.....	L gouttes.
Chlorure de sodium.....	20 grammes.
Eau distillée.....	1.000 —

et que l'on emploiera tiède.

2° Dans l'intervalle des lavages ou des pulvérisations, tamponnement du conduit auditif, du pharynx et des fosses nasales avec une gaze antiseptique, iodoformée ou mieux sublimée.

Ces soins doivent, pour donner quelque résultat, être appliqués aussitôt que possible après le traumatisme, avant que l'infection ait eu le temps de se faire, et, de plus, porter sur toutes les cavités ouvertes par le traumatisme.

Dans les cas exceptionnels où la fracture se limite à l'étage antérieur de la base, la désinfection et le tamponnement des fosses nasales et du pharynx suffiront. Lorsque la fracture occupe l'étage moyen, il faut s'occuper non seulement de ces deux cavités qui peuvent infecter l'oreille moyenne par l'intermédiaire de la trompe d'Eustache, mais aussi du conduit auriculaire : cela s'impose lorsque le tympan est ouvert et que sang ou liquide céphalo-rachidien s'écoule par le méat; cela nous semble également nécessaire lorsqu'au fond du

conduit bombe un tympan non déchiré, terne et distendu. Nous sommes même d'avis qu'on devra, dans ces cas, après désinfection du conduit auditif externe, ouvrir l'oreille moyenne : c'est le seul moyen d'assurer d'une façon sûre l'antisepsie de la caisse et c'est, en tout cas, on en conviendra, un moyen beaucoup plus direct et complet que l'antisepsie, malgré tout précaire, de l'orifice pharyngien de la trompe.

Nous considérons, en outre, la désinfection des cavités faciales comme indispensable, même dans les cas où il ne se fait d'écoulement sanguin ou autre ni par le pharynx ni par le conduit auditif. Il peut, en effet, exister alors une simple déchirure de la muqueuse naso-pharyngienne, avec légère hémorragie, déglutie et passée inaperçue; il a pu se faire une hémorragie dans la caisse, qu'un rétrécissement ou un caillot de la trompe ont empêchée de passer dans le pharynx et n'empêcheraient pas de s'infecter.

On voit combien notre opinion diffère de l'opinion de Bruns (*in* Heer, thèse Tubingen, 1892), qui ne désinfecte le pharynx et l'oreille que dans le cas de rhinite, de pharyngite, d'otite pré-opératoires. A notre avis, ce sont justement les conditions où l'on n'aurait aucune chance de retirer de ces manœuvres un bénéfice quelconque.

La désinfection des cavités faciales dans les fractures fermées de la base, déjà plus satisfaisante que l'expectative habituelle, ne suffit pas à quelques chirurgiens étrangers. Ils veulent y ajouter *le traitement direct, après large résection pariétale, des lésions intra-craniennes produites par le traumatisme.*

Pour avoir de cette méthode nouvelle une idée précise, nous croyons qu'il est nécessaire de laisser entièrement de côté les cas nombreux où, la fracture de la base coïncidant avec une fracture de la voûte, on n'a vu et

traité que celle-ci et les cas où l'on est intervenu malgré la fracture de la base, sans rien faire contre elle. Seuls réellement intéressants sont les faits où l'on a opéré parce qu'il y avait une fracture de la base, soit pour la désinfecter directement, soit pour enlever les caillots extra ou intraduraux.

Pour l'*étage antérieur* du plancher, notons le fait récent de Hetcher (1892) qui, dans un cas de fracture du frontal avec paralysie de la troisième paire, appliqua une couronne de trépan de 1 pouce de diamètre au-dessus du rebord de l'orbite et en-

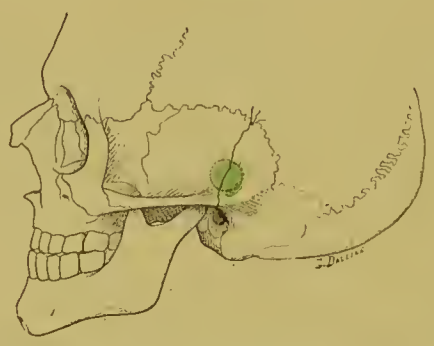

Fig. 394. — Trépanation dans un cas de fracture de l'étage moyen de la base (d'après Warren).

leva un petit caillot extradural siégeant sur la voûte orbitaire.

Pour la *région basale de l'occipital,* le fait ancien et singulièrement hardi pour l'époque (1817) de Hutchinson mérite, entre quelques autres, d'être distingué. « Une incision en ⊥ fut faite à travers le trapèze et le complexus, et conduisit sur le trait de fracture. Une petite pièce osseuse était enfoncée du côté de la cavité cranienne et impossible à extraire par les moyens ordinaires, sans doute parce qu'elle était plus étendue au niveau de la table interne que de l'externe. Le lambeau périostéo-cutané droit fut décollé, de manière à permettre l'application d'une très petite couronne de trépan entre les lignes courbes supérieure et inférieure. Alors se produisit un

incident tout à fait imprévu : la dure-mère saillit par l'orifice au delà du niveau de la surface externe de l'os, de manière à empêcher complètement le soulèvement de la pièce osseuse déprimée et la régularisation de l'orifice. Cette saillie était évidemment due à un épanchement liquide en dedans de la

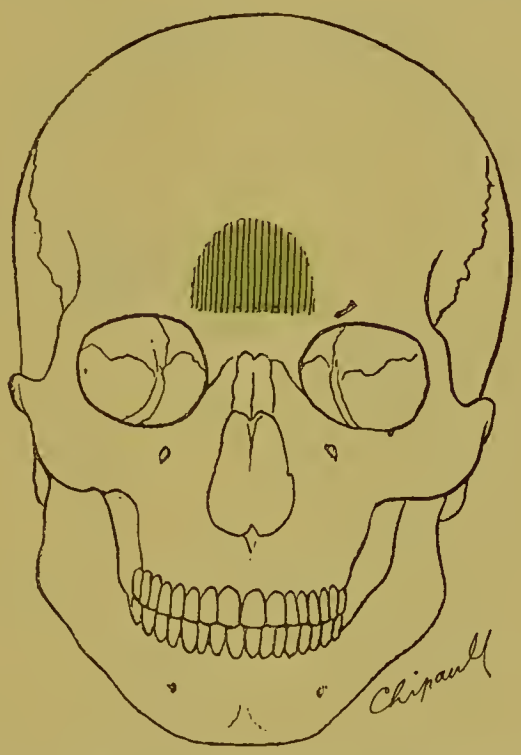

Fig. 395. — Siège et forme de la trépanation dans un cas de fracture de la partie médiane de l'étage antérieur.

dure-mère ; on s'en tint cependant là pour ce jour. Le lendemain, comme la saillie était la même, je la ponctionnai avec un scalpel à pointe bien tranchante : il s'écoula à peu près une demi-once de liquide séro-sanguinolent. Un bistouri boutonné, introduit dans l'orifice dural, l'agrandit en pénétrant au delà du trou de trépanation entre les bords du trait de fracture. Quelques instants après cette manœuvre, le patient fit un effort

pour débarrasser sa tête des mains de l'aide qui la maintenait de chaque côté, et, sous l'influence de la pression qui s'opposa à ce mouvement, les bords du trait de fracture, qui venait d'admettre la pointe d'un bistouri, se rapprochèrent presque au contact, pour s'écarter à nouveau dès que la pression

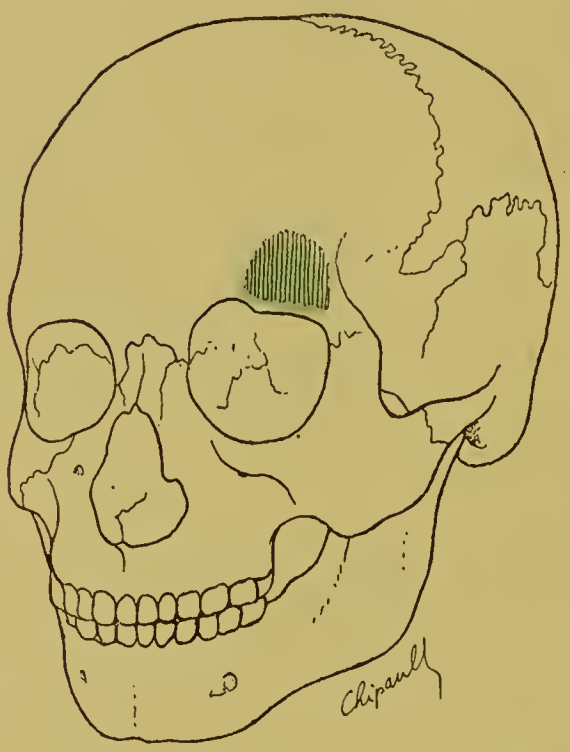

Fig. 396. — Siège et forme de la trépanation dans un cas de fracture de la partie antérieure de la voûte orbitaire.

cessa, ce qui prouva sans conteste que la fracture s'étendait jusqu'au trou occipital. » La guérison du malade suivit la tentative hardie d'Hutchinson.

Les fractures de l'étage moyen ont été, plus souvent que celles des régions antérieure ou postérieure du plancher, attaquées volontairement par les chirurgiens.

Pilcher en 1890, trois jours après une fracture du temporal,

alors que commençaient à évoluer les accidents septiques, rabattit au-dessus de l'oreille un lambeau de parties molles et trouva le trait de fracture. Il fit à son niveau une couronne de trépan qui lui permit de constater la dilacération de la dure-mère et de la base du cerveau, en même temps que la présence, sur toute l'étendue de l'étage moyen, en dehors de la dure-

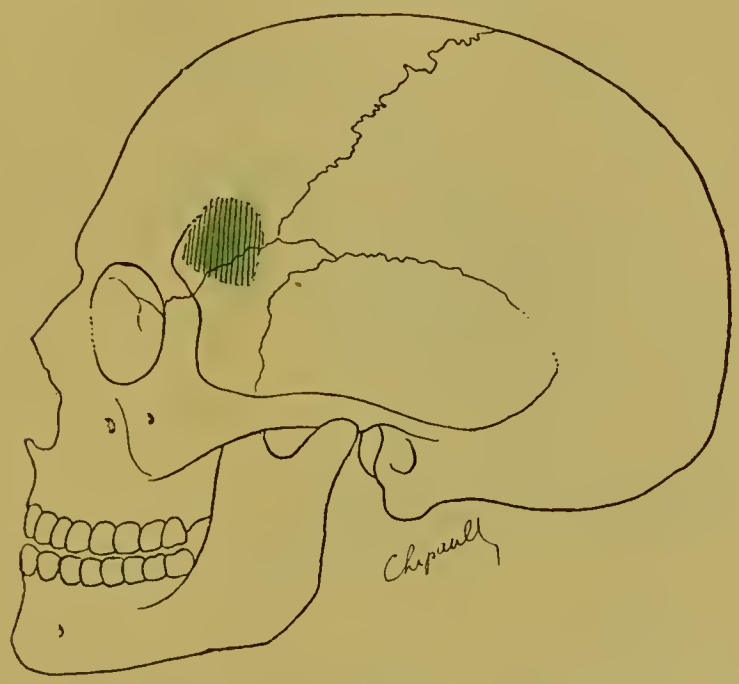

Fig. 397. — Siège et forme de la trépanation dans un cas de fracture de la partie postérieure de la voûte orbitaire.

mère, de caillots qu'il évacua. Une désinfection et un drainage soignés n'empêchèrent pas la mort rapide, par méningite, du malade opéré trop tard.

L'opération fut trop tardive aussi dans un cas de Walker (1890). Il attendit trois jours et son blessé était déjà dans le coma, avec des pupilles réagissant à peine à la lumière. « Deux couronnes de 1 centimètre 1/2 furent enlevées au-dessus et en avant du méat auditif gauche ; la dure-mère qui bombait violemment, fut ponctionnée et un jet de liquide jaillit à plu-

sieurs pieds. L'incision fut agrandie, des caillots, des débris de tissu cérébral enlevés, la cavité drainée et les plus grandes précautions antiseptiques prises. » La méningite pré-opératoire ne put être enrayée. Elle fut prévenue, dans un autre cas du même chirurgien, par une intervention analogue, mais plus

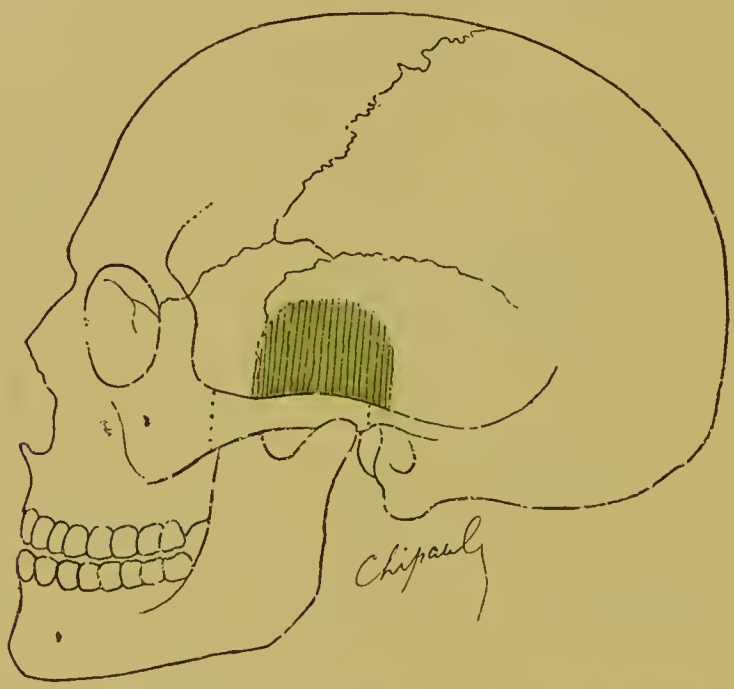

Fig. 398. — Siège et forme de la trépanation dans un cas de fracture de l'étage moyen.

précoce, suivie jusqu'à guérison de la désinfection du foyer cérébral traumatique.

La guérison suivit également l'intervention faite par Collins Warren (1891) dans un cas de fracture du temporal gauche, ayant pénétré le conduit auditif, puis suivi le bord antérieur du rocher probablement jusqu'au trou carotidien. « Une couronne de trépan fut placée immédiatement au-dessus du méat auditi gauche, et une pièce d'os enlevée, dont le bord inférieur se trouvait presque à niveau avec le plancher de l'étage moyen. La dure-mère était déchirée et le doigt alla reconnaître une

fracture passant en avant du rocher et une lésion du lobe temporal. On enleva une petite quantité de sang coagulé et on lia sans difficulté une artère qui saignait au niveau de l'orifice osseux. Une nappe de gaze iodoformée fut poussée avec précaution sur le plancher cranien et un drain de catgut insinué jusque dans la perte de substance cérébrale. Pansement

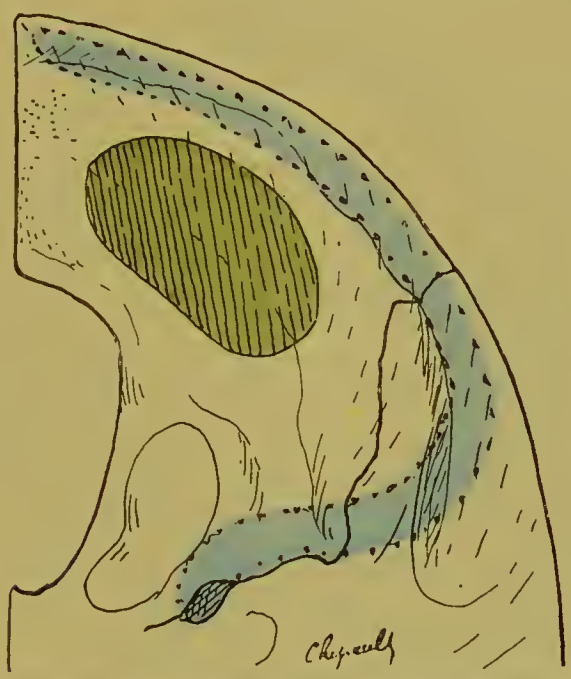

Fig. 399. — Siège et forme de la trépanation dans un cas de fracture de l'occipital.

à la gaze bichlorurée et au coton hydrophile. Un bouchon de gaze iodoformée fut placé dans le conduit auditif, qui, à chaque pansement, fut soigneusement lavé avec une solution de sublimé à 1/5000. Le quatrième jour, le pansement fut changé. Le drain de catgut sorti, la gaze fut retirée et remplacée par une bandelette de gaze iodoformée qui n'allait pas au delà de l'orifice cranien. Toutes les sutures cutanées furent enlevées, sauf une, qui fut supprimée trois jours après. La petite plaie qui restait guérit très rapidement par granulation, sous un pansement couvert. »

Les faits précédents et ceux analogues autorisent, croyons-nous, à comprendre comme suit l'intervention directe dans les fractures de la base :

Quelle que soit la région où l'on opère, incision en ∩, pour la même raison et avec les mêmes détails de technique que nous avons indiqués à propos des fractures de la voûte.

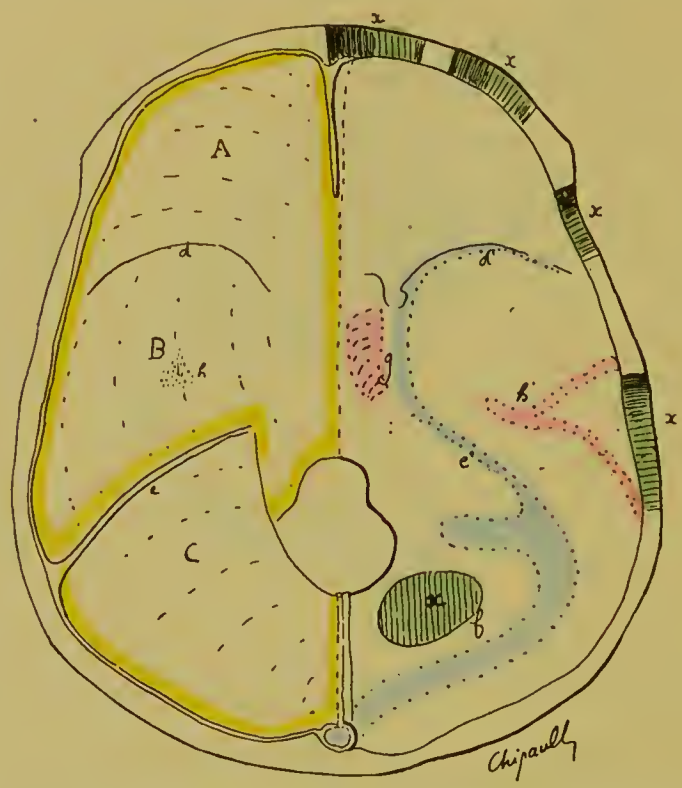

Fig. 400. — Plancher cranien avec zones qu'il est possible d'explorer par les ouvertures des figures précédentes; limitation de ces zones par les sinus et les adhérences de la dure-mère.

Puis, lors de fracture de l'étage antérieur, ouvrir le crâne soit au-dessus de la glabelle, ce qui mène sur la lame criblée de l'ethmoïde et la partie médiane de l'étage; soit au-dessus du rebord orbitaire, sans le détruire, ce qui conduit directement sur la voûte de l'orbite; soit à 1 centimètre au-dessus et 1 centimètre en arrière de l'angle orbito-temporal, ce qui

conduit encore sur cette voûte, mais plus en arrière, au niveau de la petite aile du sphénoïde. Lors de fracture de la fosse moyenne, ouvrir à 1 centimètre au-dessus et 2 centimètres en avant du méat, en désinsérant ou réclinant au besoin le muscle temporal, et même en sectionnant, à ses extrémités, l'arcade zygomatique pour permettre l'abaisse-

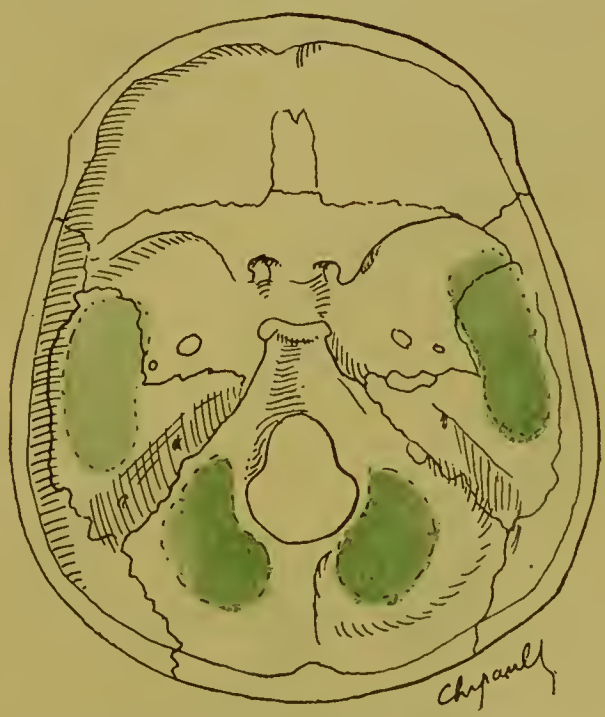

Fig. 401. — Les parties temporales et occipitales du crâne qu'il faut attaquer, pour pénétrer jusqu'aux fractures du plancher, sont les parties les plus minces de cette paroi.

ment plus complet du lambeau de parties molles et se donner plus de jour. Lors de fracture de l'occipital, ouvrir de préférence sur le milieu de la ligne qui va du sommet de la mastoïde à l'inion, ou, si c'est nécessaire, plus bas et plus avant jusqu'au rebord du trou occipital et jusqu'à la ligne transversale joignant le bord postérieur des condyles occipitaux au bord postérieur de la mastoïde; on se rappellera qu'en

avant de cette ligne se trouve une zone inabordable, la zone carotido-jugulaire.

La résection cranienne sera commencée au ciseau et au maillet, puis agrandie à la pince emporte-pièce. On manœuvrera avec beaucoup de précautions, en n'oubliant pas qu'on agit sur les parties les plus minces de la paroi cranienne, réduite souvent, au niveau des fosses cérébelleuses ou de la région temporale, à l'épaisseur d'une feuille de papier.

Fig. 402. — Écarteur de l'auteur pour faciliter l'exploration de la fosse cérébrale moyenne.

Ciseau et pince sont, du reste, bien supérieurs en ces points au trépan, difficile à appliquer, ne pouvant souvent pas sectionner la moitié inféro-interne de la rondelle au niveau des régions occipitale et zygomatique, exigeant sur les sinus frontaux l'application de deux couronnes de diamètre différent, la première pour leur paroi antérieure, la seconde pour la postérieure et de diamètre nécessairement très petit.

L'ouverture cranienne doit être grande : elle doit permettre d'explorer, suivant les cas, la fosse antérieure jusqu'au rebord des petites ailes du sphénoïde, ou la fosse moyenne jusqu'à la fente sphénoïdale en avant, jusqu'à la crête du rocher en

arrière, jusqu'à la carotide en dedans, ou enfin la fosse postérieure jusqu'au sinus latéral et aux rebords du trou occipital. Il est, du reste, difficile de passer d'une de ces aires chirurgicales à l'autre, limitées qu'elles sont par des adhérences dure-mériennes très solides et par des sinus plus ou moins volumineux.

Sur la voûte orbitaire, dans les fosses cérébelleuses, la dure-mère se laisse décoller sans peine. A l'étage moyen, elle adhère davantage, surtout au niveau du trou sphéno-épineux. On pourra cependant sans effort la détacher et la soulever à l'aide d'un large écarteur. Pour faciliter cette manœuvre, nous avons fait construire par M. Collin un écarteur spécial de forme correspondante à celle de l'étage moyen du plancher. Cet écarteur ne comprime point le cerveau, forme réflecteur par sa face inférieure et permet de voir clair au fond de la plaie opératoire.

Sauf, bien entendu, dans les cas où, la dure-mère étant déchirée, les espaces extra et intra-duraux communiquent largement entre eux, on doit faire le nettoyage et l'antisepsie de la plaie opératoire en deux temps : un premier temps extradural, avant ouverture de la dure-mère, temps pendant lequel on suit le trait de fracture, enlève les caillots qui le recouvrent et emploie les antiseptiques les plus énergiques pour détruire les agents infectieux qui ont pu déjà envahir le foyer ; un second temps intradural où l'on se servira beaucoup plus prudemment d'antiseptiques faibles, ne lésant pas le tissu cérébral, souvent dénudé et dilacéré.

Le drainage doit être, lui aussi, divisé en drainage intradural et drainage extradural. Le drainage intradural sera discret, fait après fermeture aussi complète que possible de la dure-mère, à l'aide d'un faisceau de catgut, bien préférable à l'os décalcifié et au caoutchouc, beaucoup trop durs, et aux crins de cheval, difficiles à introduire et porteurs de pointes singu-

lièrement offensantes. Le drainage extradural sera fait à la gaze iodoformée ou sublimée, qui, non seulement draineront, mais encore s'opposeront à l'infection du foyer par le trait de fracture. Aussi devra-t-on en recouvrir celui-ci complètement. Au besoin même, on étalera une nappe épaisse et large de gaze sur toute la fosse explorée. « On peut, dit Collins Warren, imaginer des cas où il deviendrait logique de trépaner les deux écailles temporales pour pouvoir drainer complètement l'étage moyen. »

Si, après l'opération, tout se passe bien, le premier pansement sera laissé trois ou quatre jours, puis quotidiennement la gaze sera diminuée jusqu'à guérison complète, et c'est alors seulement qu'on devra tenter une fermeture ostéoplastique secondaire de l'orifice cranien, par lequel tend à se faire, s'il est très large et la dure-mère détruite à son niveau, un véritable prolapsus cérébral.

Il va, du reste, de soi qu'avant et pendant tout le cours du traitement opératoire que nous venons de décrire l'antisepsie du naso-pharynx et des cavités auriculaires sera rigoureusement faite : c'est à ce prix seulement qu'on a obtenu et qu'on obtiendra, par l'intervention, quelques heureuses guérisons. Nous n'insistons pas, considérant cette notion comme acquise.

Un certain nombre de fractures « fermées » de l'étage moyen se distinguent de celles que nous avons étudiées jusqu'à présent par *la déchirure du tronc de l'artère méningée moyenne au niveau ou très peu au-dessus du trou sphéno-épineux*. Ces déchirures, contrairement aux déchirures des branches de la même artère qui provoquent des hémorragies presque toujours extradurales, traitables, nous l'avons vu, par une trépanation de la voûte, s'accompagnent, par suite de l'adhérence de la dure-mère aux alentours du trou sphéno-épineux, d'hémorragies diffuses intradurales, ou d'hémorragies à la

fois intra et extradurales. On considère jusqu'ici ces cas comme commandant l'abstention. Nous les croyons, au contraire, parfaitement justiciables d'une ligature de l'artère méningée moyenne, immédiatement au-dessus ou au-dessous du plancher cranien. — Pour la faire au-dessus du plancher, on pratiquera une large résection cranienne temporale, puis on décollera la dure-mère de la fosse moyenne, en se dirigeant directement en dedans vers le trou petit rond. Pas à pas, on la donnera à notre écarteur et, lorsqu'on arrivera au point où l'artère traverse le plancher, on saisira celle-ci à l'aide d'une pince courbe à mors plats, en ayant soin de ne pas pincer en même temps la troisième branche du trijumeau, qui, un peu en avant et en dedans, traverse le trou ovale. — Si l'on ne peut réussir le pincement de l'artère au-dessus du plancher ou si elle est déchirée par une esquille osseuse à l'intérieur de son conduit osseux, on la cherchera en dehors du crâne. Une incision en L, à branche horizontale de 3 centimètres placée un travers de doigt au-dessous du bord inférieur de l'arcade zygomatique et branche verticale de 4 centimètres montant à un bon centimètre en avant de l'oreille, sans léser l'artère temporale superficielle, visible sous la peau, permet de sectionner à la pince coupante l'arcade en deux points, le postérieur étant placé le plus en arrière possible, puis de récliner en bas la partie détachée avec un écarteur, de soulever en haut et en avant le muscle temporal décollé de sa fosse. L'écarteur inférieur, plus profondément enfoncé, saisit alors et attire fortement en bas le muscle ptérygoïdien externe. Au fond du puits profond ainsi créé, dans sa partie postérieure, en arrière du bord postérieur du ptérygoïdien interne en rasant la base du crâne, en dedans de l'articulation temporo-maxillaire et en arrière de la troisième branche du trijumeau, on trouve péniblement l'artère.

Ce procédé, très difficile à pratiquer sur le cadavre, à cause

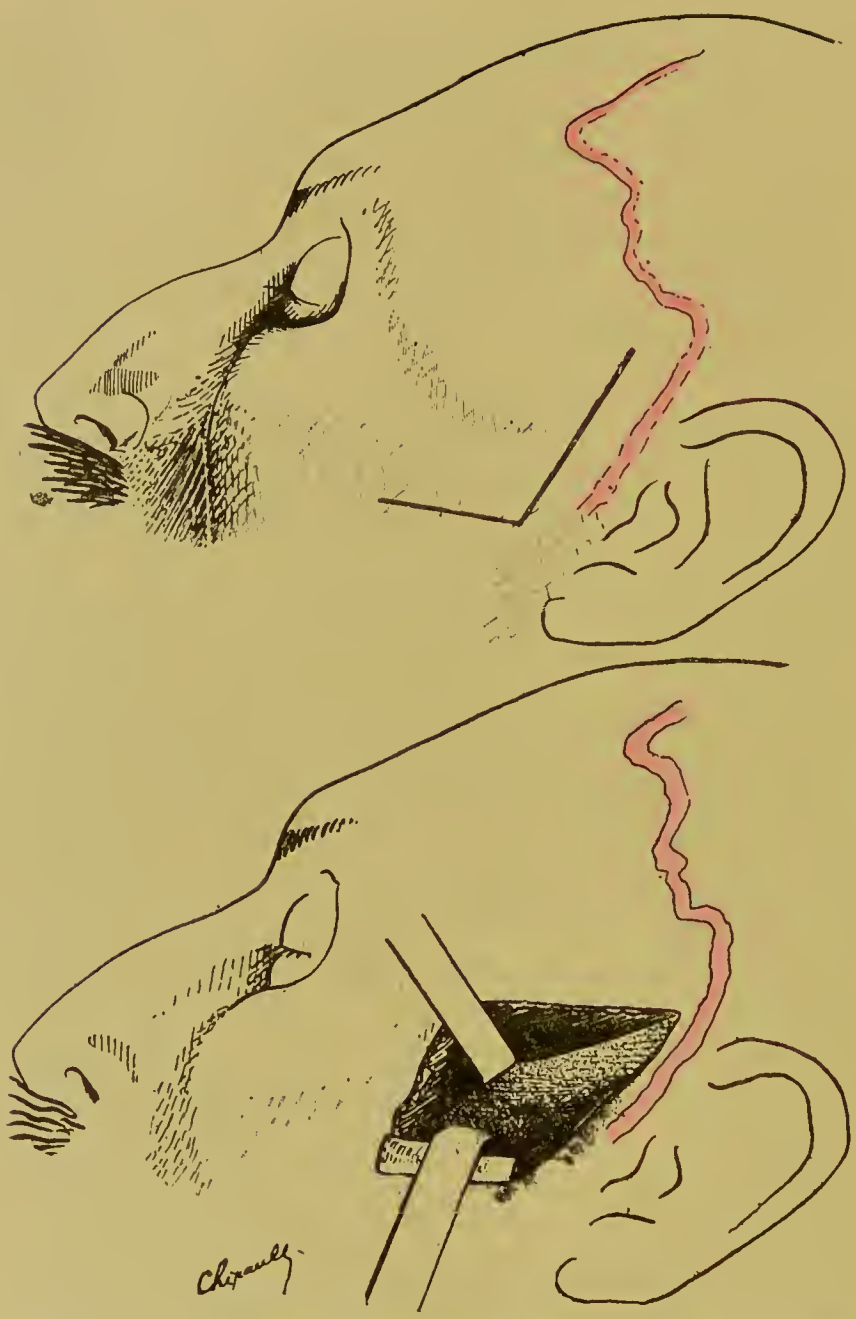

Fig. 403 et 404. — Ligature de l'artère méningée moyenne au-dessous du plancher cranien. Tracé de l'incision. Réclinaison en haut du muscle temporal, en bas de l'arcade zygomatique sectionnée et du muscle ptérygoïdien externe. Désormais, le chirurgien va travailler profondément dans la partie postérieure de sa plaie, en rasant le long de la racine transverse de l'arcade le plancher cranien que l'on voit sur la figure.

de la profondeur de la plaie, devient beaucoup plus simple dans le cas où une résection cranienne temporale préalable, au besoin prolongée sur la base du crâne en avant de la racine transverse de l'arcade zygomatique à l'aide de la pince emporte-pièce, diminue cette profondeur.

Du reste, si l'on craignait de ne pouvoir le mener à bien, on

Fig. 405. — Drainage de la fosse antérieure par le nez (d'après Allis).

devrait non pas abandonner le malade, mais faire la ligature de la carotide externe, moins délicate et donnant, au point de vue de l'hémostase, un résultat à peu près analogue.

B. FRACTURES DE LA BASE OUVERTES AU DEHORS. — Contrairement au traitement actif des fractures fermées de la base, le traitement de ses fractures ouvertes est généralement admis. Aussi en parlerons-nous bien plus brièvement.

S'agit-il d'une FRACTURE OUVERTE SANS CORPS ÉTRANGER, le drainage des fosses antérieure, moyenne ou postérieure se fera comme nous l'avons indiqué tout à l'heure.

Notons toutefois qu'Allis (1890) a drainé par le nez une fracture compliquée de la région frontale. « Après ablation d'esquilles, dit-il, je constatai que la fracture s'étendait jusqu'à la lame criblée. Avec un ciseau étroit, je forai cet os par la narine droite, en garantissant les organes intra-craniens avec mon petit doigt introduit par la plaie ; puis je glissai par la narine deux tubes de caoutchouc, l'un qui vint ressortir par

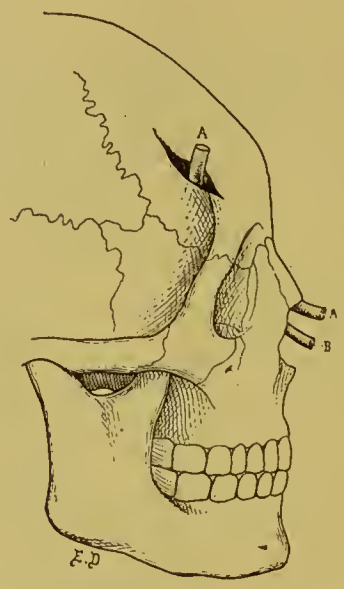

Fig. 406. — Dimensions et siège exact des drains dans le cas précédent.

l'orifice frontal, l'autre qui fut arrêté au niveau de la lame cribriforme ; un courant d'eau distillée bouillie tiède nettoya largement le champ opératoire ; je n'employai point de sublimé, parce que le liquide passait dans le pharynx et était involontairement dégluti. » Le malade guérit.

Lorsque LA FRACTURE DE LA BASE S'ACCOMPAGNE DE LA PRÉSENCE D'UN CORPS ÉTRANGER fixé dans l'orifice osseux, ou pénétré dans le crâne, la technique nécessaire à suivre pour l'enlever et traiter la plaie est probablement différente.

Au niveau des *sinus frontaux*, le corps étranger peut être

mobile dans la cavité sinusale. L'ouverture de celle-ci au-dessus de la glabelle permettra de l'extraire sans peine. On n'hésitera pas non plus, si le corps étranger est fixé dans la paroi postérieure du sinus, à l'enlever, après avoir soigneusement et longuement désinfecté la cavité pneumatique, fréquemment alors atteinte d'empyème.

Les fractures de la *voûte orbitaire* avec corps étrangers, fractures qui autrefois entraînaient à peu près constamment la mort, soit par infection, soit par hémorragie, doivent aujourd'hui souvent guérir par une intervention immédiate. Deux observations récentes de MM. Walther et Poirier vont nous en montrer la technique et les difficultés.

Dans le cas de Walther, « le corps étranger (une extrémité de parapluie) était enfoncé dans l'angle interne de l'orbite gauche, si profondément que la cupule en corne enserrant l'extrémité de l'étoffe était au niveau de la paupière. Sous chloroforme, le chirurgien saisit cette cupule avec un davier, et, par des tractions et des mouvements de latéralité, finit par la détacher ; puis il mobilisa doucement, mais en tirant fortement la tige de bois. Un aide tenait la carotide primitive sous le doigt, prêt à comprimer. Au bout de deux minutes environ, le fragment de bois fut extrait. Immédiatement, un flot de sang noir sortit par l'orifice. Le doigt, enfoncé dans un trou creusé aux dépens des parois supéro-internes de l'orbite, l'arrêta; il ne pouvait, du reste, aller jusqu'à l'extrémité du trajet. La carotide étant comprimée, le doigt fut retiré, puis des catguts, préparés comme pour une perforation des sinus, enfoncés avec une pince à sa place. Un rouleau logé au delà de la perforation osseuse suffit et l'hémorragie s'arrêta. Alors, quelques esquilles osseuses furent enlevées, la portion intra-orbitaire du trajet soigneusement désinfectée et le globe de l'œil, qui paraissait sain, remis en place ». Le drainage dut donc se borner à l'introduction d'une mèche

de gaze iodoformée dans le trajet intra-orbitaire de la plaie, et c'est là évidemment la cause des accidents septiques qui emportèrent le malade.

La destruction du globe de l'œil permit, dans le cas à peu près analogue de M. Poirier, un drainage plus complet. L'opérateur procéda, du reste, assez différemment : un lambeau en fer à cheval de 4 centimètres de rayon fut disséqué au-dessus du sourcil gauche et rabattu sur la face, puis une pièce un peu moins grande du frontal réséquée à la gouge et au maillet. La dure-mère, très tendue, donna issue à une certaine quantité de liquide céphalo rachidien. Soulevant alors le lobe frontal, M. Poirier put reconnaître, à l'aide du doigt, la présence d'esquilles osseuses fichées dans le cerveau et en retirer cinq. L'ouverture faite par le parapluie dans la voûte orbitaire avait environ 5 centimètres de long ; elle était ovale et son extrémité confinait à l'arête de la petite aile du sphénoïde. Ni la carotide, ni le sinus n'étaient atteints. Après énucléation de l'œil, puis lavage général à l'eau boriquée, un grand drain fut passé de l'orifice de trépanation à l'angle interne de l'œil, en passant par la perforation de la voûte orbitaire. La plaie frontale fut suturée, en laissant seulement le passage de l'extrémité supérieure du drain, et un pansement antiseptique fut appliqué. Malgré l'ablation beaucoup trop précoce du drain (le lendemain de l'opération) le malade finit par guérir. Il succomba plus tard à un abcès cérébral, qu'aurait très probablement évité un drainage plus satisfaisant.

En somme, drainage large et prolongé, après ablation du corps étranger et arrêt de l'hémorragie caverneuse, carotidienne ou ophtalmique par tamponnement, pincement ou ligatures, telle doit être la conduite du chirurgien dans les cas de ce genre, et, pour la mener à bien, il ne reculera pas devant les tentatives les plus larges. Secondairement, du reste, les

lésions vasculaires peuvent entraîner des anévrysmes ophtalmiques ou carotido-caverneux, qu'on devra traiter par les moyens directs ou indirects que le professeur Le Fort a étudiés dans un récent article de la *Revue de Chirurgie* et dont l'analyse sortirait de notre sujet.

Le traitement des fractures avec corps étranger de la *région mastoïdo-pétreuse* est, à l'égal des fractures de même ordre que nous venons d'étudier à la voûte orbitaire. souvent bien délicat et fait pour exercer l'habileté et la patience de l'opérateur. Presque toujours, le corps étranger est une balle ; aussi souvent l'appareil de Trouvé permet-il de s'assurer, avant d'intervenir, du siège qu'elle occupe. « Avec cet appareil, dit M. Berger, il n'y a guère d'erreur possible ; à peine les deux pointes que porte le stylet ont-elles rencontré le corps métallique que la sonnerie de l'avertisseur indique, de la manière la plus indubitable, que c'est bien sur la balle et non sur un fragment osseux que le stylet est parvenu ; et, en déterminant rigoureusement la direction qu'avait le stylet au moment où la sonnerie s'est fait entendre et la longueur de l'instrument qui était engagée, on peut savoir, à 1 millimètre près, quelle est la situation de la balle. »

Lorsque la balle est restée dans les parties superficielles de la mastoïde, c'est une trépanation ordinaire de cette apophyse que l'on fait, mais avec des chances beaucoup plus grandes de léser le sinus latéral, ce qui advint à M. Terrier, qui, par un tamponnement énergique, arrêta l'hémorragie et guérit sa malade.

Lorsque la balle est plus profondément enclavée dans le rocher, dont elle a parfois même fait sauter une des parois craniennes, il faut plus de jour, et l'on suivra la marche indiquée par Binaud dans son récent et intéressant travail sur les blessures de l'oreille par armes à feu. « Le meilleur moyen m'a paru, dit-il, de détacher le pavillon de l'oreille dans sa demi-circonférence

supérieure et de le rabattre. La section se fait presque à l'union du cartilage de la conque avec le conduit auditif osseux. Mais la voie ainsi créée n'est, le plus souvent, pas suffisante encore pour aborder aisément le projectile. Il faut inciser en arrière le conduit auditif et attaquer avec le ciseau le bord antérieur de l'apophyse mastoïde ; on pourrait peut-être, si cela semblait donner plus de facilité, faire ce débridement en avant et réséquer avec des pinces coupantes une partie de la lame tympanique ; mais cela paraît moins commode et moins sûr. Le reste de l'opération se conçoit aisément ; avec le stylet de M. Trouvé, on détermine à nouveau la situation de la balle, puis on guide sur lui les instruments, leviers, élévateurs, pince, tire-balles, qui doivent la mobiliser et l'extraire ; il peut même arriver qu'il faille détruire le corps étranger sur place en l'évidant avec des curettes. Quand il ne reste plus rien du corps étranger et des esquilles qu'il est possible d'extraire, le pavillon de l'oreille est remis en place et fixé par une double suture, dont l'une, profonde au catgut, comprend les cartilages, dont l'autre, superficielle, affronte la peau. »

Deux dangers sont à éviter pendant cette opération : la blessure du nerf facial, la blessure des gros vaisseaux.

La blessure du nerf facial peut être quelquefois évitée avec l'explorateur électrique. « Chaque fois, dit M. Kirmisson, dans son observation, que nous portions l'explorateur en arrière, vers la dernière portion de l'aqueduc de Fallope, le malade présentait des soubresauts de la face qui nous indiquaient que nous étions au voisinage du nerf et qu'il fallait nous reporter plus en avant. »

Le voisinage des gros vaisseaux ne peut être prévu que par la notion exacte du point où l'on se trouve, notion bien difficile à avoir au fond d'une plaie profonde et saignante. Cependant, Wolff put, après extraction de la balle, voir au fond de la plaie la paroi bleuâtre du sinus latéral. Ajoutons que

parfois le déplacement d'un caillot suffit pour provoquer l'hémorragie ; d'autre part, comme dans le cas de Rollin, le tire-fond peut perforer la masse de plomb et déchirer la carotide interne. « Une hémorragie terrible se déclare ; le doigt est enfoncé dans le conduit auditif par lequel le sang s'échappe avec force et comprime vigoureusement ; le sang, ne pouvant s'échapper par la voie naturelle, infiltre la joue, qui gonfle à vue d'œil. La ligature de la carotide primitive, faite à l'instant même, peut seule arrêter le sang. »

Ces dangers sont d'autant plus redoutables que l'opération n'est jamais assimilable à une opération méthodique et que le chirurgien devra savoir modifier la technique que nous avons indiquée suivant les cas et les lésions trouvées.

Il en est de même, somme toute, de toutes les fractures de la base cranienne avec corps étrangers. La seule règle générale est, lorsqu'on se décide à intervenir dans les cas de ce genre, d'avoir présente à l'esprit la disposition anatomique de la région.

Répetons, d'autre part, qu'un temps complémentaire indispensable de ces interventions sera l'antisepsie des cavités faciales ou auriculaires ouvertes par le traumatisme. Plus encore que dans les fractures dites fermées de la base, ce sera l'une des conditions du succès. Parfois même cette désinfection préventive sera tout ce qu'on pourra faire : par exemple, dans les tentatives de suicide par *coup de feu tiré dans la bouche* avec perforation de la voûte pharyngée, où le tamponnement antiseptique et antihémorragique du naso-pharynx sera bien évidemment seul logique.

BIBLIOGRAPHIE

La bibliographie de ce chapitre comprendra : 1° les lésions infectieuses des sinus frontaux, ethmoïdaux, sphénoïdaux; 2° les résections mastoïdo-pétreuses; 3° les abcès intra-craniens d'origine otitique ; 4° les fractures de la base. Des statistiques résumeront ensuite : 1° les interventions pour phlébite du sinus latéral; 2° les interventions pour tumeurs de la base du crâne.

1° Interventions pour lésions infectieuses des sinus frontaux, ethmoïdaux, sphénoïdaux. — Alezais, Note sur le mode de communication du sinus frontal avec le méat moyen (*Comptes rendus de la Soc. biol.*, 1891, 9e s., t. III, p. 702-705). — Bérard, Maladies des sinus frontaux (*Dict. de méd.*, 2e éd. ; Paris, 1844, t. XXVIII, p. 372-380). — Berger (Albert) and Tyrman, Caries und Necrose des Keilbeinkœrpers (*Wien. med. Bl.*, 1886, t. IX, p. 330-333). — Berger, *Funf Fœlle von Erweiterung der Stirnhœlen dürch Flüssigkeitansammlung;* Kiel, 1887. — *Ibid.*, *La chirurgie du sinus sphénoïdal.* Th. Paris, 1890. — Berthon, *Sur les abcès et les hydropisies des sinus frontaux.* Th. Paris, 1880. — Bousquet, Abcès développé dans le sinus frontal du côté droit ; collection purulente dans le lobe temporal du même côté ; trépanation ; mort (*Progrès médical*, 1877, t. V, p. 972). — Cholewa, Ueber Pyoctanin in Eiterung des Sinus frontalis (*Therap. Monatschr.*, 1891, p. 189). — Ueber die Sondirbarkeit der Stirnhœhlen (*Monatschr. f. Ohren.* ; Berl. 1892, t. XXVI, p. 221-241). — Cozzolino, Les instruments et la technique chirurgicale employés dans les affections des sinus du nez (frontaux, maxillaires, ethmoïdaux, sphénoïdaux et ethmoïdo-lacrymaux) (*Ann. des maladies de l'oreille et du larynx*, 1891, t. XVII, p. 761-786). — Coppez, Des maladies du sinus frontal (*J. méd. et chir.*; Bruxelles, 1892, t. XCIV, p. 129-132). — Delasiauve, Cas rare d'hystéro-épilepsie ; larves dans les sinus frontaux; destruction de ces larves, suivie de guérison (*Gaz. hebd. méd.*, 1855, t. II, p. 705). — Dercheu, *Étude sur l'empyème des sinus frontaux.* Th. Paris, 1892. — Dezeimeris, Observations sur les maladies des sinus frontaux (*Expérience*, 1838, t. I, p. 567 ; 1839, t. IV, p. 401). — Dœrner *in* Siebold's, *Sammlüng seltner und auserlesener chirurgischer Beobachtungen*, 1805, t. I, p. 138-143. — Eliasson, Empyem i sinus frontalis; uppmesling af sinus; helsa (*Hygiea;* Stockholm, 1889, t. LI, p. 285). — Erichsen, Necrosis of the body of the sphenoïd bone, removal of the whole body trough the mouth; recovery (*Med. Times and Gazette*, 1873, t. I, p. 7). — Foucart, Hystéro-épilepsie

causée par la présence de larves vivantes dans les sinus frontaux d'un enfant; manie consécutive; guérison (*France médicale*, 1856, t. III, p. 267). — Gayet, Leçon sur un kyste des cellules ethmoïdales antérieures (*Province médicale;* Lyon, 1891, t. V, p. 49-51). — Grunwald, Die Lehre von den Naseneiterungen mit besonderer Rücksicht auf die Erkrankungen des Sieb und Keilbeins und deren chirurgische Behandlung (*München und Leipzig*, 1893). — Guillemain, Étude sur les abcès des sinus frontaux (*Arch. d'op.*, 1891, p. 1 et 129). — Guillemain et Terson, Les complications orbitaires et oculaires des infections des sinus frontal, maxillaire, sphénoïdal (*Gaz. Hôp.*, 1892, p. 381). — Hansberg, Die Sondirung der Nebenhœhlen der Nase (*Monatschr. f. Ohrenh.*, 1890, p. 3). — Heath, The surgery of the nose and accessory cavities (*Brit. M. J.*, 1892, t. II, p. 1222-1282). — Jurasz, Uber die Sondirung der Stirnbeinhœhle (*Berl. klin. Woch.*, 1887, t. XXIV, p. 34-36). — Kaplan, *Le sinus sphénoïdal comme voie d'infection intra-cranienne et orbitaire*. Th. Paris, 1891. — Katzenstein, Ueber Pyoctanin gegen Eiterung des Sinus frontalis (*Therap. Monatschr.*, 1891, p. 484). — Knapp, Mucocele and empyema of the ethmoïdal cells and sphenoïdal sinuses, causing displacement of eyeball; their operation from the orbit (*Archiv. Otol.*, 1893, t. XXII, p. 313-328). — Lanphear, Abscess of frontal sinus (*Times and Register N.-Y.*, 1882, t. XXIV, p. 459). — Lauzet, *Des sinus frontaux et de leur inflammation catarrhale*. Th. Paris, 1875. — Lennox Browne, A case of suppuration of the frontal sinus (*Journal of laryngol.*, 1893, p. 53). — Lichtwitz, De l'empyème latent du sinus frontal, diagnostiqué et traité par la voie naturelle (*Annales des maladies de l'oreille et du larynx*, 1893, p. 133-151). — Mayo Collier, The surgery of the frontal sinuses (*The Journal of laryngology*, 1893, p. 47). — Michel, Die Krankheiten der Nasenhœhle und des Nasenraschenraümes (*I. D. zu Berlin*, 1876). — Moriez, Empyème du sinus frontal, traité par la trépanation et le drainage (*Nice médical*, 1891-92, t. XVI, p. 102-105). — Moure, *Manuel pratique des maladies des fosses nasales, de la cavité naso-pharyngienne et des sinus de la face;* Paris, 1893. — Ollier, Kyste suppuré du sinus ethmoïdal; ostéotomie bilatérale du nez; ablation; guérison (*Lyon médical*, 1889, t. I, p. 344). — Pearson and Broadbent, Case of acute necrosis of the right orbital plate of the frontal bone, giwing use on thrombosis in the frontal, longitudinal and cavernous sinus and in the ophtalmic vein (*Brit. M. J.*, 1883, t. I, p. 514). — Péan, Fistule du sinus frontal (*Gazette des Hôpitaux*, 1881, p. 66). — Pitiot, *Étude sur les abcès des sinus frontaux et leur traitement*. Th. Lyon, 1888. — Quenu, Carie du sphénoïde; extraction des os malades (*Bull. et Mém. Soc. Chirurgie*, 1890, p. 633). — Raymond, Carie du sphénoïde, méningite de la base, trombose des sinus caverneux, exoph-

talmie double rapide (*Bull. Soc. Anat.*, 1885, t. LX, p. 226-228). — Richter, *De morbis sinuum frontalium observationes*. Obs. Chir., fasc. II; Gottingue, 1776, in-8°, p. 44. — Rolland, Dilatation des sinus sphénoïdaux par accumulation et rétention de liquide; obstruction des arrière-fosses nasales comme conséquence (*Revue de laryngologie*, t. IX, 1889, p. 401-405). — Ruault, Sur un cas d'empyème du sinus sphénoïdal (*Arch. de laryngol. et de rhin.*, 1890, t. III, p. 137-149). — Runge, *Diss. med. chir. de Morbis præcipuis sinuum ossis frontis, maxillæ superioris, et quibusdam mandibulæ inferioris;* Rinteln, 1750, in-4°, *in* Halleri, Disp. Chir. Select., t. I, p. 205. — Schatz, Periostitis des Orbitaldaches nach Empyeme des Sinus frontalis (*Corr. Bl. d. allg. Ærzt. Ver. Tübingen*, 1890, t. XIX, p. 237-241). — Scheh, Die Krankheiten der Nebenhœhlen der Nase und ihre Behandlung (*I. D. München*, 1883). —Schindler, Abcès du cerveau, suite d'inflammation du sinus frontal gauche d'origine infectieuse grippale (*Arch. med. et pharm. milit.*, 1892, t. XX, p. 241-243). — Schœffer, *Chirurgische Erfahrungen in der Rhinologie und Laryngologie;* Wiesbaden, 1885. — *Ibid.*, Zur Diagnose und Therapie der Erkrankungen der Nebenhœlen der Nase, mit Ausnahme des Sinus maxillaris (*Deutsche med. Woch.*, 1890, p. 221). — Scholz, Caries des Keilbeins; Eitersenkung durch die Fossa spheno-maxillaris; Perforation des Sinus cavernosus. Pyœmie und Meningitis (*Berl. Klin. Woch.*, 1872, t. IX, p. 5-16). — Scott, Notes of a case of empyema of the frontal sinus (*Journ. of laryng.*, 1893, p. 57). — Selenkow, Ein operativ behandelter Fall von syphilitischer Necrose des Ganzen Stirnbeins (*Saint-Petersbourg med. Woch.*, 1887, t. IV, p. 415). — Steinthal, Zur Behandlung der Stirnhœhlen Empyem (*Med. Corr. Bl. d. Würtemb. Ærtz. Ver. Stutt.*, 1891, t. LXI, p. 241-43). — Tolot, Ueber die Enstehung und Ausbildung der Keilbeinhœhlen beim Menschen (*Prag. med. Woch.*, 1883, t. VIII, p. 90-94). — Valude, Présentation d'un malade guéri d'un abcès de la partie supéro-interne de l'orbite, symptomatique d'une suppuration du sinus frontal; remarques à propos du traitement (*Annales des mal. de l'oreille et du larynx*, 1893, p. 60). — Weichselbaum, Abscess of the frontal sinus; operation; cure (*Lancet*, 1870, t. I, p. 694). — Wichert, Ueber den Canalis ethmoïdalis (*I. D. Kœnigberg*, 1891). — Woakes, Further obervations on necrosing ethmoiditis (*Brit. med. Journ.*, 1893, t. I, p. 1216). — Wollf, Das Empyem der Stirnhœhlen (*I. D. zu Bonn*, 1887).

2° Résections mastoïdo-pétreuses. — Agnew, A case of mastoïd cell disease trephined (*Trans. Am. Otol. Soc. New-York*, 1870, p. 67-70). — Allen, *The mastoid operation, including its history, anatomy and patology*. In-16, 118 p. ; Clarke, Cincin, 1892. — Arnemann, *Bemerkungen über die Durchbohrung des Processus mastoideus in gewis-*

sen Fœllen der Taubheit ; Gottingen, 1792. — Azam, Trépanation de l'apophyse mastoïde (*Bordeaux médical*, 1872, I, 163). — Baracz, Ein Fall von Trepanation der Warzenfortsatzes, complicirt mit Erœffnung des Sinus transversus. Heilung (*Wiener med. Woch.*, 1887, p. 87). — Barth, Sperrhaken zum Auseinanderhalten der Weichtheile bei der Erœffnung des Processus mastoideus (*Zeitschr. f. Ohrenh. Weisb.*, 1889-90, t. XX, p. 94). — Baumgart, Ueber die Trepanation des Warzenfortsatzes (*I. D. zu Würtzburg*, 1886). — Bezold, Die Perforation des Warzenfortsatzes vom anatomischen Standpunkte aus (*Monatschr. f. Ohrenh.*, 1873, p. 129). — Bircher, Zur Erœffnung des Warzenfortsatzes (*Corr. Bl. f. Schweizer Ærzte*, 1886, t. XVI, p. 419-454). — Birmingham, Some practical considerations on the anatomy of the mastoïd region, with guides for operating (*Tr. Roy. Ac. med. Ireland*, 1890-1891, t. IX, p. 424). — Black, Perforation of the mastoïd for middle ear disease (*Lancet*, 1829, t. I, p. 688). — Bogroff, Ein neues Verfahren zur Erœffnung des Processus mastoideus (*Monatschr. f. Ohrenh.*, 1879, t. XIII, p. 77). — Brochin, *De la trépanation de l'apophyse mastoïde*. Th. Paris, 1874. — Bronner. Notes on sixty cases of disease of the mastoïd process in which the antrum was opened (*Brit. med. Journ.*, 1893, t. II, p. 569). — Buck, On certain technical details relating to the perforation of the mastoïd process and the after treatment (*New-York Med. Journ.*, 1886, t. XLIV, p. 228, 237). — *Ibid.*, A contribution to the technique of mastoïd operation (*Med. Rec.*, 1892, t. XLII, p. 96). — Ceci, Ascesso mastoideo, trapanazione dell apofisi mastoidea ; guarigione (*Riforma medica*, 1886, t. II, p. 472). — Chaput, *De la résection large du rocher dans le traitement de la carie de cet os.* Br. in-8° ; Paris, 1893. — Cheatle, The mastoïd autrum in Children (*Lancet*, 1892, t. II, p. 1264). — Colles, Case of trephining the mastoïd process (*Dublin Q. Journ. of med. Sciences*, 1870, t. I, p. 32-35). — Cones, Mastoïd measurement (*Boston med. and surg. Journ.*, 1893, t. II, p. 478). — Czvaroc, *Contribution à l'étude de la trépanation de l'apophyse mastoïde, spécialement dans les cas de mastoïdite suppurée.* Th. Lyon, 1893, n° 791. — Delaissement, *De la trépanation de l'apophyse mastoïde.* Th. Paris, 1868. — Dezeimeris, De la perforation de l'apophyse mastoïde dans diverses affections de ses cellules et dans quelques cas de surdité (*Expérience*, 1838, t. I, p. 497-513). — Drugescu, Consideratiuni asupra trepanatiunei apofisei mastoïde (*Spitalul, Bucuresci*, 1891, t. XI, p. 229-249). — Ducasse, *Perforation de l'apophyse mastoïde ; ses indications.* Th. Paris, 1879. — Duplay. De la trépanation de l'apophyse mastoïde (*Arch. gén. méd.*, 1888, p. 599). — Forget, De la trépanation de l'apophyse mastoïde et des lésions morbides qui rendent cette opération nécessaire (*Union méd.*, 1860, t. VI, p. 193-200). — Grüber, Die Spætnaht nach

der kunstlichen Erœffnungtrepanation des Warzenfortsatzes (*Intern. klin. Rundschau. Wien*, 1891, t. V, p. 1217 et 1261). — Guye, Twee gewallen van Bezold'sche Perforatie van het Antrum mastoideum (*Nederl. Tydschr. Amst.*, 1891, 2e r., t. XXVII, t. 2, p. 557-564). — Hansberg. Die Erfolge der Trepanation des Warzenfortsatzes bei akuten und chronischen Ohreiterungen (*Ges. Beitr. a. d. Geb. d. Ch. und Med. d. prakt. Lebens. Wiesb.*, 1893, p. 147-163). — Hartmann, Ueber die Perforation des Warzenfortsatzes (*Arch. f. klin. Chir.*, 1877, t. XXI, p. 335-351). — *Ibid.*, Vierzehn wœhrend des Berichtsjahres 1883 in der Poliklinik vorgenommene Aufmeisselungen des Warzenfortsatzes (*Zeitschr. f. Ohrenh.*, 1884, t. XIII, p. 186-202). — *Ibid.*, Die Anatomische Verhœltnisse, welche bei der kunstlichen Erœffnung des Warzenfortsatzes in Betracht kommen (*Congr. intern. d'otol.*, 1884, t. III, p. 217-226). — Heimann, Einiges zur Warzenfortsatz Erœffnung (*Zeitschr. f. Ohrenh.*, 1890-91, t. XXI, p. 226-288). — Hessler, Casuistiche Beitræge zur Operative Behandlung der Eiterungen im Warzenfortsatz (*Arch. f. Ohrenh.*, 1884, t. XXI, p. 105; 1885, t. XXII, p. 1). — *Ibid.*, Ueber die Acüte Eiterung und Entzündung in den Zellen des Warzenfortsatzes und ihre Heilung durch Aufmeisselung der Zellen ohne Erœffnung des Antrum (*Arch. f. Ohrenh.*, 1889, t. XXVII, S. 185 et 265; t. XXVIII, S. 10). — *Ibid.*, Kann die Erœffnung des Warzenfortsatzes vom œusseren Gehorgang aus alsgleichwerthig mit der sonst üblichen Methode betrachtet werden (*Arch. f. Ohrenh.*, 1890-91, t. XXXI, p. 59-65). — Hoffmann, Ueber das Zurüchbleiben von offenen epithelisirten Knochenhœhlen nach der Trepanation des Warzenfortsatzes (*Deutsche med. Woch.*, 1892, t. XVIII, p. 116). — Jacoby, Zur operative Behandlung der Caries des Schlœfenbeins (*Arch. f. Ohrenh.*, 1884, t. XXI, S. 54). — *Ibid.*, Casuistiche Beitræge zur operativen Behandlung der Caries des Schlœfenbeins (*Arch. f. Ohrenh.*, 1889, t. XXVIII, S. 271; t. XXIX, S. 1). — Jacobson, Bericht über Verhandlungen in der Berliner medicinischen Gesellschaft betreffend die operative Erœffnung des Warzenfortsatzes und die Perlgeschwarelse im Schlœfenbein (*Arch. f. Ohrenh.*, 1889, t. XXVIII, p. 288-296). — Kiesselbach, Ueber die chirurgische Erœffnung des Warzenfortsatzes (*Sitz. d. phys. med. Soc. zu Erlangen*, 1883-84, 16 Hft, p. 144-155). — Knapp, Case of trephining of the mastoïd in acute suppurative otitis media; perfect and unusually rapid recovery (*Tr. Am. Otol. Soc.*, 1879, t. II, p. 350-353). — *Ibid.*, Trephining of mastoïd in a case of otitis media catarrhalis chronica, with an intact membrana tympani; opening in the lateral sinus; recovery by first intention (*Arch. otol. New-York*, 1881, t. X, p. 365-370). — *Ibid.*, On the indications for opening the mastoïd process, based on some recent observations (*Tr. Am. Otol. Soc.*, 1882-86, p. 209-217). — *Ibid.*, Fatal termination after chiseling of the bone in a case of

sclerosing mastoiditis (*Tr. Am. Otol. Soc.*, 1882-86, t. III, p. 676-679). — Kœrner, Die Percussion des Warzenfortsatzes, nebst Mittheilung eines neuen Falles von diabetischer Caries dieses Knochens (*Zeistchr. f. Orhenh.*, 1892, p. 234-245). — *Ibid.*, *Die Otitische Erkrankungen des Hirns, der Hirnhæute und der Blutleiter*; Francfurt, 1894. — Krepuska, Ein bei der operativen Ercœffnung des Warzenfortsatzes vorgekommenen seltenes Verhœltniss : leichzeitige Ercœffnung des Processus condyloideus des Hinterhauptbeines (*Monatschr. f. Ohrenh.*, 1892, t. XXVI, p. 153-157). — Kretschmann, Fall von Ercœffnung des Warzenfortsatzes mit besonders schnellem Verlauf (*Arch. f. Ohrenh.*, 1885-86, t. XXIII, p. 225). — *Ibid.*, Aufmeisselung des Antrum, Eintritt der Communication mit dem Gehœrgorgan 25 Tage nach der Operation (*Ibid.*, p. 229). — *Ibid.*, Nachbehandlung des aufgemeisselten Warzenfortsatzes (*Verh. des X intern. med. Congr.*, 1890, t. IV, p. 11. — Lane, The treatment of suppurative inflammation of the mastoïd process associated with disease of the middle ear (*British, med. Journ.* 1890, t. I, p. 707). — *Ibid.*, Antrectomy as a treatment for chronic purulent otitis media (*Arch. of otol.*, 1892, t. XXI, p. 118-124). — Laurent, De la trépano-ponction de l'antre pétreux chez l'enfant (*Clinique*; Bruxelles, 1892, t. VI, p. 391). — Lucæ und Jacobson, 100 Fœlle von operativer Ercœffnung des Warzenfortzatzes (*Berl. klin. Woch.*, 1886, t. XXIII, p. 625-628). — Mac Ewen, *Pyogenic disease of the brain and Spinal Cord.* In-8°; Glasgow, 1894. — Moldenhauer, Ueber die Künstliche Ercœffnung des Warzenfortsatzes (*Berl. klin. Woch.*, 1882, t. XIX, p. 621). — Naumann, Ueber die operative Ercœffnung des Warzenfortsatzes (*I. D. zu Friburg*, 1891). — Neiling, Ein Beitrag zur Lehre von der Trepanation des Processus mastoideus (*I. D. zu Kiel*, 1878). — Pagenstecher, Zur Anbohrung des Warzenfortsatzes (*Arch. f. klin. Chir.*, 1863, t. IV, p. 523-536). — Panse, Stacke's Operations methode zur Freilegung der Mittelohrrœume wœhrend des ersten Jahres ihrer Anwendung in der Ohrenklinik zu Halle a. S. vom 14 janvier 1891 bis 14 janvier 1892 (*Arch. f. Ohrenh.*, 1892-93, t. XXXIV, p. 248-280). — Parreidt, Fall von Ercœffnung des Proc. mast, mit dem gekrümmten scharfen Meissel (*Arch. f. Ohrenh.*, 1873-74, t. II, p. 93-98). — Pauzat, De l'ostéomyélite du temporal comme complication de l'otite moyenne suppurée (*Annales des maladies de l'oreille et du larynx*, 1893, p. 751-814). — Poirier, *Traité d'anatomie médico-chirurgicale*, 1er fascicule, p. 200. — Politzer, Ueber die Ercœffnung des Warzenfortsatzes bei Otitis media acuta nach Influenza (*Intern. klin. Rundschau*, 1892, t. VI, p. 337-340). — *Ibid.*, Die Ercœffnung des Warzenfortsatzes bei acuten Mittelohrentzündungen nach Influenza (*Wien med. Pressc*, 1892, t. XXXIII, p. 369 et 413). — Pomeroy. Four cases of mastoïd cells disease, cured by Wilde's incision and proper

antiseptic treatment (*Tr. am. ot. Soc.*, 1890, t. IV, p. 560-63). — Poley, Otitis media purulenta; chronic caries of mastoïd, perforation, purulent meningitis (*Arch. of Otology*, 1880, t. IX, p. 43-46). — *Ibid.*, Otitis media purulenta; extensive caries of the temporal bone; perforation of mastoïd; autopsy (*Ibid.*, p. 46-48). — Quenu, Otite externe, carie de l'apophyse mastoïde, trépanation et extirpation d'un séquestre, carie du rocher, méningite tuberculeuse (*Progrès médical*, 1877, t. V, p. 871). — Randall, Remarks on fifty mastoïd operations done in the past four years (*Am. Lancet*, 1892, t. XVII p. 248-51). — Ricard, De l'apophyse mastoïde et de sa trépanation (*Gazette des Hôpitaux*, 1889, p. 205). — Scheppard, Three cases of unintentional opening of the lateral sinus (*Arch. Otology*, 1893, p. 233). — Scherrer, Ueber die Trepanation des Proces. mast. im Gefolge von Ohreiterungen (*I. D. zu Zürich*, 1889). — Schuls, Trepanation am Warzenfortsatze (*Wien med. Woch.*, 1851, t. I, p. 131). — Schultze, Ueber die Mœglichkeit einige für die operative Ercœffnung des Warzenfortsatzes topographisch anatomisch wichtige Verhœltnisse am Schœdel vor der Operation zu erkennen und über den praktischen Werth einer solchen Erkenntniss (*Arch. f. Ohrenh.*, 1889-90, t. XXIX, p. 201-233). — Schwartze, *Handbuch der Ohrenheilkunde*, 1894, t. II, p. 621. — Stacke, Indicationen betreffend die Excision von Hammer und Ambos (*Arch. f. Ohrenh.*, 1891, t. XXXI, S. 213). — *Ibid.*, Weitere Mittheilungen über die operative Freilegung der Mittelohrrœume nach Ablœsung der Ohrmuschel (*Berl. klin. Woch.*, 1892, p. 33). — Treves, *Manual of Operative Surgery*, 1890, t. II, p. 634. — Tröltsch, Ein Fall von Anbohrung des Warzenfortsatzes bei Otitis interna mit Bemerkungen über diese Operation (*Arch. f. path. Anat.*, 1861, t. XXI, p. 295-314). — Turnbull, The mastoïd region and its diseases, with illustrative cases (*Saint-Louis M. and S. J.*, 1880, t. XXX, p. 119-137). — Wanscher, Einige Fœlle von Resection des Warzenfortsatzes mit Bemerkungen über Technik und Indicationen (*Arch. f. Ohrenh.*, 1884, t. XXI, S. 180). — Weitz, Casuistik zur chirurgischen Ercœffnung des Warzenfortzatzes (*I. D. zu Halle*, 1874). — Wheeler, Trephining in mastoid and tympanic disease (*Dublin J. med. Science*, 1884, 3e s., t. LXXVIII, p. 289-291). — Winslow, A new mastoid curette (*Hahnemann Monthly*; Philad., 1881, n. s., t. III, p. 454). — Zaufal, Zur Technik der Trepanation des Processus mastoïdeus nach Küsterschen Grundsœtzen. Bericht über die 10 te Versammlung suddeutscher u. schweizerischer Ohrenærzte zu Nürnberg am 25 Mai 1890 (*Arch. f. Ohrenh.*, 1890, t. XXX, S. 291). — Zoya, Ricerche e considerazioni sull apofisi mastoidea e sue cellule (48 obs.) (*Ann. univ. di med.*; Milano, 1864, t. CLXXXVIII, p. 241-291, 2 pl). — *Ibid.*, Sull apofisi mastoidea e sue cellule (*Ibid.*, 1865, t. CXCII, p. 153). — Zuckerkandl, Zur Anatomie des

Warzenfortsatzes (*Monatschrift f. Ohrenh.*, 1879, t. III, p. 49-54).

3° Abcès cérébraux otitiques traités chirurgicalement. — Ackman, Collection of pus between the skull and dura-mater; trephining; death on the seventh day (*Lancet*, 1878, t. I, p. 420). — Bartlett, Remarks on the diagnosis of abcess on the brain, with special reference to the question of treatment (*Hahneman Monthly*, 1890, t. XXV, p. 814-821). — Bergmann, *Die chirurgische Behandlung der Hirnkrankheiten*. In-8°, 2e éd., 1889, p. 96. — Borelius, Tva fall af hjernabscess (i temporalloben) efter otitis (*Hygiea*, 1893, t. LV, p. 595-601). — Borlée, Trépanation pratiquée pour un abcès du cerveau (*Bull. Ac. roy. med. Belgique;* Bruxelles, 1891, 4e s., t. V, p. 490). — Braun, Die Erfolge der Trepanation bei dem otitischen Hirnabscess (*Arch. f. Ohrenh.*, 1889-90, t. XXIX, p. 161-200). — Bryden, Abcess of the cerebellum; trephining; death (*British med. Journ.*, 1890, t. I, p. 709). — Chipault, Abcès subdural de la région mastoïdienne; trépanation; carie du rocher, abcès du cervelet (*Bull. Soc. Anat.*, 1888, p. 856-862). — Dandois, Un cas d'abcès du cerveau évacué par trépanation (*Revue médicale de Louvain*, 1891, t. X, p. 337-345). — Dean, A case of cerebellar abscess, successfully treated by operation (*Lancet*, 1892, t. II, p. 250-252). — Dehempline, Histoire d'une collection de pus dans la cavité du crâne, guérie par l'opération du trépan (*Journ. méd. chir. et pharm.*, 1860, t. XXXVII, p. 164-171). — Dodge, Abscess of the brain in the mastoïd region; trephining; recovery (*Intern. Journ of surgery*, 1891, t. IV, p. 84). — Eskridge, Abscess of the brain; operation; death on ninth day (*Journ. of nervous and mental diseases*, 1889, p. 329). — Ferrier and Horsley, On treatment of cerebral abscess (*Lancet*, 1888, t. I, p. 473). — Gallandet, Two cases of brain abscess successfully treated by opening the skull and drainage (*Med. Record*, 1892, t. XLI, p. 220). — Greenfield, Remarks on a case of cerebral abcess with otitis, successfully treated by operation (*British med. Journ.*, 1887, t. I, p. 317). — Guldenarm, Huysman en Winkler, Die intracranieale abscessen, na otitis media en caries van en rotsbeen outstaan en door operatieve behandeling genesen (*Nederl. Tydschr. f. Geneesk. Amst.*, 1890, 2e R., t. XXVI, p. 657-664). — Harrison, A case of cerebellar abscess, secondary to ear disease, treated by trephining and drainage of abscess; death (*Lancet*, 1892, t. II, p. 763). — Hatch, Case of cerebral abcess; trephining; death (*Tr. med and phys. Soc. Bombay*, 1887-89, n. s., t. XII, p. 76-81). — *Ibid.*, Acute otitis, cerebral abscess; operation and death (*Lancet*, 1892, t. I, p. 628). — Heiman, On five cases of otitic brain abcess with a short description of otitic brain abscesses in general (*Arch. Otol. New-York*, 1893, t. XXII, p. 33-63). — Hessler, Ueber extradurale abscesse nach otitis (*Arch. f. Ohrenh*, 1892-93, t. XXIII, p. 40-45). — Hopkins, Trephining

for supposed abscess of dura-mater; (*Journ. med. and surgery*, 1855, t. IX, p. 100). — JALLAND, Cerebral abscess secondary to ear disease; trephining; death (*Lancet*, 1892, t. I, p. 527). — JOURDANET, *Contribution à l'étude des abcès du cervelet consécutifs aux otites*. Th. Lyon, 1891, n° 618. — KNAPP, Ein Fall der sogenannten Bezoldschen mastoiditis; Eröffnung des Warzenfortsatzes, Craniotomie; Tod, Section, Abscesse im Temporallapen und im Kleinhirn; Sinus Thrombose der anderen Seite (*Zeitschr. für Ohrenh.*, 1893. t. XXIV, p. 161-172). — *Ibid.*, Otitic brain disease; its varieties, diagnosis, prognosis and treatment illustrated by case from the writer's practice (*Arch. of Otology*, 1893, p. 143). — LANE, Two cases of subdural abscess resulting from disease of the antrum and middle ear (*British med. Journ.*, 1890, t. I, p. 1301). — LEBERT, Ueber Gehirnabscesse (*Archiv. für path. Anat.*, 1856, t. X, p. 78, 352, 426). — LE FORT et LEHMAN, Des abcès encéphaliques consécutifs aux otites suppurées (*Gazette des Hôpitaux*, 1892, t. LXV, p. 337-346). — LLOYD, Trephining for cerebral abscess (*British med. Journ.*, 1889, t. I, p. 894). — LUIDO FERGUSSON, A case of cerebellar abscess unsuccessfully treated by trephining (*Intercolonial medical Congress of Australasia*, 1889, p. 764). — MAAS, Zur Casuistik und Therapie der Gehirnabscesse nach eigenen Erfahrungen (*Berliner klinische Wochenschrift*, 1869, p. 321). — MAC EWEN, Cases of cerebral abscess which had been operated on (*Tr. Glasgow Path. and clin. Soc.*, 1892, t. III, p. 94). — MACKENZIE, Case of intracranial abscess due to ear disease successfully treated by operation (*New-Zealand med. Journ.*, 1889-90, t. III, p. 150-153). — MARTIN (W.). Abscess of the brain with caries of the temporal bone, in which trephining was employed (*Edinburgh med. and surg. Journ.*, 1844, t. LXI, p. 352-354). — MAYO, A contribution to cerebral surgery, cerebral abscess; operation; recovery (*Northwestern Lancet*, 1891, t. XI, p. 59). — MIDDLETON, Case of intracranial suppuration; trephining and evacuation of pus; death; autopsy (*British med. Journ.*, 1890, t. I, p. 891). — MILLIGAN and HARE, Abscess of the cerebellum following chronic otitis media; trephining; death (*British med. Journ.*, 1890, t. I, p. 231). — MORENO Y DE LA TORRE, Absceso cerebral; trepanacion, curacion; recidiva; muerte (*Cron. M. Q. de la Habana*, 1891, t. XVII, p. 11-23). — MORITZ, Grosser Gehirnabscess durch die Trepanation mit glücklichem Erfolge entleert (*Med. Zeitschr.*, 1849, t. XVIII, p. 3). — MORRISON, Trephining for abscess of the brain; evacuation of pus; recovery (*Maryland med. Journ.*, 1892, t. XXVII, p. 863-866). — MURDOCH, A contribution to the surgery of the brain; one case each of subdural cerebral abscess, and of hœmorragic cyst, with hemiplegia; cured by trephining and drainage (*Annals of surgery*, 1890, t. XI, 87-88). — MURRAY, Cerebral abscess, operation; recovery (*British med. Journ.*,

1892, t. I, p. 333). — NASON, Case of cerebral abscess localised by focal symptoms and successfully treated by trephining; intercurrent hœmaturia (*Lancet*, 1891, t. I, p. 1200-1202). — NOYES, Abscess of brain, caries of bones of middle ear, pachymeningitis. A new instrument for perforating mastoid cells (*Med. Record*, 1874, t. IX, p. 19). — PICQUÉ et FÉVRIER, Contribution à l'étude des abcès intracraniens d'origine otitique (*Annales des maladies de l'oreille et du larynx*, 1892, p. 883). — *Ibid.*, Abcès intracranien d'origine otitique (*Bull. et Mém. Soc. Chir.*, 1893, t. XIX, p. 65). — PITT NEWTON, An analysis of fifty seven cases of ear disease (*British med. Journ.*, 1890, t. I, p. 643). — PYE-SMITH, Cerebral abscess secondary to purulent otorrhea, drainage of abscess, thrombosis of lateral sinus, pyœmia; death (*Lancet*, 1892, t. II, p. 1440). — RANSOM and ANDERSON, Cerebral abscess; operation; recovery (*British med. Journ.*, 1892, t. I, p. 863). — ROSE, Ueber Trepanation beim Hirnabcess (*Arch. f. klin. Chir.*, 1881, 2e s., t. XXVII, p. 529-564, 1 pl.). — SŒNGER und SICK, Aphasie durch Gehirnabscess; Trepanation; Heilung (*Deutsche med. Woch.*, 1890, t. XVI, p. 186-188). — STACKE, Ueber intracranielle Eiterungen nach Ohraffectionen (*Corr. Bl. d. allg. Ærz. Ver. v. Tubingen*, 1893, t. XXII, p. 118-128). — STOKER, NUGENT and CARROLL, Abscess in the right temporal lobe which was diagnosticated and operated on and the subject of which is now, more than six months after operation, alive and well (*Dublin Journ. med. Sc.*, 1890, t. XC, p. 487-495). — TERRILLON. Abcès de la surface du cerveau du côté gauche, provoquant une monoplégie brachiale droite avec aphasie et paralysie faciale sans paralysie de l'orbiculaire; trépanation, ponction et ouverture de l'abcès, disparition rapide des accidents, amélioration passagère; mort cinq jours après l'opération. Soc. Chir., 3 juill. 1889 (*Bull. et Mém.*, t. XV. p. 555). — *Ibid.*, Abcès intra-cérébral consécutif à une suppuration de l'oreille; guérison. Soc. Chir., 11 janv. 1893 (*Bull. et Mém.*, p. 57). — TRUCKENBROD, Operativ geheilter Hirnabscess nach otitis media acuta (*Zeitschr. f. Ohrenh.*, 1891-92, t. XXII, p. 212-229). — VERCO and STIRLING, Abscess in the left middle cerebral lobe, evacuation by operation, temporary improvement; death (*Intercolonial medical congress of Australasia*, 1889, p. 280). — VOHSEN, Ueber die Operationsmethode der Otitischen Hirnabscesse. Fall von otitischen Kleinhirnabscess mit Demonstration eines Preparates (*Verh. d. X intern. med. Congress*, 1890, t. IV, p. 128-132). — WEGELER, *Ueber einem Fall von Hirnabscess nach otitis media purulente chronica*, 1892, I. D. zu Bonn. — WEIR, A case of trephining for cerebral abscess in connection with middle ear disease (*British med. Journ.*, 1890, t. II, p. 1296).

4° INTERVENTIONS POUR FRACTURES DE LA BASE. — ALLIS, Drainage in the treatment of injuries and diseases of the cranium (*Annals of*

Surgery, 1890, t. II, p. 40). — Berger, Sur la recherche et l'extraction des balles de revolver logées dans les cavités de l'oreille (*Bull. Soc. Chir.*, 1888, p. 697). — Binaud, Des blessures de l'oreille par armes à eu (*Archives gén. de médecine*, 1893, t. I, p. 451 et 589). — Bower, Penetrating wound of orbit; wound of internal carotid artery; death (*Brit. med. Journ.*, 1879. t. I, p. 547). — Copland, Operation of trepanning as low down on the occipital bone as to expose the integuments of the cerebellum (*Med. and Phil. Comm.*, 1784, t. II, p. 313-315). — Dennis, Fractures of the base of the skull (*Medical Record*, 1889, t. II, p. 566). — Von Fillenbaum, Splitterbruch des Stirnbeines mit Impression des Glastafels; Trepanation; Heilung (*Wien. med. Woch.*, 1879, t. XXIX, p. 716).— Fritz, Fracture de l'orbite, pénétration dans le cerveau d'un tuyau de pipe (*Bull. Soc. Anat.*, 1859, t. XXXIV, p. 325). — Frollier, Fracture du frontal à l'angle externe de l'œil gauche, application du trépan; guérison (*Gazette des Hôpitaux*, 1856, t. XXIX, p. 315). — Gaboriau, Fracture de la paroi supérieure de la voûte orbitaire; méningo-encéphalite; mort (*Gaz. méd. Nantes*, 1884-85, t. III, p. 87). — Goetseel, Fracture de la table externe de l'occipital, enfoncement de la partie osseuse fracturée, tumeur sanguine, complications graves; trépanation; guérison (*Presse méd. belge*, 1879, t. XXXI, p. 75). — Heer Anna, Ueber Schœdebasisbrüche (*Bruns's Beiträge zur Klinischen Chirurgie*, 1892, Bd IX, S. 1). — Heyman, Glückliche Heilung einer Kopferletzung mittelst Trepanation auf dem Sinus frontalis (*Mag. f. d. ges. Heilk. Berl.*, 1831, t. XXXIII, p. 219-224). — Howse, Trephining for pressure symptoms in fractured base (*Guy's Hosp. Rep. London*, 1875, 3e S., t. XX, p. 568). — Hutchinson, A case of fracture of the occipital bone, extending to the great foramen, in which that bone was trephined and the dura-mater of the cerebellum punctured (*Medico Chir. Trans.*, 1817, t. II, p. 105). — Jones, Penetrating wound of the orbit; Bullet lodged in the brain (*Lancet*, 1883, t. I. p. 11). — Klebs, Schœdelbasis trephine (*Corr. Bl. f. Schweiz. Ærzte;* Basel, 1883, t. XIII, p. 502). — Kuster, Zertrümmerung des Orbitaldaches mit Einspiessung von Splittern in die duramater; Heilung (*Med. Chir. Centr. Wien.*, 1892, t. XVII, p. 413). — Le Fort, De l'exophtalmos pulsatile à propos d'une opération de ligature des deux carotides primitives pour exophtalmos pulsatile (*Revue de Chirurgie*, 1890, p. 369-457). — Lowenhardt, Fractur des Stirnbeins und der Basis cranii ohne æusserlich varhrnehmbare Merkmale; Tod bald nach vollbrachter Trepanation (*Med. Zeitung;* Berl., 1838, t. VII, p. 214). — Manouvriez, Coup de queue de billard à l'angle interne de l'œil gauche; fracture de l'ethmoïde et du frontal; mort (*Journ. d'ocul. et de chir.*, 1877, t. III, p. 156). — Maugras, Observation d'un coup d'épée pénétrant dans le crâne par la voûte orbitaire (*Rec.*

périod. Soc. méd. Paris, 1798, t. IV, p. 369-372). — MIDDELDORPH, Ueber Fracturen der vorderen Hirnhœhlenwand (*Breslauerærtz. Zeitschr.*, 1886, t. VIII, p. 260-274). — PAGENSTECHER, Extraction eines fremden Korpers aus der Orbita und Schœdelhœhle nach 17 Jahre langem Verweilen daselbst; Tod (*Klin. Monatschr. f. Augenh. Erlangen*, 1864, t. II, p. 166). — PECK, Compound comminuted fracture of the skull, with Fracture of the base; compression; trephining; recovery (*Med. and Surg. Reporter*, 1869, t. XXI, p. 229-231). — PETER, A musket ball in the frontal sinus; removal after ten years; recovery (*Am. Pract.*, 1870, t. II, p. 332-334). — PIZZAMIGLIO, Storia di un projettile estratto dai seni frontali, dopo di esser rimoato per 29 anni (*Bull. d. Comit. med. Cremonense*, 1888, t. VIII, p. 273-79). — TRÈVES, Fracture of the base, compression; trephining; death (*Med. Press. and Circular.*, 1881, n. s., t. XXXI, p. 520). — WARREN COLLINS, A case of fracture of the temporal bone, with remarks on trephining for fracture of the base of the skull (*Am. Journ. of med. Sc.*, 1890, t. I, p. 439). — WYMAN, Fracture of the base of the skull and their treatment (*Journ. Am. Med. Ass.*, 1890, t. XV, p. 206-209).

STATISTIQUE V

INTERVENTIONS CHIRURGICALES POUR PHLÉBITES ET PYOHÉMIES SINUSALES D'ORIGINE OTITIQUE

Nos d'ordre	INDICATION BIBLIOGRAPHIQUE	AGE SEXE	SYMPTOMES	INTERVENTION	RÉSULTAT THÉRAPEUTIQUE
1	HORSLEY, *in* LANCIAL, *De la thrombose des sinus de la dure-mère*. Th. Paris, 1887.	H.		Ligature de la jugulaire, ligature du sinus en arrière de l'apophyse, ouverture du sinus.	Mort de shock, 16 heures après l'opération; le caillot s'étendait au delà des deux ligatures.
2	SMIEGELOW, Einige seltenere Foelle von Erkrankungen des Mittelohres, die mit endocraniellen Seiten complicirt waren (*Archiv. f. Ohrenheilkunde*, 1888, p. 92 (Obs. II).		Pyohémie otitique.	Trépanation mastoïdienne.	Guérison.
3	ORLOW, Ueber Trepanation des Schläfenbeins bei Thrombose des Sinus transversus (*Deutsche medicinische Wochenschrift*, 1889, p. 193).	F. 27 ans.	Depuis 10 ans, otorrhée gauche; depuis 3 semaines, vives douleurs, empâtement mastoïdien, avec fistule à sa partie supérieure, consécutive à une incision ayant donné beaucoup de pus; état général de plus en plus grave.	Trépanation de la mastoïde, pas de carie, on ne trouve pas l'antre. Enfin, l'ablation d'une lamelle d'os, au moment où l'on allait abandonner l'opération, donne issue à du pus animé de battements. La petite ouverture par laquelle il	Suppuration considérable par la plaie; amélioration considérable de l'état général. La malade quitta l'hôpital avec une fistule mastoïdienne qui fut très longtemps à guérir.

				s'écoule est agrandie à la pince coupante : elle faisait partie de la loge sinusale. Lavage au sublimé et tamponnement à la gaze iodoformée. La malade était si affaiblie que, quoique non chloroformée, elle ne se plaignit pas pendant l'opération.	
4-7	Reinhard und Ludwig, Bericht über die Thœtigkeit der königlichen Universitæts Ohrenklinich zu Halle A. S. vom 1 Januar 1887 bis 31 Mærz 1888 (*Archiv. f. Ohrenheilkunde*, 1889, p. 201 et 281).	I, II, III, IV.		Trépanation mastoïdienne.	Mort. Sinusite.
8-10	Pieper, Pyœmia ex otitide (*I. D. zu Halle*, 1889).	I.	Pyohémie otitique avec frissons.	Trépanation mastoïdienne.	Mort de méningite basilaire.
		II, III.	*Ibid.*	*Ibid.*	Guérison.
11-20	Lane, Arbuthnot. Five cases of disease of the middle ear complicated by suppuration in its Vicinity (*Lancet*, 1889, t. I, p. 997). — *Ibid.* The treatment of suppurative inflammation	I.—H. 10 ans.	Depuis 8 ans et demi, accès de douleurs de l'oreille droite, la dernière 10 jours avant l'opération ; le 18 août 1888, sensibilité superficielle de la mastoïde, obnubilation de l'intelligence, névrite optique.	On trouve les parois de la loge sinusale nécrosées, un abcès extradural entourant le sinus ; ligature de la jugulaire interne ; ouverture du sinus, cureté jusque tout près du pressoir d'Hérophile et lavé.	Guérison.

Nos d'ordre	INDICATION BIBLIOGRAPHIQUE	AGE SEXE	SYMPTOMES	INTERVENTION	RÉSULTAT THÉRAPEUTIQUE
	of the mastoid process associated with disease of the middle ear (*British med. Journ.*, 1890, t. I, p. 707).—*Ibid.* The treatment of pyœmia consequent upon disease of the middle ear and associated with thrombosis of the lateral sinus (*British med. Journ.*, 1890, t. I, p. 1480). — LANE and SCOTT BERNARD. Treatment of a case of pyœmia resulting from disease of the middle ear (*Lancet*, 1893, t. I, p. 138). — LANE, The symptoms and treatment of septic infection of the lateral sinus as illustrated by ten cases (*British med. Journ.*, 1893, p. 561).	II. — H. 7 ans.	Depuis 4 ans, otorrhée avec poussées aiguës. Début de la dernière poussée le 17 décembre 1888; le 23, deux frissons et deux autres le 24. Céphalée et douleurs du côté affecté de névrite optique.	Pus très fétide dans les cellules mastoïdiennes; nécrose étendue du rocher, beaucoup de pus autour du sinus, qui paraît peu altéré. Sa ponction ne donne que du sang.	Frisson. Mort. Petite tache d'endophlébite sinusale, sans thrombose.
		III. — II. 3 ans.	Otorrhée double, plus intense à gauche, datant de 4 semaines. Depuis 3 semaines, paralysie faciale gauche; une semaine avant l'admission, l'écoulement cesse, la mastoïde devient sensible, puis œdème intense; frisson tous les jours. Température: 104°.	Ouverture de l'antre mastoïdien, rempli de pus et mis en large communication avec l'oreille moyenne. Dure-mère épaissie et emflammée; pas de pus. Le 30, frisson; le 31, mise à nu plus étendue de la dure-mère. On trouve une nappe de pus dans la loge sinusale. Les parois du sinus étaient altérées, mais il n'y avait pas apparence de thrombose. Une ponction donne du sang. Frisson le soir et le lendemain. Le 1er juin, ligature de la veine, collapsus; le 2, nouveau frisson, faiblesse extrê-	A partir de ce jour, la température tombe. Guérison.

			me; le 3, la plaie mastoïdienne est ouverte et l'on constate, sans aller plus loin, que le sinus est thrombosé.	
	IV. — H. 7 ans.	Otorrhée droite depuis 4 mois; le 15 novembre, douleurs de tête et d'oreille; vomissements, frissons; le 19, frisson; température: 102°4; le 20, autre frisson.	Petit abcès extradural, la plus petite piqûre du sinus donne du sang; ligature de la jugulaire interne. Le 23 novembre, frisson; ligature du sinus latéral; toujours pas de thrombose.	Frissons tous les jours; le 29, œdème des paupières du côté atteint. Mort le 6 décembre. Thrombose du sinus latéral, étendue par le sinus pétreux supérieur jusqu'au sinus caverneux du même côté et au sinus circulaire.
	V.—F. 19 ans	Depuis de longues années, otorrhée gauche; le 29 mai, vive douleur de l'oreille gauche; température très irrégulière; photophobie. Le 5 juin, frisson; le 11, névrite optique.	Le 11 juin, opération. Pas de pus dans les rares cellules mastoïdiennes; vaste abcès de la loge sinusale et de la région extradurale environnante. Comme il était très difficile de déterminer le siège exact du sinus, on remit à plus tard la suite de l'opération.	Guérison sans qu'on ait eu besoin d'intervenir à nouveau.
	VI. — F. 40 ans.	Depuis 4 ans, otorrhée gauche. Par intervalles, crises de douleurs auriculaires. En avril 1892 survient une de ces crises, avec sensibilité plus vive que d'habitude au niveau de la mastoïde; le 29 mai, aggravation	Dans l'apophyse, quelques petites cellules remplies de pus. Antre volumineux, également malade. Vaste abcès subdural, s'étendant jusqu'à 1 pouce 1/2 au-dessus de la loge sinusale. Dure-mère correspondante	Amélioration immédiate, le tamponnement fut enlevé la 12e heure. Guérison rapide et parfaite.

Nos d'ordre	INDICATION BIBLIOGRAPHIQUE	AGE SEXE	SYMPTOMES	INTERVENTION	RÉSULTAT THÉRAPEUTIQUE
			subite, frisson; le 30, amélioration, photophobie; le 31, nouveau frisson; le 2 juin, 3e frisson.	très enflammée. La paroi osseuse est enlevée jusqu'à ce que les limites du mal soient dépassées; le sinus est mis à nu sur une longueur de 2 pouces. Sa ponction donne du sang. Ligature de la jugulaire et fermeture complète de la plaie. Une nouvelle piqûre du sinus ne donne pas de sang, ce qui montre qu'il est oblitéré du côté du pressoir d'Hérophile. La paroi du sinus fut largement réséquée, un caillot long de 1 pouce 3/4, qui s'étendait jusque dans la jugulaire, en sortit; une curette fut alors introduite et le thrombus qui obliterait le sinus enlevé. Il s'en suivit une hémorragie considérable, arrêtée par un tamponnement à la gaze iodoformée, préparé d'avance.	
		VII. — H.	Depuis plusieurs années, otorrhée, avec poussées	Large abcès extradural, couvrant le sinus et la	État très grave pendant quelques jours, avec

		22 ans.	aiguës douloureuses. Frissons le 4e et le 11e jour ; élévation considérable de température ; douleur mastoïdienne à la percussion ; double névrite optique et photophobie ; rétraction de la nuque.	dure-mère environnante, très ramollis. La ponction du sinus donna une goutte de sang ; il était manifestement thrombosé. Ligature de la jugulaire.	phases de délire et de somnolence ; puis guérison progressive.
		VIII.— H.	Attaques répétées d'otorrhée droite depuis 13 ans. Sept semaines avant l'opération, douleur d'oreille, œdème des paupières du même côté, grandes oscillations de température ; le 10 juillet, frisson.	Le 11, opération ; un petit abcès de 1/8 de pouce de diamètre était en contact avec le sinus et communiquait par une petite traînée purulente avec l'antre ; sinus complètement thrombosé ; ligature de la jugulaire, extraction de la partie proximale, puis de la partie distale du caillot, et arrêt de l'hémorragie profuse par un tamponnement iodoformé.	Guérison.
		IX. — H. 15 ans	Le 10 janvier 1893, otite moyenne ; otorrhée, douleur mastoïdienne, grandes sautes de température.	Le 23, ouverture d'un vaste abcès extradural. recouvrant le sinus et la dure-mère adjacente ; paroi du sinus enflammée. Ligature de la jugulaire, ouverture large du sinus, extraction rapide de caillots n'oblitérant pas complètement sa cavité ; hémorragie arrêtée par un tamponnement iodoformé.	Guérison rapide et complète.

Nos d'ordre	INDICATION BIBLIOGRAPHIQUE	AGE SEXE	SYMPTOMES	INTERVENTION	RÉSULTAT THÉRAPEUTIQUE
		X. — H. 18 ans.	Otorrhée depuis plusieurs années, avec poussées aiguës. Le 11 janvier, céphalée, oscillations de température. Frissons le 18 et les jours suivants; puis ils disparaissent, pour revenir jusqu'au moment de l'opération.	Le 7 février, ouverture d'un large abcès subdural; ligature de la veine; ouverture du sinus, dont on enlève les caillots qui l'avaient oblitéré sur une grande étendue; arrêt de l'hémorragie par un tamponnement de gaze iodoformée.	Guérison ininterrompue et complète.
21-22	Salzer, Zur operativen Behandlung der Sinus thrombose (*Wiener klinische Wochenschrift*, 1890, p. 651).	I. — H. 23 ans.	Depuis 13 ans, otorrhée gauche. Le 14 avril 1889, douleurs d'oreille; le 8 mai, l'otorrhée s'arrête. fièvre intense; le 23, douleurs et œdème sur la mastoïde, vomissements, apathie.	Après incision en C, réclinaison d'un lambeau de parties molles; on voit sourdre du pus d'un petit orifice situé en arrière de la mastoïde; large ouverture mastoïdienne de 3 c. sur 5, mettant à nu le sinus et, aussi bien en avant qu'en arrière de lui, la dure-mère. Après ponction inutile du cervelet et du lobe temporal, le sinus, qui ne battait pas, fut ponctionné, puis une partie de sa paroi excisée, le thrombus dégagé et toute la plaie bourrée de gaze iodoformée, im-	Le lendemain matin, moins d'apathie; température, 37°; les jours suivants, légère parésie faciale droite; mort le 2 mai, sans symptômes particuliers ni élévation notable de la température; pachyméningite externe purulente sur la face postérieure du rocher; même nappe de pus sous la tente du cervelet.

				bibée de sublimé ; quelques sutures cutanées ; shock.	
		II. — H. 10 ans 1/2	Depuis 5 ans, otorrhée droite ; otorrhée gauche depuis 2 mois. Le 19 février 1890, curetage de la caisse gauche, pleine de granulations ; vomissements ; pendant la nuit, trois attaques épileptiformes. Le lendemain, demi-coma. Une insufflation de Politzer chasse du pus de l'oreille ; le malade reconnaît les personnes qui l'entourent. Le 21, anesthésie du côté gauche de la face ; le soir, 39°, 8. Le 22, légère parésie faciale droite ; parole paresseuse ; paraphasie. Le 23, sensibilité rétro-mastoïdienne ; le le soir, frisson.	Incision commençant en arrière de l'artère temporale et suivant la mastoïde de sa base à son sommet. Pendant le cours de l'intervention, on dut y ajouter une seconde incision se dirigeant en haut et en arrière. Ouverture du crâne à la scie sur le temporal, au ciseau sur la mastoïde ; il s'écoule du pus extradural, suspétreux, puis la dure-mère apparaît grisâtre, surtout en arrière, où la résection est prolongée pour mettre à nu le sinus sur une longueur de 3 c. et même une partie de la dure-mère cérébelleuse. La partie de la dure-mère la plus altérée, qui correspond au lobe temporo-sphénoïdal, est réséquée. La pie-mère apparaît saine et la ponction du cerveau ne donne pas de pus. Le sinus, ne battant pas, est ponctionné avec une seringue de Pravaz : sérosité. L'excision de sa	Dès le lendemain, disparition complète de la fièvre ; l'état cérébral s'améliore, pas de douleurs, pansement régulier de la plaie et de l'oreille ; le 11 mars est extrait de la plaie un fragment de tissu nécrosé ; la tendance au prolapsus que présente le cerveau doit toujours être empêchée par un tamponnement ; 16 mars, ablation d'un granulome de la caisse gauche ; cette petite opération doit être répétée à plusieurs reprises ; le tamponnement est remplacé par un drain. A la fin de juillet 1890, l'état général est excellent et la malade se plaint seulement de quelques douleurs lors des pansements.

Nos d'ordre	INDICATION BIBLIOGRAPHIQUE	AGE SEXE	SYMPTOMES	INTERVENTION	RÉSULTAT THÉRAPEUTIQUE
				paroi externe donne issue à une notable quantité de ce même liquide, contenu entre deux thrombus décolorés, situés en aval et en amont. Ils sont extraits autant que possible, la cavité lavée au sublimé et tamponnée à la gaze iodoformée. Ceci fait, l'apophyse, dont les cellules s'étaient vidées de leur pus, fut réséquée de dehors en dedans jusqu'au niveau de la base du crâne et l'antre vidé de masses cholestéatomateuses qui le remplissaient ; tamponnement iodoformé ; sutures partielles de la plaie.	
23-27	BALLANCE (Charles), On the removal of pyœmic thombi from the lateral sinus (*Lancet*, 1890, t. I, p. 1057). — *Ibid.* Thrombosis of the lateral sinus ; Medical Society of	I. — II. 21 ans.	Otorrhée gauche depuis 15 ans ; le 13 mai 1889, douleur dans l'oreille gauche, puis dans la tête ; le 19, frissons et vomissements ; le 24, pâleur, anxiété, douleur frontale, dans la nuque et	Trépanation de la mastoïde avec une couronne de 5/8 de pouce et une petite gouge ; on n'ouvre pas l'antre mastoïdien ; les débris d'os enlevés de la profondeur sont grisâtres, ramollis, d'o-	36 heures après l'opération, la température était redevenue normale et l'appétit bon. Infarctus pulmonaire, empâtement de l'épaule droite et de l'articulation métatarso-phalan-

	London, 27 nov. 1893 (*British med. J.*, 1893, II, 1273).		en remuant la tête ; rien du côté de la mastoïde ; température 104°F., pas de névrite optique ; lavages antiseptiques du conduit auditif ; le 28, curetage de la caisse, sans résultat ; léger empâtement et sensibilité à la partie supérieure de la jugulaire gauche et sur la mastoïde correspondante.	deur fétide, et, lorsque la loge sinusale est ouverte, il s'échappe du pus d'une extraordinaire fétidité et des gaz ; on découvrit 1 pouce de longueur du sinus affaissé, qui, après ouverture, fut trouvé contenir un caillot infect ; lavage de la cavité extradurale au bichlorure à 1/2000 ; une sonde conduite vers la face postérieure du rocher ramène une nouvelle quantité de pus et de gaz ; lavage et curetage du sinus faits avec le plus grand soin. Section de la jugulaire entre deux ligatures, au-dessus de l'omo-hyoïdien.	gienne du gros orteil. Le 7, la pression sur le cou faisant sortir une grande quantité de pus par l'orifice sinusal, la veine est ouverte au-dessous de la parotide ; un lavage fait dans les deux sens ramène des débris septiques en grande quantité. Le 17, incision d'un vaste abcès de la fesse droite ; par l'ouverture mastoïdienne, 1 pouce 3/4 des parois du sinus est enlevé, du côté distal. Quand le sinus et la veine étaient irrigués, le malade disait qu'il sentait l'eau couler dans son cou. 2 mois après l'opération, il quitte l'hôpital, guéri.
		II. — F. 18 ans.	Otorrhée droite depuis l'enfance ; le 15 août 1889, en même temps que l'écoulement diminuait, fièvre, douleurs dans la tête et le cou, frissons, vomissements, délire la nuit ; à l'admission, le 29, en plus, double névrite optique, œdème et sensibilité sur la mastoïde et la partie supé-	Couronne de trépan de 5/8 de pouce en haut et en arrière de la mastoïde ; l'ouverture de la loge sinusale donna issue à du pus et à quelques bulles d'air fétide ; avec une pince, l'ouverture fut alors agrandie sur le trajet du sinus, en avant et en arrière ; l'antre et la caisse	Le lendemain matin, la température était tombée à 101°. Le lendemain soir, brusquement, délire, température 106° ; mort. La partie antérieure du lobe droit du cervelet était grisâtre ; le caillot s'étendait dans la veine sur une longueur de 2 pouces ; petits infarctus pulmonaires.

Nos d'ordre	INDICATION BIBLIOGRAPHIQUE	AGE SEXE	SYMPTOMES	INTERVENTION	RÉSULTAT THÉRAPEUTIQUE
			rieure de la jugulaire droite, sensibilité marquée à la pression profonde sur le bord postérieur de la mastoïde et juste au-dessous de la protubérance occipitale externe.	furent ouverts pendant ces manœuvres et purent être irrigués, ainsi que le conduit auditif externe avec une solution de bichlorure ; l'exploration avec une sonde de la face postérieure du rocher donne du pus et des gaz ; le sinus, là où il avait été en contact avec le pus, était couvert de taches grisâtres ; sa ponction n'ayant pas donné de sang, il fut ouvert, et le caillot, peu fétide, fut enlevé par des lavages et une curette ; double ligature et section de la veine jugulaire au niveau du bord supérieur du cartilage thyroïde ; à ce moment, la face devint bleuâtre, mais ce phénomène disparut après qu'un peu de sang noirâtre se fut écoulé par l'orifice sinusal ; shock.	
		III. — G.	Depuis 2 ans, otorrhée droite ; le 20 février 1890,	Le 1er mars, couronne de trépan de 7/8 de pouce ;	Le 2, léger ictère ; le soir, un peu de strabisme

		15 ans.	frisson ; le 28e jour de l'admission à l'hôpital, douleurs de tête non localisées, sensibilité à la pression profonde sur le bord postérieur de la mastoïde et au-dessous de la protubérance occipitale externe.	la loge du sinus ouverte, on s'aperçoit que celui-ci, ulcéré, contient du pus et des caillots qui sont enlevés à l'aide de la curette et de lavages au bichlorure ; double ligature et section de la veine, recouverte par 2 ou 3 ganglions sous-parotidiens hypertrophiés et adhérents ; la veine étant oblitérée à ce niveau, l'incision est prolongée jusqu'à la partie inférieure du cou, la veine liée et sectionnée en ce nouveau point, son segment intermédiaire aux deux sections enlevé et, avec une seringue à hydrocèle, fixée dans le bout supérieur, la veine et le sinus lavés au bichlorure et débarrassés de nombreux caillots fétides.	interne gauche, névrite optique très marquée ; le 3, délire, albuminurie ; le 4, spasmes du côté droit de la face ; le 5, transpiration abondante, pas de symptômes pulmonaires ; température normale. Le soir du 5, mort de dyspnée ; abcès dans le repli aryténo-épiglottique droit ; la partie périphérique du caillot était restée fixée au sinus et à la veine jugulaire libre au-dessous de la ligature. Quelques infarctus des poumons et de la rate.
		IV. — F. 24 ans	Otorrhée gauche depuis 2 ans. Le 27 février 1890, à la suite d'un refroidissement, vives douleurs dans la tête et l'oreille ; vomissements, frissons ; le 6 mars, empâtement sur le trajet de la jugulaire, sensibilité à la	Couronne de 7/8 de pouce, puis agrandissement à la gouge et au maillet ; on trouve le sinus plein de caillots, qui sont enlevés par les lavages et à l'aide de pinces ; exploration de la paroi postérieure du rocher ; section de	Lavage du sinus toutes les six heures au bichlorure à 1/2000 ; pansement à la gaze iodoformée ; dès le lendemain, la température s'abaisse à 100° F. ; disparition de la névrite optique ; le 10e jour, plaie du cou

Nos d'ordre	INDICATION BIBLIOGRAPHIQUE	AGE SEXE	SYMPTOMES	INTERVENTION	RÉSULTAT THÉRAPEUTIQUE
			pression, profonde sur le bord postérieur de la mastoïde; sensibilité et douleur spontanée juste au-dessous de la protubérance occipitale; névrite optique.	la jugulaire entre deux ligatures et ponction du bout supérieur pour y introduire la pointe d'une seringue à hydrocèle, chargée de solution bichlorurée; l'injection se fait mal; en retirant l'aiguille survient un abondant écoulement veineux, probablement par l'intermédiaire des collatérales, et la veine est liée au-dessus de la piqûre; shock.	guérie; le 14e, le malade se lève; les jours suivants, légères douleurs d'oreille, dues à la rétention d'un peu de pus dans la caisse, par suite de la présence d'un polype. Le 26 mars, large ouverture de l'antre; ablation de toutes les parties nécrosées; lavages au sublimé, répétés toutes les 6 heures; guérison complète de la plaie et de l'otite.
		V. — H.	Symptômes de pyohémie depuis huit jours; coma; 105° F. 5; empâtement sur la partie supérieure de la jugulaire interne et sur la mastoïde; otorrhée fétide.	Le sinus ne paraît pas thrombosé; ligature de la jugulaire à sa jonction avec la sous-clavière, et, après agrandissement de l'orifice osseux, incision du sinus, qui saigne facilement et n'est pas thrombosé.	Guérison.
28	ZAUFAL, Præparat eines Sinusthrombose in Folge von Otitis media (*Prager medicinische Wochenschrift*, 1884,	H.	Thrombose du sinus latéral diagnostiquée; otite moyenne; névrite optique.	Trépanation de la mastoïde au ciseau et au maillet; nécrose partielle de la paroi de la loge sinusale et de la paroi du sinus lui-même; désin-	Diminution de la névrite optique; mort au bout de 14 jours, de pneumonie double.

	p. 474). — *Ibid.*, Zur Geschichte der operationen Behandlung der Sinusthrombose in Folge von Otitis media (*Prager medicinische Wochenschrift*, 1891, p. 28).			fection avec une solution phéniquée à 2 / 100 ; drainage.	
29	FRIEDENWALD, Ein Fall von Cholesteatom und ausgedehnter Caries des Warzenfortsatzes ohne örtliche Entzundungs-Erscheinungen. Tod durch Sinus thrombose und Meningitis (*Zeitschrift für Ohrenheilkunde*, 1891, p. 212).	H		Après recherche infructueuse d'un abcès cérébral, on trépane l'apophyse, que l'on trouve pleine de pus ; ouverture de la loge sinusale ; on constate la thrombose du sinus.	Mort.
30-31	MAKINS, Two cases of middle ear disease complicated by thrombosis and suppuration of the lateral sinus, with signs of pyœmia, successfully treated, remarks (*Lancet*, 1891, t. I, p. 1259).	I. — H 11 ans.	Depuis 12 mois, otite moyenne suppurée droite ; depuis 3 semaines, œdème des deux régions mastoïdiennes ; depuis 3 jours, vomissements, frissons durant la nuit ; en pressant sur l'œdème rétro et sus-auriculaire du côté droit, issue d'une grande quantité de pus par l'oreille ; ganglions du cou volumineux.	L'incision de la peau au niveau de la mastoïde droite donne issue à une grande quantité de pus ; curage de l'apophyse ; on découvre la dure-mère sur une petite étendue couverte de granulations ; on ne peut reconnaître le sinus ; cependant, on se décide à lier la jugulaire ; un gros ganglion est enlevé et l'on tombe dans une ca-	De suite, température normale ; guérison rapide et ininterrompue ; disparition en 12 jours de la névrite optique double constatée le surlendemain de l'opération.

Nos d'ordre	INDICATION BIBLIOGRAPHIQUE	AGE SEXE	SYMPTOMES	INTERVENTION	RÉSULTAT THÉRAPEUTIQUE
				vité d'abcès où l'on reconnaît la carotide et le sympathique, sans pouvoir trouver la veine ; une sonde peut être conduite le long du paquet vasculo-nerveux jusqu'à la base du crâne ; il est donc vraisemblable que la veine a été détruite par la suppuration d'un thrombus.	
		II. — F. 27 ans.	Otorrhée gauche datant de l'enfance ; depuis 8 jours, vives douleurs dans le côté gauche de la tête, qui se localisent à l'oreille ; depuis 2 jours, vomissements ; le jour de l'admission (19 mai 1891), frissons ; température, 102° F. ; sensibilité sur la mastoïde gauche.	Incision d'une collection, purement hémorragique, sur la mastoïde droite ; le 20, trépanation de la mastoïde gauche, 1 p. 1/2 en arrière et au niveau du méat ; os dense ; pas de cellules ; à la partie postéro-inférieure de la trépanation, une petite partie du sinus est mise à nu ; on établit une large communication avec l'oreille moyenne ; pas d'amélioration. Le 26, réouverture de la plaie sans trouver de foyer mastoïdien ; le sinus est mis à nu sur une plus	Le tamponnement est enlevé au bout de 10 heures, sans retour de l'hémorragie ; pansement deux fois par jour ; écoulement séro-purulent très abondant ; disparition rapide des symptômes et baisse de la température, en 3 ou 4 jours seulement ; névrite optique passagère. Le 26 avril, sortie par la plaie d'un petit fragment d'os nécrosé ; le drain est laissé jusqu'au début de mai ; guérison complète.

				grande étendue; ni lui ni les méninges environnantes ne paraissent enflammés. 27, frisson; température, 105° F.; 28, autre frisson; pas de symptômes pulmonaires; pas de névrite optique; application d'une couronne de 1/2 pouce au-dessus de l'ouverture mastoïdienne déjà faite, pour explorer le toit de la caisse, qu'on trouve normal; le sinus est grisâtre et, quoique souple, ne bat pas; ligature double et section de la jugulaire, contenant du sang liquide, après incision sur le bord antérieur du sterno-mastoïdien, au niveau de l'angle de la mâchoire; agrandissement de l'orifice donnant jour sur le sinus, ce qui permet l'issue de quelques gouttes de pus; incision du sinus, qui contient un caillot ramolli et qui saigne abondamment par son bout distal; arrêt de l'hémorragie par un tamponnement à la gaze bichlorurée. Lavage au sublimé et communica-	

Nos d'ordre	INDICATION BIBLIOGRAPHIQUE	AGE SEXE	SYMPTOMES	INTERVENTION	RÉSULTAT THÉRAPEUTIQUE
				tion mastoïdo-auriculaire assurée.	
32-33	HECKE. Beiträge zur Heilung der metastatischen Pyœmie bei Mittelohrerkrankungen (*Archiv für Ohrenheilkunde*, 1892, p. 141).	I. — II. 17 ans.	Otorrhée subaiguë ; le 21 juin, curetage de la caisse; les jours suivants, frissons, température très élevée, apophyse très sensible.	Le 24, ciselage de la mastoïde, suppuration profonde; antre ouvert sur une largeur de 2 c. 1/4.	Chute partielle de la fièvre; le 28, pleurésie gauche, avec léger exsudat; le 29, arthrite suppurée sterno-claviculaire. Le 2 juillet, pleurésie droite, épanchement dans l'épaule droite; enfin, guérison.
		II. — II. 18 ans.	En février 1890, contre une carie de la caisse, ouverture de la mastoïde par la méthode de Schwartze; le 3 mai, très vive douleur dans l'oreille, avec suppuration intense ; le 8, agrandissement de l'ouverture tympanique ; du 9 au 10, fièvre, frisson, mastoïde très sensible, suppuration abondante.	Le 11, ciselage de la mastoïde, couche superficielle peu modifiée, foyers profonds de suppuration.	Chute de la fièvre pendant 2 jours, puis arthrite du coude droit, qui est ouverte et guérie.
34-35	WEIGEL, Zur Pathogenese und Therapie der Thrombose der Sinus transversus	I. — II. 11 ans.	Otorrhée droite; œdème mastoïdien ; température, 39°1.	Ouverture d'un abcès sous-périosté par une incision horizontale rétro-auriculaire; le lendemain, pas	Mort 3 heures après; thrombose du sinus et de la jugulaire; carie du rocher ; infarctus pulmonaires.

	(*I. D., zu Iena*, 1891, p. 33).			d'amélioration des symptômes généraux; trépanation; dure-mère altérée et paroi externe de la portion ascendante du sinus détruite; pas d'hémorragie; ponction du cervelet sans résultat.	
		II.—H. 45 ans.	Nécrose mastoïdienne, opérée et restée fistuleuse; 2 mois après, céphalée occipitale, titubation.	Mise à nu du sinus, qui contient du pus jusqu'à mi-chemin du pressoir d'Hérophile; opération arrêtée à cause du collapsus. Trois semaines après, on découvre le sinus jusqu'à la ligne médiane, où on le trouve sain; incision de la dure-mère; cervelet sain.	Mort 4 jours après; méningite suppurée.
36	Poulsen, Om cerebral-ulfœlde, ved den kroniscke otitis media (*Nordiskt Medicinskt Arkiv*, 1891, Bd XXIII, nos 8 et 15), Sygehistorie 35; Thrombose i höjre sinus transversus ; trepanatio cranii ; mors.	H. 18 ans.	Otorrhée droite, frissons, symptômes cérébraux.	Ouverture d'un abcès extradural en contact avec le sinus; pas d'amélioration; l'orifice osseux est agrandi, le sinus ouvert et débarrassé des thrombus qu'il contient; hémorragie, tamponnement.	Mort au bout de 2 jours; pleurésie suppurée double.
37	Lancial, Du traitement chirurgical des affections des sinus veineux	H. 27 ans.	10 jours après l'ablation d'un polype du conduit auditif externe gauche, compliqué d'otorrhée,	13 jours après le début des accidents, ligature de la jugulaire interne.	Mort le lendemain ; petits abcès pulmonaires; le sinus, dont les parois sont ramollies, est rem-

Nos d'ordre	INDICATION BIBLIOGRAPHIQUE	AGE SEXE	SYMPTOMES	INTERVENTION	RÉSULTAT THÉRAPEUTIQUE
	de la dure-mère (*Journal des Sciences médicales de Lille*, 1892, p. 169).		frissons, fièvre de 41°, délire avec suppression de la suppuration ; le 20e jour, tête immobilisée dans la déviation à gauche et en arrière ; pas de mastoïdite, cordon dur et douloureux sur le trajet de la jugulaire.		pli d'un liquide scléreux ; abcès cérébral ouvert dans la corne sphénoïdale du ventricule latéral ; ostéite ancienne de la caisse.
38-41	JANSSEN, Ueber Sinus thrombose mit Demonstration eines durch Geoffnung des Sinus transversus geheilten Falles; Bericht über die erste Versammlung der deutschen otologischen Gesellschaft (*Arch. f. Ohrenheilkunde*, 1892, p. 298). — Voir également sur ces faits : OTTO KŒRNER, *Die otitischen Erkrankungen des Hirns, der Hirnlœute und der Blutleiter* ; in-8, Frankfurt, 1894, p. 61.	I. — II.	Symptômes de pyohémie avec phlébite de la jugulaire dans le cours d'une otite.	Ouverture de la mastoïde ; évacuation d'un abcès extradural ; comme les jours suivants, les symptômes de pyohémie persistent, le sinus est ponctionné ; on y trouve du pus et il est largement ouvert au bistouri : il était rempli d'un thrombus.	Ultérieurement, arthrite du genou ; guérison ; il persiste quelques granulations sur la paroi labyrinthique de la caisse.
		II, III.		Incision du sinus, sinusite.	Mort.
		IV.		Évacuation d'un volumineux abcès extradural et incision du sinus ; 8 jours plus tard, aucune modification n'étant survenue, ligature de la jugulaire.	A l'autopsie, nécrose jusqu'au trou jugulaire.

42-43	HANSBERG, Beitrag zur Sinus thrombose (*Monatschrift für Ohrenheilkunde*. 1892, t. 1, traduit in *Annales des maladies de l'oreille et du larynx*, 1892. p. 614).	I. — H. 16 ans.	Otorrhée double depuis l'enfance ; le 1er mai 1891, vive otalgie gauche ; polypes plein la caisse ; rien du côté de la mastoïde ; douleur à la pression rétro-maxillaire ; le 5, vomissement ; le 9, frisson ; température, 41°5 ; le 10, deux frissons, somnolence, délire.	Le 11, trépanation de la mastoïde au ciseau et au maillet ; du pus vient de la profondeur, surtout d'en haut, vraisemblablement d'une collection extradurale ; en attaquant une partie d'os plus colorée que le reste et qu'on suppose devoir conduire sur le foyer, on arrive dans l'antre, qu'on met en large communication avec le méat à l'aide d'une sonde d'Hartmann ; puis, continuant, on se dirige en haut et en arrière, et il sort une masse considérable de pus, animé de battements et venant de la loge sinusale ; elle est ouverte sur une longueur de 1/2 c. ; bourrage à la gaze iodoformée.	Amélioration très passagère ; puis pleurésie, mort ; méningite, thrombose s'étendant du sinus latéral perforé en un point jusqu'au pressoir d'Hérophile et jusqu'au sinus pétreux supérieur.
		II. — H. 35 ans.	Depuis 6 ans, otorrhée droite ; à la fin de mars 1891, tuméfaction de l'apophyse mastoïde, frisson, fièvre intermittente, perforation de la membrane de Schrapnell.	Opération de Stacke, complétée par l'ouverture de la loge sinusale, pleine de granulations et sans battements ; tamponnement à la gaze iodoformée.	Au bout de quelques semaines, on laisse se fermer la plaie mastoïdienne et l'on panse par l'oreille ; guérison complète au bout de 6 mois.
44	CLUTTON, A success-	H.	En mai 1891, otite suite	Ligature double de la jugu-	La température tombe

Nos d'ordre	INDICATION BIBLIOGRAPHIQUE	AGE SEXE	SYMPTOMES	INTERVENTION	RÉSULTAT THÉRAPEUTIQUE
	ful case of ligature of internal jugular vein and trephining lateral sinus in ear case, where the symptoms of pyœmia were well pronounced (*British med. J.*, 1892, t. I, p. 807).	10 ans.	d'influenza ; le 30 novembre, haute température avec frissons ; le 2 décembre, convulsion épileptiforme ; apparition d'un empâtement sur le côté droit du cou, à l'angle du maxillaire. L'écoulement d'oreille avait cessé depuis le début des accidents ; pas de névrite optique, pas de sensibilité mastoïdienne. Empâtement au milieu du coude gauche sur le cubitus.	laire au tendon de kanguroo, section et fixation du bout supérieur à l'angle supérieur de la plaie ; la veine était affaissée, à parois épaissies, contenant sur la coupe un caillot « flottant ». On s'en tient là à cause de la faiblesse de l'opéré. Amélioration. 2 jours après, trépanation sinusale, 1 pouce en arrière et 1/4 de pouce au-dessus du centre du méat droit ; le pus commença à couler dès que l'os fut attaqué ; et, après ablation de la rondelle, on s'aperçut qu'il venait d'un foyer extradural situé du côté de la région occipitale ; une ponction du sinus ayant donné du pus, il fut incisé, lavé, et, après que la ligature eut été ôtée du bout jugulaire supérieur, lavages, entraînant des caillots et pus, faits de la veine au	pendant 48 heures, puis se relève ; l'enfant se plaint du genou gauche ; arthrite suppurée. Arthrotomie. A partir de ce moment, guérison ininterrompue, mais avec de légères élévations de température de 1 à 2° F., provoquées par la multiplicité des pansements. Il reste une légère otorrhée et quelques granulations de la caisse, qui nécessiteront un traitement ultérieur.

				sinus à l'aide d'une seringue. Incision de la collection cubitale, qui était seulement œdémateuse.	
45	BRIEGER (A.), Zur Pathologie und Therapie der Sinusthrombose bei Mittel ohreiterungen (*I. D., zu Wurtzburg*, 1892, p. 29).	II.	Ancienne otorrhée, perforation du quadrant antéro-inférieur du tympan et œdème mastoïdien; frisson.	Trépanation mastoïdienne; petit foyer de carie à la face interne de la pointe; son curetage provoque une hémorragie profuse; tamponnement, arrêt de l'opération. Frissons, agitation, puis délire; le 3e jour après la première opération, on agrandit l'ouverture mastoïdienne du côté du sinus; une sonde est dirigée de son côté, sans provoquer d'hémorragie; la respiration de l'opéré est si mauvaise que l'on doit encore une fois arrêter l'intervention. Le lendemain, une nouvelle exploration de la plaie donne issue à du sang venant sûrement du sinus.	Mort deux jours après, avec des embolies pulmonaires; thrombose de la veine jugulaire et du sinus pétreux inférieur.
46 - 47	ALLPORT, Purulent brain deposits and thrombosis of the cerebral veins and	I.	Otite droite.	Trépanation de la mastoïde, puis seconde ouverture en haut et en arrière, qui donne du pus.	Thrombose du sinus latéral et du sinus pétreux supérieur; abcès cérébelleux.

Nos d'ordre	INDICATION BIBLIOGRAPHIQUE	AGE SEXE	SYMPTOMES	INTERVENTION	RÉSULTAT THÉRAPEUTIQUE
	Sinuses, following ear disease (*J. of the Am. M. Ass.*, 1892, II. p. 470).	II.—H. 25 ans.	Mastoïdite otitique.	Ouverture de la mastoïde.	Œdème de la nuque, puis, après plusieurs semaines d'amélioration, délire, coma, mort; thrombose du sinus latéral.
48-49	Parker Rushon, Aural pyœmia successfully treated by removing putrid thrombus of jugular vein and lateral sinus (*British med. Journ.*, 1893, I, p. 323).	I. — H. 25 ans.	A 15 ans, hémorragie par l'oreille gauche, à la suite d'un choc. Le 10 août 1891, vives douleurs auriculaires. Du 14 au 21, frissons, élévation considérable de température, puis double névrite optique et empâtement sur le trajet de la jugulaire.	Le 21, par une incision de 7 à 8 pouces, on met à nu la jugulaire thrombosée jusqu'à son union avec la veine faciale, qui est également oblitérée sur une petite étendue. Les deux veines sont liées au catgut, coupées en partie saine et réséquées dans toute leur étendue thrombosée. La mastoïde fut attaquée à la gouge et au maillet, et le sinus mis à nu. Il était rempli par de la sérosité purulente et par la terminaison distale du caillot jugulaire. Le centre de celui-ci était en état de dégénérescence purulente. La veine fut coupée à 1 pouce de l'os et la partie restante proprement curetée. Le	Le tamponnement fut retiré au bout de 48 heures. La température resta élevée plusieurs semaines, malgré une amélioration régulière. Le 16e jour, le malade put se lever; l'otorrhée avait cessé. L'ouïe revint. Vers la fin de novembre, l'ouverture mastoïdienne se ferma. A ce moment, la névrite optique, qui, du côté droit, avait jusque-là persisté en se compliquant d'atrophie, s'améliora d'une façon imprévue.

				sinus fut aussi cureté et le sondage de sa partie distale provoqua une hémorragie qui fut arrêtée par tamponnement. La moitié inférieure de la plaie fut suturée et se réunit par première intention ; la supérieure fut bourrée de gaze au sublimé.	
		II. — F. 7 ans.	Écoulement séreux par l'oreille gauche depuis 2 ans; devenu purulent depuis 10 jours; puis la température s'élève brusquement.	L'apophyse mastoïde est ouverte et mise en large communication avec l'oreille moyenne. Le sinus transverse paraît sain et sa ponction avec une aiguille donne du sang. Pendant 12 heures, la température s'abaissa, puis remonta, et 2 jours après la première opération la jugulaire fut liée, le sinus ouvert, débarrassé de ses caillots et de son pus, puis lavé, ainsi que la veine, au sublimé.	Les plaies opératoires ne suppurèrent pas, mais la petite malade s'affaiblit de plus en plus, et mourut au bout de 3 jours, avec des accidents méningitiques.
50-53	SCHWARTZE, *Handbuch der Ohrenheilkunde*, 1893, t. II, p. 844.	I		Ouverture, curetage et tamponnement du sinus, sans ligature de la jugulaire.	Mort ; sinusite.
		II		Trépanation mastoïdienne; au premier pansement,	Mort.

Nos d'ordre	INDICATION BIBLIOGRAPHIQUE	AGE SEXE	SYMPTOMES	INTERVENTION	RÉSULTAT THÉRAPEUTIQUE
				ouverture, curetage et tamponnement du sinus.	
		III		Ouverture, curetage et tamponnement du sinus.	Guérison.
		IV. — II. 10 ans.	Otorrhée double avec carie. Depuis 8 jours, frissons; le 16 février 1890, vive douleur à la pression, avec empâtement derrière l'oreille, à droite. A gauche, suppuration fétide, avec fistule correspondant au quadrant postéro-supérieur de la mastoïde. Paralysie faciale complète. Frissons.	Le 23 février, trépanation de la mastoïde à droite. L'os est altéré jusqu'à la dure-mère. Le sinus thrombosé est incisé, cureté et tamponné.	Amélioration notable. Au bout d'une semaine, œdème passager de la paupière supérieure gauche; le 13 mars, incision d'un abcès métastatique sur le grand trochanter droit; le 24, incision d'abcès péri-articulaires de l'épaule gauche ; guérison.
54	Herczel, Un cas de phlébite avec thrombose du sinus transverse et de la veine jugulaire interne, traité chirurgicalement. Société royale des médecins de Budapest (*Bulletin médical*, 1893, p. 509).	F. 15 ans.	Depuis 3 ans, otorrhée droite. A plusieurs reprises, suppuration mastoïdienne superficielle, qui s'ouvre spontanément; le 1er janvier 1893, violentes douleurs de tête; température, 40° ; empâtement sur la partie supérieure du trajet de la jugulaire. Frissons.	Évacuation d'un foyer mastoïdien superficiel, puis trépanation en un point où l'os a été dénudé. Les cellules mastoïdiennes sont ouvertes et lavées avec une solution de sublimé à 1/3000. Paroi sinusale enlevée en partie. Ablation de caillots fétides qui la remplissent. Bourrage à la gaze iodoformée. Du 13 au 18 janvier, la	Guérison en 27 jours.

				température s'élève et la partie moyenne de la jugulaire se transforme en un cordon dur. Le 18, ouverture d'un abcès pré-sterno-mastoïdien. Au point où l'omo-hyoïdien croise la jugulaire, on voit que celle-ci est ulcérée et remplie de caillots. Ablation de ceux-ci. Ligature double et section de la veine au niveau du bulbe.	
55	PRITCHARD (Urbain), Pyœmic thrombosis of the lateral sinus following acute otitis ; sinus opened and internal jugular vein dissected out ; recovery ; remarks (*Lancet*, 1893, t. 1, p. 471).	F. 13 ans.	Otorrhée double infantile; depuis 8 jours, douleurs de tête et d'oreille du côté gauche, de plus en plus intenses; douleurs de la partie supérieure de la nuque; vomissements, frissons (2 ou 3 par jour) et tremblements de la jambe droite; pas de névrite optique; pas de symptôme local mastoïdien ; à 2 pouces en arrière de la pointe, légère douleur à la percussion digitale; douleur plus vive au palper de la partie supérieure de la nuque; vaisseaux du manche du marteau congestionnés ; pas de	Après avoir hésité pendant 24 heures, à cause d'une apparence d'amélioration, on ouvre l'antre mastoïdien au ciseau et au maillet, après incision courbe de 2 pouces de long à 1/4 de pouce en arrière de l'insertion du pavillon de l'oreille gauche; on trouve seulement quelques débris caséeux qui ne peuvent expliquer l'état général ; incision à angle droit de la première et agrandissement de l'orifice cranien en haut, en arrière et en bas ; comme la dure-mère saillait considérablement au ni-	A partir de ce jour, les symptômes s'améliorèrent progressivement, sauf une alerte causée par une rétention de pus dans la plaie cervicale, qui dut être rouverte ; sortie guérie de l'hôpital, au bout de 2 mois 1/2.

Nos d'ordre	INDICATION BIBLIOGRAPHIQUE	AGE SEXE	SYMPTOMES	INTERVENTION	RÉSULTAT THÉRAPEUTIQUE
			saillie du tympan ; température, 104°.	veau du lobe temporo-sphénoïdal, elle fut incisée, et une aiguille soigneusement aseptisée plongée dans la substance cérébrale sans trouver de pus; fermeture de l'ouverture durale par une suture au catgut fin; l'ouverture osseuse, légèrement agrandie, mit largement à découvert le sinus, que l'on ponctionna, avec l'aiguille d'une seringue hypodermique, sans amener ni pus, ni sang; mais on remarqua que l'aiguille retirée était extrêmement fétide ; le sinus fut incisé longitudinalement et, en enlevant son contenu, s'échappèrent des gaz très odorants ; une sonde poussée du côté du pressoir d'Hérophile, puis du côté de la veine jugulaire, ne ramena pas de sang. Après incision allant de l'angle du maxillaire au	

				cartilage cricoïde, puis agrandie à cause de la présence de ganglions volumineux et enflammés, la jugulaire très affaissée fut divisée entre deux ligatures. L'opération ayant déjà duré 2 heures 1/2 fut rapidement terminée par le curetage du sinus et son lavage avec une solution de bichlorure à 1/3000. Le lendemain, la douleur persiste; urticaire. 3 jours après la première opération, l'ouverture cranienne est agrandie, le sinus est cureté et l'hémorragie par son bout central arrêtée seulement au bout de quelques minutes, pour permettre au courant sanguin de nettoyer complètement le foyer; par la plaie cervicale, on résèque le plus que l'on peut de la jugulaire et l'on fait un énergique lavage, du sinus à la veine, avec une solution bichlorurée à 1/2000, qui entraine de nombreux débris infects; suture de la plaie cervicale.	

Nos d'ordre	INDICATION BIBLIOGRAPHIQUE	AGE SEXE	SYMPTOMES	INTERVENTION	RÉSULTAT THÉRAPEUTIQUE
56-57	PARKIN (Alfred), Two cases of aural pyœmia treated by operation (*Lancet*, 1893, t. I, p. 522).	I. — H. 9 ans.	Le 27 novembre 1892, douleurs de tête du côté droit ; le 1er décembre, otorrhée ; le 7 décembre, frissons, sensibilité sur la mastoïde et le long des gros vaisseaux du cou ; double névrite optique, surtout à droite ; jaunisse, gros râles à la base du poumon droit : température, 104°,4 le soir.	Le 8 décembre, après incision, on trouve une petite goutte de pus à l'orifice de la veine mastoïdienne ; l'antre est ouvert et débarrassé de son contenu purulent, ainsi que l'oreille moyenne ; résection de la paroi osseuse de la loge sinusale ; il s'échappe une grande quantité de pus extradural ; comme le sinus était manifestement thrombosé, on alla à la recherche de la jugulaire, dont un fragment fut excisé entre deux ligatures ; ses parois étaient aussi épaisses que celles d'une artère et sa tunique interne couverte de dépôts floconneux ; les extrémités coupées furent bien désinfectées et la plaie cervicale fermée ; le sinus fut alors ouvert, la plus grande quantité possible du caillot enlevée et la plaie lavée au	Le lendemain, le mal de tête avait cessé et l'état général s'était amélioré ; la jaunisse et les symptômes disparurent ; la convalescence fut traversée, le 18 décembre, par une élévation de température à 104° et de l'œdème des paupières, surtout à droite ; ces accidents étaient probablement causés par l'extension de la thrombose au sinus caverneux droit ; ce ne fut qu'une alerte ; la plaie cervicale et la plus grande partie de la plaie mastoïdienne guérirent par première intention ; le 15 février 1893, le malade quittait l'hôpital, ses plaies guéries, ne conservant qu'un léger écoulement séreux par l'oreille droite, dont l'ouïe était à peu près conservée.

				bichlorure; deux drains, l'un en contact avec le sinus, l'autre dans l'antre.	
		II. — H. 11 mois.	Depuis un mois, otite, suite de scarlatine; depuis 14 jours, convulsions; à l'admission, demi-coma, lèvres bleues, température au-dessous de la normale; léger empâtement en arrière de la mastoïde gauche; paralysie du côté gauche de la face; râles à la base du poumon gauche.	Ouverture en arrière de la mastoïde d'un petit abcès situé au niveau du trou mastoïdien et communiquant avec l'intérieur du crâne; ouverture de l'antre, du sinus, ligature de la veine jugulaire affaissée, sans périphlébite au niveau de la ligature.	Guérison d'une rapidité remarquable; disparition de la paralysie faciale et des symptômes pulmonaires; un mois après son entrée, l'enfant quitte l'hôpital sans otorrhée et ses plaies cicatrisées.
58-61	Gajjot *in* Pauzat, De l'ostéomyélite du temporal comme complication de l'otite moyenne suppurée (*Annales des maladies de l'oreille et du larynx*, 1893, p. 754).	I, II, III IV. — H. 23 ans.	Otite moyenne, pyohémie. Otite moyenne, phlébite du sinus, pyohémie.	Trépanation mastoïdienne. Trépanation mastoïdienne (n'allant pas jusqu'à l'antre).	Mort. Divers accidents métastatiques; guérison.
62	Hugh (E.-Jones), Report of a case (*British med. Journ.*, 1893, t. II, p. 563).	F. 6 ans.	Depuis 9 mois, otorrhée; 14 jours avant l'entrée à l'hôpital, vomissements et frissons; 2 jours avant, on ouvre de larges abcès superficiels de la région mastoïdienne; après une rémission de 24 heures, tous les symptômes re-	Évacuation d'un abcès extradural, communiquant par un petit orifice avec les cellules mastoïdiennes; la paroi antérieure de la loge sinusale fut trouvée cariée et fut enlevée; section de la jugulaire interne	Amélioration pendant 24 heures, puis rechute; nouveau grattage du sinus sans résultat; un peu de toux; mort le 7e jour: de la jonction du sinus pétreux supérieur avec le sinus latéral, jusqu'à 1/2 pouce

Nos d'ordre	INDICATION BIBLIOGRAPHIQUE	AGE SEXE	SYMPTOMES	INTERVENTION	RESULTAT THÉRAPEUTIQUE
			paraissent; légère sensibilité sans empâtement, sur le trajet de la jugulaire interne.	entre deux ligatures, au niveau du muscle omo-hyoïdien ; hémorragie par la veine faciale ; ouverture et lavage du sinus ; l'extraction du caillot supérieur fut facile, mais provoqua une hémorragie qui dut être arrêtée par un tamponnement à la gaze.	du pressoir, les parois sinusales étaient saines, mais là commençait une traînée d'endophlébite s'étendant au sinus longitudinal et au sinus latéral droit.
63-64	BENNETT, Obs. I, Clinical lecture on the diagnosis and treatment of thrombus of the lateral sinus in connexion with ear disease (*Lancet*, 1893, t. II, p. 619). — Obs. II. *in* Thrombosis of lateral sinus, removal of clot, immediate and complete recovery (*Lancet*, 1893, II, p. 1001).	I. — H. 18 ans.	Écoulement de l'oreille droite depuis 4 ans; augmentation de l'écoulement, qui cesse brusquement et est remplacé par une vive douleur; vive sensibilité à la pression sur le trou mastoïdien, c'est-à-dire à l'extrémité postérieure de la mastoïde, ou même sur l'angle du pariétal, ce que l'auteur regarde comme un signe certain de phlébite du sinus ; sangsues sans amélioration.	Ouverture de l'antre mastoïdien, où l'on trouve des fongosités ; mise à nu, sur une longueur de 1 pouce, du sinus tendu et sans battements; une seringue hypodermique donne une goutte ou deux de sang; la jugulaire interne est alors divisée entre deux ligatures au catgut chromique, au niveau du muscle omo-hyoïdien, puis le sinus ouvert et le caillot enlevé avec l'extrémité d'une sonde; hémorragie abondante, facilement arrêtée avec le	12 heures après l'opération, la température était retombée à la normale, le demi-coma avait disparu et il n'y avait plus de douleur. Guérison rapide et parfaite; diminution considérable de l'écoulement auriculaire.

				doigt; tamponnement du sinus à la gaze et rapprochement des parties molles.	
		II.—H. 18 ans.	Otite grippale datant de 1 mois; à la suite de la cessation brusque de l'écoulement, vomissement, hébétude, céphalée frontale; douleur à la pression mastoïdienne, empâtement de la paroi postérieure du conduit auditif; papilles normales.	L'incision de l'empâtement du conduit donne du sang, puis du pus, mais pas d'amélioration réelle. Le surlendemain, antrectomie; le sinus, mis à nu sur 1 pouce 1/2, est dur, et, par ponction, donne seulement une ou deux gouttes de sang; division de la jugulaire entre deux ligatures, au niveau de l'omo-hyoïdien; ouverture du sinus, d'où est extrait un caillot de plus de 1 pouce 1/2 de long; hémorragie abondante, facilement arrêtée par un tamponnement à la gaze.	24 heures après, plus de douleurs, excellent état général; température, 99° F.; guérison rapide de la plaie et complète des accidents, suivie 5 mois.
65	Harris, A case of thrombosis of the lateral sinus; operation; recovery (*Lancet*, 1893, t. II, p. 930).	H. 34 ans.	Début d'une otite pneumonique droite au milieu de janvier 1893; l'écoulement est remplacé par une vive douleur, frisson, fièvre hectique, photophobie; au-dessous de la mastoïde, œdème considérable et douloureux, s'étendant	Opération 2 mois 1/2 après le début; trépanation de la mastoïde en haut et en arrière; découverte facile du sinus et ponction avec une aiguille hypodermique; il sort un peu de liquide séro-purulent; le sinus est incisé sur une longueur	La douleur disparut presque immédiatement; il y eut encore de la fièvre pendant quelques jours, puis la guérison survint complète; l'écoulement auriculaire lui-même disparut.

Nos d'ordre	INDICATION BIBLIOGRAPHIQUE	AGE SEXE	SYMPTOMES	INTERVENTION	RÉSULTAT THÉRAPEUTIQUE
			jusque sur le trajet du paquet vasculaire du cou.	de 1 pouce 1/2 et il s'écoula une assez notable quantité de liquide analogue à celui déjà enlevé, puis du sang veineux; l'hémorragie fut arrêtée par compression, puis les parties molles réunies, et la plaie pansée antiseptiquement. Cas remarquable par le peu d'altération des cellules mastoïdiennes et des méninges.	
66	Knapp, Otitic brain disease ; its varieties, diagnosis, prognosis and treatment, illustrated from cases of the writer's practice (*Archives of Otology*, 1893, p. 143).	F. 33 ans.	Otite suppurée en mai 1892 ; le 14 juillet, l'écoulement s'arrête : violentes douleurs de tête; saillie de la membrane de Schrapnell ; paracentèse du tympan sans résultat; symptômes de phlébite du sinus avec envahissement de la jugulaire; névrite optique.	Large antrectomie pénétrant profondément jusque dans la portion pétreuse du temporal ; lavage soigneux de la plaie, qui est bourrée à la gaze au sublimé.	Amélioration rapide ; la névrite optique disparaît en 2 semaines, l'empâtement jugulaire en une dizaine de jours ; sortie de l'hôpital 2 mois 1/2 après, avec une plaie complètement guérie.
67	Adams (J.-L.), A case of thrombosis of the lateral sinus (*Archives of Otology*, 1893, p. 183).	F. 20 ans.	En nov. 1891, otite suppurée; le 6 févr. 1892, douleurs dans l'oreille droite et le côté droit de la tête, sensibilité mastoï-	Le jour même, curage de l'antre, bourrage iodoformé. Le 7 février, paralysie de la 3e paire droite; hyperhé-	Un peu de délire, coma progressif; mort le 4e jour. Méningite suppurée circonscrite.

			dienne, douleur à la nuque, demi-coma.	mie des deux pupilles; hébétude. Le 9, trépanation à 1 pouce 1/4 en arrière et 1 pouce 1/2 au-dessus du méat; ponctions cérébrales sans succès; sutures de la dure-mère et fermeture de la plaie; mise à nu, par l'agrandissement en arrière de l'ouverture mastoïdienne, du sinus battant à peine, épaissi et enflammé; division de la jugulaire au cou entre deux ligatures; l'ouverture du bout supérieur donne un peu de sang; nettoyage du sinus thrombosé.	
68-70	Forselles (Af.), *Die durch eitrige Mittelohreneiterung verursachte Lateralsinus thrombose und deren operative Behandlung*; in-8; pio, 1893.	I, II, III	Sinusite.	Ouverture du sinus et ligature de la veine jugulaire.	Mort
71	Rochet, Otite chronique suppurée; mastoïdite et sino-phlébite suppurée; trépanation, mort par infection purulente;		Sinusite.	Antrectomie.	Mort.

Nos d'ordre	INDICATION BIBLIOGRAPHIQUE	AGE SEXE	SYMPTOMES	INTERVENTION	RESULTAT THÉRAPEUTIQUE
	autopsie (*J. d'accouch.*; Liège, 1893, t. XIV, p. 156).				
72	HUME, A case of trephining for mastoïd disease (*Lancet*, 1893, t. II, p. 1311).		Dans le cours d'une ancienne otorrhée, symptômes de pyohémie.	Antrectomie, mise à nu du sinus. Quelques jours après, ouverture d'un abcès sous-mastoïdien.	Guérison.
73	VICKERY, Septic thrombosis of the lateral sinus; operation; recovery. Head in the Section of disease of Children at the Annual meeting of the British med. Ass. held at Newcastle, aug. 1893 (*Brit. m. J.*, 1893, t. II, p. 144).	G. 8 ans.	Otorrhée droite intermittente; le 8 juin 1893, à la suite d'un arrêt de l'écoulement, douleurs d'oreille, empâtement de la région parotidienne; le 12, frissons, douleurs à la nuque, rotation de la tête à droite.	Le 19, ligature de la jugulaire au niveau du cricoïde; elle n'est pas thrombosée, mais son bout supérieur s'affaisse de suite; ouverture du crâne à l'angle postéro-inférieur du pariétal; le sinus, jaunâtre, est incisé; hémorragie abondante, tamponnement iodoformé.	Amélioration qui s'accentue après l'ouverture d'un abcès métastatique de la main; guérison.
74	HOWARD MARSH, *Ibid.*	G. 5 ans.		Trépanation de l'apophyse, remplie de pus fétide; pas d'amélioration, symptômes de pyohémie; ligature de la jugulaire, qui, sectionnée au-dessus, ne saigne pas; curetage du sinus.	Pas d'amélioration; mort.

75	BIRCHER, Phlebitis des sinus transversus, petrosus inferior und cavernosus. Eröffnung und Desinfection nach Entfernung der Felsenbein pyramide; Heilung (*Centr. f. Chir.*, 1893, p. 183).	F. 25 ans.	En 1877, otorrhée double, scarlatineuse; en septembre 1892, céphalée, douleurs au niveau de la mastoïde gauche.	Le 8, antrectomie; on trouve un abcès dans la loge du sinus. Amélioration; puis, le 16, les muscles moteurs de l'œil se prennent; névralgie du sus-orbitaire. Le 20, ouverture de la fosse moyenne, résection du rocher et nettoyage en arrière de la loge sinusale débarrassée de toutes les parties nécrosées.	Guérison avec paralysie faciale et persistance partielle des paralysies oculaires et des névralgies.
76	GRÜNERT, Geheilter Fall von Pyæmia exotitide. Unterbindung der Vena jugularis. Durchspulung ihrer peripheren Endes und des Sinus transversus (*Archiv f. Ohrenheilkunde*, 1893, t. XXXVI, p. 1).	F. 10 ans	A la suite d'ablation de végétations adénoïdes, otite droite; paracentèse 5 jours plus tard; mastoïdite.	Antrectomie. Frissons, métastases. Le 7e jour, mise à nu du sinus, dont la paroi est infiltrée de pus. Ligature de la jugulaire; ouverture et curetage du sinus.	Guérison, malgré un abcès du cou, au-dessus de la ligature.
77	SONNENBURG, *in* KÖRNER, *loc. cit.*, p. 72.	F. 35 ans.	Depuis l'enfance, otorrhée; depuis peu de temps, symptômes cérébraux ne permettant pas un diagnostic précis.	Antrectomie; la dure-mère, mise à nu par trépanation au-dessus de la mastoïde, est œdématiée et rougeâtre, mais présente ses battements normaux; l'orifice osseux, prolongé en arrière, montre le sinus rem-	Guérison.

Nos d'ordre	INDICATION BIBLIOGRAPHIQUE	AGE SEXE	SYMPTOMES	INTERVENTION	RÉSULTAT THÉRAPEUTIQUE
				pli de pus; il est ouvert et nettoyé.	
78-89	Mac Ewen, *Pyogenic infective diseases of the brain and spinal cord; meningitis, abscess of brain, infective sinus thrombosis.* Vol in-8; Glasgow, Maclehose, 1893; case I, p. 69; case II, p. 88; case III, p. 96; case IV, p. 100; case V, p. 116; case VI, p. 203; case VII, p. 207; case VIII, p. 209; case IX, p. 271; case X, p. 275; case XI, p. 278; case XII, p. 282.	I. — H. 36 ans.	Otite suppurée; abcès extradural au niveau du *tegmen tympani;* lepto-méningite, phlébite du sinus latéral; opéré 15 jours après le début des accidents cérébraux.	Ouverture et nettoyage de la loge sinusale.	Guérison.
		II. — F. 17 ans.	Otite suppurée; lepto-méningite avec thrombose du sinus; opéré le 6e jour.	Ouverture de l'antre, de la loge sinusale et de la fosse cérébelleuse; évacuation de pus fétide; nettoyage du sinus.	Mort au bout de 48 heures.
		III. — G. 23 ans.	Otite suppurée; lepto-méningite cérébro-spinale; thrombose du sinus sigmoïde; petit abcès temporo-sphénoïdal; opéré le 5e jour.	Mise à nu du sinus; la dure-mère est incisée en avant et en arrière; par ces deux incisions, et surtout en avant d'une petite cavité contenue dans la base du lobe temporo-sphénoïdal, il s'écoule du pus.	Mort au bout de 48 heures.
		IV. — G. 24 ans.	Otite suppurée; méningite avec abcès extraduraux dans les fosses temporale et cérébelleuse; thrombose du sinus sigmoïde; opéré le 9e jour.	Antrectomie; résection des osselets; mise à nu du sinus sur une longueur de 1/2 pouce; il est recouvert de pus; curetage de sa loge, qui est bourrée d'iodoforme.	Guérison.

		V.—H. 32 ans.	Otite suppurée datant de 28 ans; nécrose étendue du lobe temporo-sphénoïdal gauche, avec thrombose du sinus sigmoïde et infarctus pulmonaire; opéré le 21e jour.	Antrectomie; ouverture de la loge sinusale, remplie de pus; le sinus contient cependant du sang liquide; une couronne de trépan au-dessus de la racine postérieure du zygoma met à nu la partie ramollie du cerveau; il s'en écoule en quantité des lambeaux nécrosés de tissu; lavages.	Mort en 16 heures
		VI. — H. 52 ans.	Otite grippale datant de 15 mois; abcès cérébelleux gauche, avec abcès subdural au-dessus de la tente; cécité et surdité verbale; thrombose du sinus sigmoïde gauche; opéré au bout de plusieurs mois.	Après plusieurs interventions partielles, faites par divers chirurgiens, antrectomie; petite ouverture de la loge sinusale, où l'on trouve des fongosités; au bout de quelques jours, on agrandit cette ouverture et l'on ouvre la fosse cérébelleuse en arrière de la mastoïde; en ces deux points, abcès extradural; après incision de la dure-mère au niveau de l'orifice postérieur, ouverture d'un petit abcès cérébelleux; thrombose du sinus; le lendemain, ouverture de l'abcès subdural de la fosse moyenne par trépanation de l'écaille temporale.	Guérison.
		VII. —	Otite suppurée; abcès cé-	Large antrectomie; l'abla-	Guérison.

Nos d'ordre	INDICATION BIBLIOGRAPHIQUE	AGE SEXE	SYMPTOMES	INTERVENTION	RÉSULTAT THÉRAPEUTIQUE
		H. 29 ans.	rébelleux et thrombose du sinus; opéré la 7e semaine.	tion de la paroi antérieure cariée de la loge sinusale fait découvrir un thrombus suppuré, qui est enlevé; à travers la paroi postéro-interne altérée du sinus, on trouve un abcès cérébelleux; bourrage à l'iodoforme et à l'acide borique.	
		VIII. — H. 38 ans.	Otite suppurée; abcès cérébelleux, avec thrombose du sinus sigmoïde; opéré le 16e jour.	Antrectomie; ouverture de la loge sinusale; en arrière du sinus thrombosé, une fistule conduit sur un abcès cérébelleux.	Guérison.
		IX. — H. 7 ans.	Otite suppurée gauche; pachyméningite suppurée; thrombose du sinus, infarctus pulmonaires, méningite séreuse; opéré le 10e jour.	Antrectomie; ouverture de la loge sinusale, où l'on trouve une nappe de pus.	Amélioration passagère et mort au bout de 20 jours.
		X.—H. 26 ans.	Otite suppurée droite; thrombose du sinus; abcès et gangrène pulmonaire; opéré le 11e jour.	Antrectomie; mise à nu du sinus sur une longueur de 2 pouces; abcès extradural; curetage des granulations, du thrombus; bourrage du sinus à l'iodoforme et à l'acide borique.	Mort en 48 heures.
		XI. —	Otite suppurée; thrombose	Après antrectomie, ayant	Mort en 48 heures.

		H. 46 ans.	du sinus; pyohémie; infarctus pulmonaires; petit abcès temporo-sphénoïdal; opéré le 12e jour.	trouvé la veine mastoïdienne normale, à son issue de l'os, on se contente d'ouvrir l'abcès temporo-sphénoïdal, par trépanation directe de l'écaille.	
		XII. — H. 11 ans.	Otite suppurée gauche; thrombose du sinus; pyohémie; abcès superficiel du lobe temporo-sphénoïdal; opéré le 15e jour.	Après antrectomie, mise à nu du sinus sur une étendue de 1 pouce 1/2; sa paroi est ulcérée en avant; le thrombus qu'il contient est enlevé.	Mort le 22e jour.

STATISTIQUE VI

TUMEURS DE LA BASE, TRAITÉES CHIRURGICALEMENT

Nos d'ordre	INDICATION BIBLIOGRAPHIQUE	AGE SEXE	NATURE DE LA TUMEUR	MARCHE DE L'AFFECTION	INTERVENTION	RÉSULTAT
1	ADELMANN, *Beiträge zur medicinischen und chirurgischen Heilkunde*, Bd. II, S. 172; Erlangen, 1845.	23 ans.	Exostose du sinus frontal gauche.	Saillie de l'os à la partie interne du sourcil gauche; abcès et fistule; exophtalmie.	On ôte la partie orbitaire, ce qui est facile superficiellement et devient très-pénible plus loin, les parties profondes de la tumeur ayant la consistance de la pierre.	Symptômes méningitiques le 5e jour; lorsqu'on perd de vue la malade, elle avait encore une fistule au lieu de l'opération.
2-3	ANDREWS, Successful removal of two osteomata of the orbit; one originating in the frontal, the other in the ethmoïdal cells (*The medical Record*, 1887, t. II, p. 261).	I. — II. 48 ans.	Ostéome spongieux ethmoïdien, s'étendant dans l'orbite jusqu'à la fente sphénoïdale.	En 1886, énucléation de l'œil droit à la suite d'un traumatisme; depuis quelques années s'était développée une tumeur à l'angle inféro-interne de l'orbite, repoussant l'œil en dehors et en avant, et diminuant considérable-	Incision commençant au milieu de la racine du nez et se terminant au milieu du bord orbitaire inférieur; la tumeur mise à nu est d'abord enlevée dans sa partie orbitaire, puis la partie nasale est enlevée par fragments; hémorragie considérable, le périoste est suturé sur la cavité laissée dans l'orbite par l'ablation de la tumeur, et la plaie interne fermée, sauf à sa partie inférieure, où un drain est placé.	Réunion par première intention.

				ment ses mouvements ; vision très diminuée.		
		II. — F. 19 ans.	Ostéome éburné du sinus frontal.	Petite tumeur à l'angle supéro-interne de l'orbite, sans aucun symptôme fonctionnel.	Incision sur le tiers interne de l'arc supra-ciliaire jusqu'au niveau du canthus interne; la tumeur était recouverte d'une membrane mince, qui en fut décollée; on constata, lorsque le décollement fut arrivé à la base, que la tumeur orbitaire n'était qu'une partie d'une tumeur venue du sinus frontal : l'os environnant cette base fut attaqué à sa partie interne et supérieure, en prenant les plus grandes précautions pour ne pas léser la poulie du grand oblique ; puis l'os lacrymal et l'os planum furent attaqués à leur tour et la tumeur enlevée facilement après qu'on lui eut fait subir un mouvement de rotation qui rompit un pédicule dont on retrouva la trace.	Réunion par première intention.
4-5	Arnold, Zwei Osteome der Stirnhöhlen (*Archiv für. Path., Anat. und Phys.*, 1873, t. LVII, p. 146).	H. 23 ans.	Ostéome à centre moins dur que la surface et à insertion très large; poids : 110 gr.	Depuis 5 ans, saillie douloureuse sur la région frontale médiane, au-dessus de la racine du nez; déviation de l'œil en dehors, sans	Incision cruciale; la tumeur siège dans une dépression du frontal, revêtue de muqueuse, et dont les bords sont presque partout réguliers; envahissement presque complet du rebord orbitaire gauche supérieur; prolongement orbitaire; résection à la scie et au ciseau de la partie qui surmonte le niveau de l'os frontal	Guérison presque complète par première intention; le 15e jour, mort de méningite; perforation de la paroi du sinus, de la

Nos d'ordre	INDICATION BIBLIOGRAPHIQUE	AGE SEXE	NATURE DE LA TUMEUR	MARCHE DE L'AFFECTION	INTERVENTION	RÉSULTAT
				troubles de la vision ; la tumeur s'étend peu à peu et arrive à occuper tout l'espace intermédiaire aux deux bosses frontales ; sa consistance est partout osseuse, sauf à la partie tout à fait supérieure, où elle est plus molle ; toute la masse est entourée d'un rebord osseux.	et à la scie à chaîne de la partie orbitaire ; le pédicule de la tumeur était exceptionnellement large ; seul un petit diverticule sus-orbitaire se laissa extraire avec facilité ; suture de la plaie.	dure-mère et abcès du lobe frontal gauche.
6	BADAL, Exostose éburnée du frontal remplissant la cavité orbitaire ; ablation avec la gouge et le maillet ; guérison avec conservation de	II. — H. 24 ans.	Ostéome éburné, développé aux dépens de la paroi orbitaire du sinus frontal ; volume 35mm sur 60.	En deux ans se développe, à l'angle supéro-interne du rebord orbitaire droit, une tumeur dure et indolente qui détermine un exophtalmos	Une incision transversale, divisant la commissure interne des paupières et se prologeant vers la racine du nez, met à nu la partie extra-orbitaire de l'exostose ; en une heure, à la gouge et aux ciseaux, on arrive à diviser le pédicule sur la paroi orbitaire supérieure, ce qui permet d'y glisser la pointe d'un élévateur,	Guérison ; pas de réaction locale ; au bout d'un an, la diplopie et la mydriase ont disparu presque complètement.

	l'œil et de la vue (*Bull. Soc. Chirurgie*, 1884, p. 603, Rapport de CHAUVEL).			énorme, avec épiphora et conjonctivite intense.	de mobiliser la masse, puis, à l'aide d'une pince, de l'extraire complètement; le cerveau était à nu en un point ; le globe est remis en place ; sutures, pansement ouaté.	
7	BANGA, Ein Fall von Osteom des Sinus frontalis sin, mit Durchbrüch in die linke Orbita. — Exstirpation, meningitis, Tod durch Magen und Zweichfell-ruptur (*Deutsche Zeitschrift für Chirurgie*, 1874, t. IV, p. 486).	H. 18 ans.	Ostéome du sinus frontal gauche, de la grosseur d'un œuf de poule, du poids de 78 gr., à forme irrégulière avec centre spongieux.	Début depuis 3 ans, saillie dans l'orbite gauche. Pas de symptômes cérébraux.	Rabattement d'un lambeau en C, détaché de l'os à la partie interne de l'orbite. Toute la tumeur apparaît bien nettement. Réclinaison du muscle oblique supérieur, et attaque de la saillie au ciseau et au maillet; aux premiers coups, la tumeur se mobilise et on peut l'extraire avec la pince à os. Sutures de la conjonctive et de la peau. Diminution considérable de l'exophtalmie.	Mort le 10e jour, de méningite purulente, abcès de la partie basale du lobe frontal gauche; à ce niveau, perforation de la voûte orbitaire et de la dure-mère; rupture de l'estomac cancéreux.
8	BESSEL-HAGEN, Zur kenntniss der Hirnhöhlen Osteome (*Centralblatt f. Chirurgie*, 1889, p. 900).	F. 26 ans.	Ostéome du sinus frontal gauche de 5 c. sur 2 1/2 et 3 1/4, avec un pédicule de quelques millimètres seulement à la jonction du frontal et de l'ethmoïde.	Symptômes ordinaires des tumeurs du sinus frontal.	Du dos du nez une incision fut faite jusqu'au rebord orbitaire supérieur, le périoste récliné, l'os réséqué tout autour de la tumeur, qui occupait les sinus frontaux et une partie des cellules ethmoïdales et la tumeur énucléée avec un élévatoire ; drainage avec de la gaze iodoformée par la fosse nasale et fermeture de la plaie.	Guérison avec seulement un léger affaissement du rebord orbitaire supérieur.

N os d'ordre	INDICATION BIBLIOGRAPHIQUE	AGE SEXE	NATURE DE LA TUMEUR	MARCHE DE L'AFFECTION	INTERVENTION	RÉSULTAT
9	Birkett, A case of exostosis of the frontal bone growing into the cranial cavity (*Guy's hosp. report*, 1871, t. XVI, p. 503).	F. 15 ans.	Ostéome presque complètement spongieux, à point de départ dans la cloison des sinus frontaux.	Depuis 6 mois, gonflement de la région frontale antérieure, déviation de l'œil gauche, ouverture au-dessus et en dedans de la paupière supérieure gauche, par où s'écoule un liquide séreux.	Sous chloroforme, incision verticale de 3 pouces sur le centre de la tumeur. En rabattant les téguments, on met à nu une membrane fibreuse qui recouvre un large orifice bordé par de l'os. En sectionnant cette membrane verticalement, on ouvre une cavité pleine de liquide filant, semblable à celui qui s'écoulait spontanément; cette cavité est celle du sinus frontal où se trouve, adhérente à la paroi postérieure, une tumeur spongieuse dont quelques fragments sont enlevés au ciseau et au maillet, sans qu'on ose aller plus loin.	Mort le 25e jour, de méningite.
10	Bornhaupt, I. Ein Fall von linkseitigem Hirnhöhlen Osteom nebst Bemerkungen über die in den Nebenhöhlen der Nase sich entwickelnden Osteome (*Archiv für Klin*	F. 18 ans	Ostéome presque complètement compact, sauf au niveau de son pédicule très étroit, et probablement adhérent au septum.	Depuis 2 ans, exophtalmie et diplopie. Une collection se forme au-dessus de l'œil gauche ; elle est ouverte, donne issue à du pus, et l'on constate qu'elle environne	Ceux-ci terminés, opération par Volkmann. Incision en arc suivant le rebord orbitaire supérieur, puis descendant à angle droit sur le nez. Le lambeau ainsi taillé est abrasé, et l'on voit apparaître le prolongement orbitaire d'une tumeur qui, après résection de la couche d'os qui la recouvre en haut et en dedans, est reconnue pour un ostéome à point de départ dans	Guérison.

	Chirurgie, 1881, 26, p. 589). — II, *in* ISCHUNIN, *Ein Osteom des rechten Hirnsinus*. Aus der chir. Hospital Klin. des Prof. Bornhaupt zu Wien Abstr. ; in-8.			une tumeur osseuse ; guerison lente des accidents infectieux.	le sinus frontal ; le dégagement de la tumeur à sa partie postérieure donne issue à du pus ; c'était de là que venait bien évidemment la collection antrefois ouverte ; ceci fait, la tumeur est basculée à l'aide d'un élévateur et enlevée.	
11	BOUYER (de Saintes), Polypes des sinus frontaux, s'étant fait jour dans les orbites et les fosses nasales, avec complication d'exostoses ; opération, guérison (*Annales de la chirurgie française et étrangère*, 1841, p. 242).	H. 28 ans.	Polypes muqueux des sinus frontaux.	Deux ans après un coup apparaît à la partie moyenne de l'arcade orbitaire gauche une tumeur qui ulcère la peau ; en même temps une fistule se forme au front.	On enlève le polype jusqu'à son point d'adhérence, puis par l'ouverture frontale on extrait une esquille de 12mm sur 8. Un nouveau polype se forme au niveau de l'arcade gauche ; un autre refoule la paupière supérieure droite et empêche la vision de ce côté. Les fosses nasales sont pleines de polypes. Incision cruciale. La tumeur de l'œil droit est d'abord enlevée : c'est un polype muqueux, venu du sinus frontal ; au-dessous se trouve une concrétion osseuse de 2 c. sur 1, qu'on ne peut dégager qu'en brisant une partie de la table antérieure de l'os ; du côté gauche, un polype est d'abord enlevé, puis un corps dur de 35mm sur 20, logé dans l'orbite, et qu'on ne peut extraire qu'après avoir scié toute la partie supérieure de l'arcade avec une scie	A peine de fièvre, les sinus se comblent par bourgeonnement ; au bout de 7 semaines, guérison avec cicatrice un peu déprimée : vision conservée des des deux côtés.

Nos d'ordre	INDICATION BIBLIOGRAPHIQUE	AGE SEXE	NATURE DE LA TUMEUR	MARCHE DE L'AFFECTION	INTERVENTION	RÉSULTAT
					flexible. Les sinus sont ensuite ouverts par trépanation de leur paroi antérieure et de nombreux polypes qu'ils contiennent enlevés, en prenant les plus grandes précautions pour ne point léser la paroi postérieure; suture aux angles externes de la plaie transversale et pansement à plat, les lambeaux écartés.	
12	Bowman, Ivory exostosis growing from the orbital plate of ethmoïd; operation; recovery, with perfect motion of the eye (*Medical Times*, 1859, t. II, p. 403).	II. 30 ans.	Ostéome éburné, avec un peu de tissu spongieux au niveau du pédicule fixé à l'os lacrymal.	Depuis une huitaine d'années, protusion de l'œil gauche; on sent à travers les paupières une tumeur de consistance osseuse, composée de deux nodules, l'un au-dessus, l'autre au-dessous du ligament interne; point de départ probable dans l'os lacrymal, congestion de	Division de la paupière supérieure commençant en dedans du ligament interne et prolongée en haut et en dehors sur une longueur de 3/4 de pouce; le nodule supérieur fut ainsi mis à nu, son pédicule brisé et la masse enlevée. Une petite partie du pédicule étant restée adhérente fut sectionnée à la pince coupante.	Deux mois après l'opération, guérison. L'œil a repris sa position et son fonctionnement normal.

				la conjonctive.		
13	Boyd (Stanley), A case of osteoma of the frontal sinus (*Lancet*, 1890, t. II, p. 607).	H. 20 ans.	Ostéome peu dur du sinus frontal gauche.	Tumeur de la région frontale ayant débuté il y a 7 ans et ayant acquis 1 pouce 1/2 dans le sens transversal sur 1/2 en hauteur.	Incision semi-lunaire à sommet juste au-dessous de la naissance des cheveux, s'écartant à 1 pouce des limites de la tumeur. Hémorragie considérable. La partie saillante est détachée par quelques coups de ciseau et de maillet, et l'on vit que la base était entourée d'une collerette muqueuse. Il s'agissait sûrement d'une tumeur née sur la paroi postérieure du sinus. La partie intrasinusale fut détachée par fragments ; en un point près de la ligne médiane, la cavité cranienne fut ouverte; suture du lambeau.	Guérison de la plaie en 5 jours. Ecoulement nasal de sang, bilatéral malgré que le sinus droit n'eut pas été lésé par l'opération.
14	Brassant, *Mémoires de l'Académie royale de chirurgie*, 1774, t. XIII, p. 277.	F. 65 ans.	Ostéome de la partie interne de l'orbite.	Depuis 15 ans, fistule lacrymale. Tumeur de consistance osseuse, de la grosseur d'un œuf de poule, refoulant le globe en dehors.	Application de caustiques.	Au bout de 3 ou 4 mois, exfoliation spontanée de la tumeur.
15	Brunn, Diss. de hydrope cystico sinuum frontalium (*I. D. Berlin*, 1829, 2 pl.)	H. 14 ans.	Kyste hydatique du sinus frontal.	Depuis l'âge de 9 ans, la région frontale et l'arcade sourcilière	Incision cruciale, dissection des lambeaux, ouverture de l'os au scalpel assez grande pour y introduire le doigt; os ramolli; il s'écoule de la sérosité sangui-	Mort de suppuration en un an.

Nos d'ordre	INDICATION BIBLIOGRAPHIQUE	AGE SEXE	NATURE DE LA TUMEUR	MARCHE DE L'AFFECTION	INTERVENTION	RÉSULTAT
				gauche deviennent le siège d'une tumeur qui acquiert peu à peu un tel volume que l'œil est repoussé en bas et en dehors.	nolente ; des membranes minces se présentent et l'on pénètre dans une large cavité divisée en cellules par des membranes très fragiles.	
16	BRYANT, Exostosis into orbit and from frontal sinus (*Brit. med. J.*, 1872, t. II, p. 631).	H. 24 ans.	Ostéome du sinus frontal droit, avec pédicule et prolongement orbitaire.	Depuis 4 ans, légère protusion de l'œil droit, avec diplopie, exostose au-dessus du nez.	On enleva d'abord la tumeur orbitaire en réclinant le contenu de l'orbite et en ciselant ou sciant morceau par morceau ; l'ensemble des parties extraites de l'orbite représentait le volume d'une petite orange. La partie située dans le sinus frontal, et adhérente seulement à sa paroi antérieure, fut ensuite enlevée. On conserve l'œil. Suture de la plaie. Pansement ouaté compressif. Durée : 1 heure.	Pas de renseignements ultérieurs.
17	BUROW, *Mittheilungen aus der Chirurgischen Privatklinik*, 1875-76, S. 42.	F. 28 ans.	Ostéome du sinus frontal (?).	Tumeur de l'angle interne de l'orbite, grossissant peu à peu et sans réaction pendant	On enlève la tumeur de 55 gr., ayant la consistance de l'ivoire à sa périphérie, avec des travées à l'intérieur partant de son insertion.	

				plus de 20 ans; puis, à la suite d'un coup sur l'œil, suivi de panophtalmie, elle se dénude.		
18	Busch, *Chirurgische Beobachtungen*, 1854, S. 22.	F. 30 ans.	Tumeur éburnée à l'extérieur, spongieuse à l'intérieur, venant de l'ethmoïde.	Depuis l'âge de 11 ans se développe à l'angle interne de l'orbite droite une tumeur qui finit par remplir tout l'orbite et repousser le globe atrophié en haut et en dehors.	Mise à nu de la masse ; un sillon est creusé tout autour de la tumeur, pour pouvoir l'attaquer au ciseau ; mais, aux premiers coups de maillet, toute la masse se détacha ; il n'en restait plus qu'une petite partie, en haut et en dedans, qui fut détruite au fer rouge.	Guérison par granulation.
19	Canton, Orbital exostosis (*The medical Times*, 1851. t. I, p. 494).	F. 25 ans.	Ostéome partant du rebord orbitaire supérieur, du volume d'une noisette, spongieuse au centre, compacte à la périphérie.	Depuis 7 mois, protusion progressive du globe de l'œil, vision pas altérée.	Incision semi-circulaire, allant de l'apophyse externe à l'apophyse interne du frontal, juste au-dessous du sourcil; dissection des téguments, du muscle orbiculaire et du ligament palpébral, de manière à découvrir la tumeur qui est détachée de la lame orbitaire avec un petit ciseau. Sutures.	Guérison en 8 jours.
20	Demarquay, *Les tumeurs de l'orbite;* Paris, 1860, p. 65.	H. 34 ans.	Ostéomes implantés sur la paroi antérieure des deux sinus.	Extraction de polypes nasaux ; ils récidivent en même	On enlève d'abord les polypes de la fosse nasale droite, puis une incision sur le rebord orbitaire droit montre le sinus frontal	Guérison ; la vision des deux côtés s'améliore

Nos d'ordre	INDICATION BIBLIOGRAPHIQUE	AGE SEXE	NATURE DE LA TUMEUR	MARCHE DE L'AFFECTION	INTERVENTION	RÉSULTAT
				temps que le rebord sus-orbitaire droit fait saillie d'une façon très marquée.	perforé et contenant, outre des polypes muqueux, un petit ostéome dépendant de sa paroi antérieure et qui est enlevé. A gauche, le sinus était également ouvert par la suppuration, et des polypes muqueux sortaient par l'orifice ; en outre, la cavité contenait un ostéome dont l'ablation nécessita la résection d'une partie de la voûte orbitaire, et qui était implanté par une base large sur la paroi antérieure du sinus.	
21	DOLBEAU, *Mémoire sur les exostoses du sinus frontal*; in-4°, Masson, 1871, p. 14.	H. 21 ans.	Ostéome spongieux au centre, avec point d'attache à la cloison. Poids : 10 gr.	Début il y a 3 ans ; depuis 10 mois seulement, la tumeur a envahi l'orbite, en déviant l'œil en bas et en dehors ; elle est fixe, indolente, d'une dureté osseuse.	Deux incisions, l'une verticale, un peu en dehors de la ligne médiane du front, l'autre horizontale, parallèle au bord supérieur de l'orbite. Le lambeau triangulaire est rabattu, la paupière supérieure est refoulée en bas par quelques coups de bistouri ; on voit alors facilement la partie de la tumeur qui a fait irruption dans l'orbite. C'est une masse très dure, osseuse et mamelonnée, saillant par une perforation. En introduisant une spatule entre elle et l'os frontal, on fait éclater la paroi antérieure du sinus, qui est dilaté	Guérison complète en un mois. La cavité se comble par granulation.

					et dont la cavité est remplie par le néoplasme ; celui-ci, saisi avec un davier, se sépare en deux parties, dont l'une reste fixée dans le fond du sinus ; le centre spongieux de la tumeur étant très vasculaire, il se fait un écoulement notable de sang ; la partie restante est enlevée par fragments à la gouge et au maillet, enfin vient un fragment de 2 c. 1/2 sur 1 c., à surface lisse, formant la paroi profonde de l'exostose. La surface d'implantation, qui se faisait au niveau de la cloison, donne du sang par une artériole qui est oblitérée avec une boulette de cire. Au moment de finir l'opération, sourd un liquide albumineux, épais, ressemblant à de la substance cérébrale et formé par de la sécrétion muqueuse.	
22	Espada, Polypos naso-frontales con lesiones de ambas paredes en el seno frontal derecho, de solo la pared anterior en el irquierdo (*Cron.*	F. 18 ans.	Polypes des deux sinus frontaux.	Rhinite chronique pendant l'enfance ; plus tard, céphalée frontale, en même temps qu'apparaît à la racine du nez une tumeur dure,	Trépanation du frontal ; la cavité des deux sinus est remplie de myxomes qui ont détruit à droite la table interne en mettant à nu la dure mère ; curetage complet.	Guérison.

Nos d'ordre	INDICATION BIBLIOGRAPHIQUE	AGE SEXE	NATURE DE LA TUMEUR	MARCHE DE L'AFFECTION	INTERVENTION	RÉSULTAT
	med. qui. de la Habana, 1891, t. XVII, p. 591-599).			rouge, non fluctuante.		
23	Evans, Osteous tumor or en ostosis of frontal sinus and orbit; removal of tumour; recovery (*Guy's Hosp. Rep.*, 1874, t. XIX, p. 102-108).	H. 24 ans.	Ostéome des sinus frontaux.	Début remontant à quatre ans; envahissement du rebord orbitaire supérieur droit.	Incision transversale au-dessus du rebord orbitaire; ablation par morceaux de la partie orbitaire; l'incision est étendue par-dessus le nez, la paroi antérieure des sinus réséquée et la partie sinusale enlevée. Sutures.	Guérison, après nécrose osseuse limitée.
24	Heath, Recurrent sarcomatous tumor; involving the orbits, frontal sinuses and cranium (*Tr. Path. Soc. London*, 1869, t. XX, p. 257-260).	F. 24 ans.	Sarcome de l'étage antérieur.	Il y a 11 ans, début par une petite tumeur à l'angle interne de l'orbite droite.	La tumeur est enlevée un an après son début; au bout de 8 ans, récidive rapide, avec saillie dans le nez et l'orbite. Ablation.	Au bout de trois mois, répullulation. Envahissement des deux orbites; marche aiguë; mort. Le plancher de l'étage antérieur est tout entier envahi et les circonvolutions correspondantes refoulées.

25	HEISTER, *in* HEWETT, On exostoses of the skull (*St George Hosp. Rep.*, 1867, t. II, p. 14).	H. 33 ans.	Exostose de la partie antéro-inférieure et médiane du frontal.		Ablation à la gouge et au maillet.	Guérison.
26	HENRY, Polypi of the frontal sinuses extending in to the nose and the orbits ; successful, removal · (*Lancet*, 1859, t. II, p. 634).	H. 63 ans.	Polypes du sinus frontal gauche.	Coup sur le nez ; 2 ans après, on enlève des polypes nasaux, saillie au-dessus du nez et à l'angle interne de l'œil gauche.	Lambeau semi-lunaire médian mettant à nu les os nasaux et lacrymaux, qui sont saillants et ramollis ; on les rabat sur une étendue égale à celle du lambeau tégumentaire et l'on tombe dans une cavité remplie de polypes et d'une substance caséeuse. On l'extrait, et on replace les lambeaux osseux et tégumentaires ; suture.	Guérison : suppuration abondante qui nécessite la réouverture des bords de la plaie.
27	HOPPE, De exostosibus ossis frontis (*I. D. Bonn*, 1857).	F. 22 ans.	Exostose des sinus frontaux, avec envahissement de l'ethmoïde et de la cavité cranienne.	Depuis 7 ans tumeur à la racine du nez.	Ablation.	Mort avec abcès cérébral en 13 jours.
28	HUTCHINSON, *Illustrations of clinical Surgery*, 1875, fasc. 1, p. 9.	I. — F. 30 ans.	Ostéome éburné du sinus frontal droit.	Tumeur ayant débuté dans le jeune âge, puis ayant envahi peu à peu l'orbite droit, très élargi et dont les parois étaient	En 1859, ablation partielle, suppuration, fistules, nécrose de la tumeur, qui, devenue mobile, est extraite 15 ans plus tard.	Guérison ; diminution considérable de la cavité orbitaire.

Nos d'ordre	INDICATION BIBLIOGRAPHIQUE	AGE SEXE	NATURE DE LA TUMEUR	MARCHE DE L'AFFECTION	INTERVENTION	RÉSULTAT
				complètement détruites.		
		II.— II. 7 ans.	Ostéome éburné de l'un, puis de l'autre sinus.	Tumeur du sinus frontal refoulant l'œil en bas et en dehors.	Hutchinson trépane la paroi antérieure du sinus et met à nu un ostéome éburné, à surface mamelonnée, dont le pédicule est péniblement fracturé ; nouvelle tumeur analogue du côté opposé; au bout de 2 ans, elle est enlevée avec déchirure de la dure-mère.	Mort de méningite.
29	JOBERT DE LAMBALLE, Exostose du sinus frontal gauche, *in* DOLBEAU, *loc. cit.*, p. 6 et 20.		Exostose éburnée et libre du sinus frontal gauche de 6-4-3 c.		Ablation tentée sans succès ; la pièce porte à sa partie antérieure la trace d'une couronne de trépan.	Mort.
30	KEATE, History of a case of bony tumor successfully removed from the head of a female (*Med. chir. Tr.*, t. XI, 1890, p. 278).	F. 18 ans.	Kystes hydatiques du sinus frontal gauche.	Tumeur de la région du sinus frontal du côté gauche, apparue il y a 6 ans et ayant acquis dans ces 3 dernières années le volume des 3/4 d'une orange.	Incision cruciale sur les téguments qui recouvrent la tumeur. L'os mis à nu est très vasculaire. Je me mis à scier la base de la partie saillante de la tumeur avec une scie à métacarpien, et un tiers de la circonférence était divisé lorsque, l'un des assistants ayant perçu une pulsation, je décidai, avant d'aller plus loin, d'enlever un fragment d'os: ce fut fait avec un élévateur, et	Très lentement, par granulation, la cavité se ferme; au bout de 9 mois, un kyste se reforme; il est ponctionné et peu à peu détruit par cautérisation à l'al-

					immédiatement au-dessous de l'os apparaît une fine membrane transparente ; mais le kyste avait été rompu et le liquide incolore qu'il contenait s'écoula en même temps que ses parois s'affaissaient. L'examen de la cavité avec le doigt ne permit pas de découvrir l'ouverture cranienne, quelques fragments d'os furent encore enlevés ; mais, comme le patient était très abattu, on arrêta l'opération.	cali et à l'acide arsénieux ; on finit par arriver sur de petites hydatides logées profondément dans des cellules osseuses dépendant de la paroi interne du sinus frontal. Ces cellules sont sciées à leur base ; la granulation complète finit par se faire.
31-32	KIKUZI, Zwei Fœlle von Hirnhölen Osteome (*Brüns Beitræg zur Klinischen Chirurgie*, 1888, t. III, p. 489.	I. — F. 26 ans.	Ostéome à contenu spongieux. Poids : 50 gr.	Depuis deux ans, tumeur repoussant de plus en plus l'œil droit, dont la vision s'affaiblit légèrement et qui finit par se trouver entièrement hors de l'orbite. Pas de symptômes cérébraux.	Incision à travers la paupière supérieure d'un angle à l'autre et mise à nu de la tumeur, qui se présente comme un polype muqueux, superposé à une masse osseuse remplissant presque complètement l'orbite, où l'on ne peut pénétrer que du côté externe. Le globe est légèrement récliné avec le doigt et un fragment de la tumeur enlevé ; son intérieur est poreux ; aussi, avec l'élévatoire et des pinces coupantes, la partie res-	Suppuration abondante par la plaie et par le nez ; ectropion ; guérison définitive.

Nos d'ordre	INDICATION BIBLIOGRAPHIQUE	AGE SEXE	NATURE DE LA TUMEUR	MARCHE DE L'AFFECTION	INTERVENTION	RÉSULTAT
					tante est-elle enlevée pièce par pièce. On finit par pouvoir pénétrer avec l'index dans le sinus frontal très dilaté. A la profondeur du bout du doigt, on sent des fragments gros comme une noisette et qui sont enlevés avec la pinee à séquestre. Il reste alors une cavité énorme, communiquant avec les fosses nasales et dont les limites sont à peine aceessibles au doigt. Drain, suture en étage ; le globe oeulaire intaet est replacé ; compression avee des bandes de gaze au sublimé.	
		II. — H. 45 ans.	Ostéome mort du sinus frontal droit, avec néerose de la paroi antérieure de ce sinus.	Depuis l'âge de 19 ans, tumeur dans la région frontale droite, avec déviation de l'œil. A trois reprises, pendant un certain temps, fistules au-dessous du rebord orbitaire ; la tumeur finit par atteindre le volume d'une	Incision en U, à bords verticaux, partant l'un en dedans de l'angle interne de l'œil, l'autre de la naissance de l'apophyse zygomatique ; ligature de l'artère sus-orbitaire. L'incision met à nu l'os nécrosé avee quatre fistules, qui sont réunies à la chaîne ; la pièce d'os circonserite est enlevée à l'élévatoire, et l'on tombe dans le sinus frontal très dilaté, presque complètement rempli d'une tumeur osseuse nécrosée, qui est facilement enlevée ; la cavité du sinus droit apparaît alors	Guérison par granulation ; l'auteur ne dit rien de ce qui advint du côté du sinus gauche.

				demi-pomme de grosseur moyenne; elle s'étend de la bosse frontale droite au rebord orbitaire et de la région temporale, à 1 c. au delà de la ligne médiane, avec déviation du globe de l'œil en bas et en dehors. Trois points fistuleux conduisent sur de l'os dénudé.	recouverte d'une muqueuse hypertrophiée et communiquant par une perforation avec le sinus gauche; la partie d'os recouvrant encore la cavité en haut et en dehors est enlevée à la pince de Luer et à la scie, de sorte que la perte de substance de la paroi antérieure du sinus finit par atteindre 6 c. sur 5; résection partielle du bord supérieur de l'orbite, ablation d'un polype muqueux adhérent à l'orifice de communication des deux sinus; sutures, drains, pansement compressif.	
33-37	Knapp, I, *in* Orbital exostosis (*Græfes Archives*, 1861, p. 230). — II, *in* Frontal exostosis (*Tr. intern. Opht. Congress*, 1876, p. 52). — III, *in* Contribution to te pathology of the frontal sinuses (*Archives of Ophtal-*	I. — H. 14 ans.	Ostéome éburné, occupant les cellules ethmoïdales, le sinus frontal gauche en totalité, le droit en partie, et les fosses cérébrales antérieure et moyenne.	Exophtalmie et symptômes passagers d'irritation cérébrale.	On enlève la partie orbitaire de la tumeur à la scie de Heine.	Légère suppuration. Mort la 11e semaine, de méningite.
		II. — H. 36 ans.	Ostéome spongieux des sinus frontaux.	Depuis 19 ans, grosseur à la racine du nez	Extirpation par fragments à la gouge et au maillet.	Légère suppuration; guérison en 4 semaines.

Nos d'ordre	INDICATION BIBLIOGRAPHIQUE	AGE SEXE	NATURE DE LA TUMEUR	MARCHE DE L'AFFECTION	INTERVENTION	RÉSULTAT
	mology, 1880, p. 185, obs. 4 : Polypi and accumulation of pus in the right frontal sinus; orbital tumor; exophtalmus; operation, permanent recovery. — IV, *in* Sub periosteal enucleation of an ivory exostosis of the frontal sinus, extending into the nasal and orbital cavities; healing by first intention (*Archives of ophtalmology*, 1880, p. 464). — V, *in* Case of ivory exostosis of the ethmoid cells, extirpation from the orbit; death;			envoyant un prolongement dans chaque orbite, qui refoule les yeux en dehors. Pas de douleurs ni de troubles de la vue.		
		III. — H. 23 ans.	Polype du sinus frontal gauche.	Depuis 6 ans, l'œil se dévie en bas, en dehors et en avant; depuis 4 ans, on sent une tumeur à l'angle interne de l'orbite, ramollie au centre, dure à la périphérie; pas de symptômes nasaux.	Incision courbe au-dessous du rebord orbitaire, depuis le milieu de la paupière jusqu'à la racine du nez; en incisant plus profondément, sort une grande quantité de pus, qui vient du sinus frontal dilaté et des cellules ethmoïdales antéro-supérieures; des fragments de la paroi interne de l'orbite sont enlevés avec des pinces; en explorant la cavité, on trouve à sa partie interne un polype muqueux, très vasculaire, qui en est extrait; hémorragie considérable; sutures partielles et tamponnement.	Œdème et suppuration très abondante pendant plusieurs semaines, puis la communication avec le nez se rétablit; guérison; l'œil revient à sa place et reprend son fonctionnement normal.
		IV. — H. 48 ans.	Ostéome éburné du sinus frontal droit.	Petite tumeur dure à l'angle interne et supérieur de l'orbite; accroissement	Incision sur le bord inférieur du sourcil, depuis le milieu du rebord orbitaire jusqu'à l'insertion du ligament interne; en allant au centre de l'incision jusqu'à la tumeur, on constate qu'il s'agit	Pendant les premiers jours, quelques caillots sortent par le nez; la plaie ne sé

	autopsy; remarks (*Archives of Otology*, 1884, p. 51).			assez rapide; au moment de l'opération, elle semblait du volume d'une noisette et refoulait légèrement en dehors l'œil, dont le fonctionnement était absolument normal.	d'une exostose éburnée; le périoste qui la recouvrait est récliné et sa base inutilement attaquée au ciseau et au maillet; l'os entourant cette base est alors brisé au ciseau et au maillet, en prenant soin de ne point léser la poulie du grand oblique; puis la tumeur est libérée avec la rugine de toutes ses adhérences aux parties molles, même à la partie postérieure, rendue interne par rotation de la masse: la cavité produite par son extirpation de la tumeur s'ouvrait largement dans la fosse nasale et dans le sinus frontal; une petite pièce de la paroi interne de l'orbite, fracturée pendant l'opération, est laissée en place; sutures cutanéo-périostées; drain à la partie inférieure. Durée : 1 heure 1/2.	crète pas et, le drain ayant été enlevé le 4e jour, guérit par première intention.
		V. — H. 47ans.	Ostéome des cellules ethmoïdales presque entièrement éburné.	Depuis 10 ou 12 ans, polypes nasaux; depuis 4 mois, tumeur d'une dureté osseuse adhérente à l'os planum et saillant dans l'orbite gauche; les deux fosses nasales sont pleines de po-	Ether; incision le long de la partie interne du rebord orbitaire; apparaît une tumeur ayant l'os planum pour point de départ et légèrement mamelonnée; avec un petit ciseau, le périoste en est décollé et l'os rompu tout autour de sa base; de son bord supérieur s'échappe un peu de pus et quelques masses polypoïdes; la tumeur est saisie avec une pince à os, mais ne peut être énucléée avant d'avoir été	Mort le 4e jour de méningite suppurée; petite perforation de la paroi postérieure du sinus, mettant en contact la muqueuse avec la dure-mère.

Nos d'ordre	INDICATION BIBLIOGRAPHIQUE	AGE SEXE	NATURE DE LA TUMEUR	MARCHE DE L'AFFECTION	INTERVENTION	RÉSULTAT
				lypes, qu'on enlève tout d'abord ; on sent dans la fosse nasale gauche une tumeur osseuse, apparemment en continuité avec la tumeur orbitaire; la vision de l'œil dévié est diminuée de moitié.	dégagée au ciseau des cellules ethmoïdales et du septum nasal ; il reste encore dans le sinus frontal un petit polype muqueux qui en est extrait ; suture sans drainage ; pansement compressif.	
38-39	KUSTER, Zur Kenntniss und Behandlung der Schœdelgeschwülste (*Berliner klinische Wochenschrift*, 1881, p. 673).	I. — F. 50 ans	Fibro-myome caverneux de la paroi postérieure du rocher.	Depuis 2 ans, douleur et écoulement sanguin de l'oreille droite; paralysie du côté droit de la face ; œdème de toute la région.	L'exploration digitale du conduit auditif provoque une hémorragie considérable, que peut arrêter seulement la ligature de la carotide primitive; incision derrière l'oreille; au premier coup de ciseau, l'os, très poreux, est défoncé jusqu'au conduit auditif; hémorragie nouvelle; on arrête l'opération, on se contente de tamponner l'oreille et la plaie osseuse postérieure.	Mort 1 heure après. Pas de lésion carotidienne.
		II. — F. 55 ans.	Tumeur mixte, à base sarcomateuse de la ré-	Il y a un an apparaît au-dessus de la	Lambeau à base supérieure, allant jusqu'à l'os. L'os est attaqué au ciseau tout autour de la tumeur,	Guérison sans réaction ; au bout de 3 mois,

			gion des sinus frontaux.	glabelle une tumeur devenue douloureuse dans les dernières semaines; pas de symptômes cérébraux; consistance élastique.	à une distance de 1/2 à 1 c.; la dure-mère est, pendant l'ablation, excisée seulement sur une longueur de 2 c.; les bords de cette petite perte de substance sont rapprochés au catgut. La tumeur, contrairement à ce qu'on avait diagnostiqué, s'étendait du côté du nez et avait envahi l'ethmoïde; elle put être cependant, à l'aide du doigt et d'un élévateur, enlevée en totalité; deux drains sont introduits par les narines jusque sous le lambeau frontal, qui est suturé.	récidive exigeant une nouvelle et large excision de la dure-mère ainsi que d'un petit noyau orbitaire; la partie supérieure des fosses nasales étant oblitérée par du tissu cicatriciel, drainage au niveau de la racine du nez; guérison.
40	Lenoir, *in* Paul, Exostose éburnée des fosses nasales et de l'orbite; extirpation; guérison avec conservation des fonctions de l'œil (*Bull. Soc. Anat.*, 1858, p. 107).		Ostéome de l'ethmoïde.	A 32 ans, apparaît une petite grosseur à l'angle de l'œil droit, qui s'abcède; une autre fistule se forme vers la partie médiane de la paupière. La tumeur augmente et devient de consistance osseuse; on sent aussi, par la	Incision médiane, division du nez sur la ligne médiane et ablation de l'os propre; la tumeur supérieure, mise à nu, adhérait à la base du crâne, entre l'apophyse orbitaire et les fosses nasales; elle fut détachée à la gouge et au maillet; la tumeur inférieure, en raison de sa mobilité, se détacha facilement; ablation de nombreux polypes des fosses nasales; suture entortillée.	Cicatrisation après érysipèle.

Nos d'ordre	INDICATION BIBLIOGRAPHIQUE	AGE SEXE	NATURE DE LA TUMEUR	MARCHE DE L'AFFECTION	INTERVENTION	RÉSULTAT
				fosse nasale droite, un corps dur et poli comme de l'ivoire.		
41	LETENNEUR, Exostose de l'orbite; ablation; guérison (*Gazette des Hôpitaux*, 1871, p. 462).	F. 40 ans.	Ostéome compact à la périphérie, spongieux au centre, ayant l'unguis pour point de départ.	Tumeur de consistance osseuse, ayant eu son point de départ au niveau de l'unguis et se développant peu à peu en refoulant l'œil en bas et en dehors; diplopie, conjonctivite; un abcès s'ouvre à 1 c. au-dessous du grand angle de l'œil.	Incision demi-circulaire, commençant au-dessus du sourcil, passant sur le côté du nez et se terminant en bas vers le milieu de la paupière inférieure. Le tendon de l'orbiculaire fut détaché de son insertion, et tout le lambeau, y compris le périoste, décollé de la surface de la tumeur, puis rejeté en dehors. La pointe d'un perforateur fut portée sur plusieurs points de la ligne où la tumeur paraissait confondue avec la paroi interne de l'orbite; puis, avec une petite gouge et un maillet, on tenta d'isoler la masse et de se frayer la route avec un levier. Le tiers supérieur de la tumeur, s'étant détaché, fut facilement enlevé; la partie profonde ne put être extraite qu'en déplaçant fortement le globe de l'œil; sutures.	Réunion par première intention et retour complet des fonctions oculaires.

42	LLOVET, Tumor quistico de la orbita; estirpacion con reseccion del areo orbitario y de la pared superior (*Cron. med. Valencia*, 1891, t. XIV. p. 65-71).					
43	LUCAS, Case of a bony tumour successfully extracted from the orbit of the Eye (*Edinburgh med. Journal*, 1885, p. 405).	II. 28 ans.	Tumeur osseuse, spongieuse, née dans le sinus frontal (?).	Saillie à l'angle interne de l'orbite, recouverte par la paupière supérieure, avec refoulement de l'œil en bas et en avant; vue très affaiblie.	Incision horizontale à travers la paupière supérieure, de 1 pouce de long, sur le grand diamètre de la tumeur qui apparut comme une solide masse osseuse, recouverte d'une membrane fibreuse. Malgré les efforts, elle resta inébranlable. La plaie suppura, la tumeur se nécrosa et, 6 mois après, put être extraite en incisant circulairement l'os autour d'elle. Elle plongeait dans une cavité recouverte d'une épaisse muqueuse.	Guérison avec cavité persistante dont les parois s'épidermisent.
44	LUCAS-CHAMPIONNIÈRE, Ostéome du sinus frontal (*Bull. et Mém. Soc. Chirurgie*, 1888, p. 807).		Ostéome du sinus frontal gauche.	Début brusque il y a 8 mois; actuellement, au niveau de la racine du nez, tumeur de la grosseur d'un œuf de poule; œil gau-	Très gradne incision en T, la tumeur étant très large. On creuse un grand sillon sur la table externe avec le ciseau et le marteau. Lorsque la pièce circonscrite est enlevée, on saisit la tumeur avec le davier à griffes d'Ollier et on peut extraire sa partie principale; mais elle est reliée par une sorte	Légère suppuration due à l'indocilité du malade.

Nos d'ordre	INDICATION BIBLIOGRAPHIQUE	AGE SEXE	NATURE DE LA TUMEUR	MARCHE DE L'AFFECTION	INTERVENTION	RÉSULTAT
				che déplacé en dehors.	d'isthme à deux autres parties plus petites, dont l'une descend vers les fosses nasales et l'autre perfore la paroi interne de l'orbite. On a quelque difficulté à les dégager et on trouve dans le fond de la plaie une certaine quantité de matière blanchâtre, ayant tout l'aspect de la matière cérébrale ; il ne s'agissait que de matière d'aspect sébacé, accumulée dans les sinus. La cavité laissée par l'opération était énorme.	
45	MACKENSIE, *Traité des Maladies des yeux*, trad. WARLOMONT et TESTELIN, 1858, p. 64.	H. adulte.	Ostéome du sinus frontal droit.	Exostose prenant naissance à la voûte de l'orbite droit, refoulant en haut le bord supérieur de l'orbite et en bas l'œil.	Incision parallèle aux fibres de l'orbiculaire. On essaie en vain de détacher la tumeur à l'aide de la gouge et des tenailles, et on y fait une entaille à la scie de Hey ; malgré l'emploi d'un levier, on n'arrive pas à rompre le reste du pédicule.	10 ans plus tard, « l'exostose était toujours restée à nu dans la plaie et portait encore la marque de la scie comme si elle avait été faite la veille. La portion du frontal à laquelle elle s'insérait paraissait un peu mobile.

						5 ans après, l'exostose se nécrosa et fut détachée sans peine; elle paraissait s'être développée entre les deux tables du frontal et laissa, après son ablation une vaste cavité communiquant avec le sinus frontal droit; guérison avec cicatrice difforme et perte de la vision du côté malade.
46-47	MAISONNEUVE, Obs. I. — Exostose éburnée de l'ethmoïde, occupant toute la masse latérale droite de cet os; extirpation complète; guérison rapide, avec conservation parfaite	I. — H. 22 ans.	Tumeur éburnée de l'ethmoïde, soudée au frontal dans l'étendue de 2 c.	Exophtalmie causée par une tumeur fixe, placée sur la partie profonde et la paroi interne de l'orbite.	Sous chloroforme, on cerna par une incision demi-circulaire toute la partie interne de la circonférence de l'orbite, en commençant au-dessus du sourcil. Les parties molles furent ensuite disséquées jusqu'aux os, de sorte que le périoste compris dans le lambeau entraîna avec lui le muscle orbiculaire et même la poulie du grand oblique. Cette dissection rapide mit à découvert toute la partie antérieure de la tu-	Guérison par 1re intention; cicatrice imperceptible, œil sans déviation et jouissant de tous ses mouvements; les points lacrymaux fonctionnent comme à l'état normal.

Nos d'ordre	INDICATION BIBLIOGRAPHIQUE	AGE SEXE	NATURE DE LA TUMEUR	MARCHE DE L'AFFCETION	INTERVENTION	RÉSULTAT
	des fonctions et des mouvements de l'œil (*Arch. d'Ophtalm.*, 1853, I, p. 9).—Obs. II. — Extirpation d'une exostose éburnée de l'os ethmoïde; réintégration de l'œil dans l'orbite, avec conservation de la vue et de tous les mouvements de l'organe (*Bull. gén. thérapeutique*, 1863, t. LXV, p. 326).				meur et une partie de sa face interne. Avant de passer outre, il fallut d'abord étancher le sang en faisant la ligature de trois ou quatre petites artérioles. La tumeur, incrustée dans la paroi interne de l'orbite, remplissait plus des deux tiers de cette cavité ; sa base ne présentant aucun rétrécissement et semblant se continuer non seulement avec la paroi orbitaire interne, mais encore avec les parois supérieure et inférieure, son extrémité postérieure était située trop profondément pour qu'il fût possible de la circonscrire. La partie antérieure seule offrait une saillie mamelonnée sur laquelle on pouvait avoir prise. M. Maisonneuve chercha d'abord à attaquer cette exostose avec la scie à molette de Charrière, avec celle de Martin; l'étroitesse de la cavité dans laquelle il fallait manœuvrer ne permit pas d'en faire usage et l'on essaya les pinces de Liston. Mais le tissu de la tumeur était si dur que deux fois les pinces se brisèrent ainsi qu'une autre pince fournie par Charrière.	

					Avec un ciseau à froid, on finit par détacher un mamelon gros comme une petite noisette, et derrière, le ciseau finit par pénétrer dans une rainure moins dense; on put bientôt constater que la tumeur était devenue mobile ; mais elle formait du côté des fosses nasales un relief à peu près semblable à celui qu'elle présentait dans l'orbite, et ce n'est qu'au moyen de leviers et de daviers que la tumeur put être extraite d'un seul bloc. L'intérieur de l'excavation qu'elle occupait était lisse et tapissé par une membrane tomenteuse. Aucune communication avec le sinus maxillaire ni les fosses nasales. L'œil fut remis en place et les lèvres de la plaie rapprochées au moyen de la suture entortillée.	
		II. — II. 17 ans.	Ostéome éburné, ayant pour point de départ la lame orbitaire de l'ethmoïde. Dimensions : 6 c. sur 7 et 4.	Le malade constate d'abord, il y a un an, une exophtalmie droite; puis apparaît vers la partie antéro-interne de l'orbite une saillie très dure qui proémine au-dessus du sourcil; des douleurs appa-	Immédiatement au-dessus du sourcil droit, incision transversale depuis la tempe jusqu'à la racine du nez, puis verticale sur le côté droit de la saillie nasale. On décolle ce vaste lambeau avec le plus grand soin; en dénudant rigoureusement les parties osseuses, on arrive bientôt à la tumeur, dont on dénude toute la face extérieure, sans autre instrument que le bout du doigt ou l'extrémité des ciseaux courbes. Cette dénudation ne peut être poursui-	Légère suppuration; injections d'acide phénique. L'œil reste en bonne place et, au bout de trois semaines, il ne restait plus qu'une légère cicatrice.

N os d'ordre	INDICATION BIBLIOGRAPHIQUE	AGE SEXE	NATURE DE LA TUMEUR	MARCHE DE L'AFFECTION	INTERVENTION	RÉSULTAT
				raissent dans l'œil et dans la région frontale ; l'œil se déplace peu à peu, perd ses mouvements et ne voit plus ; la tumeur finit par le chasser complètement de l'orbite ; elle est d'une dureté pierreuse et mamelonnée ; les téguments glissent sur elle ; fosse nasale perméable.	vie bien loin, car les parois distendues de l'orbite étaient directement appliquées sur la tumeur. Après avoir acquis la conviction qu'elle est formée de tissu éburné, on se met en devoir de la détacher en bloc, en introduisant le ciseau dans la rainure profonde qui la sépare des os du nez. Enfin, elle devient mobile, sans que rien annonce une fracture des os du voisinage. Sa partie antérieure est saisie avec une forte pince ; un ciseau en acier, formant levier, est introduit entre elle et le bord interne de l'orbite : la mobilité augmente encore. Un fort davier peut enfin l'extraire sans difficulté, et l'on constate que ni la paroi cranienne, ni la fosse nasale ne sont ouvertes. L'œil protégé par son périoste et non lésé est remis en place ; sutures avec ouverture à la partie déclive, pour laisser passer le pus.	
48	MARÉCHAL, *in* J.-L. PETIT, *Œuvres complètes*, p. 231.	H. 33 ans.	Hydatides de la partie interne de la voûte orbitaire, avec	Œil gauche rejeté en dehors, avec tumeur au grand angle de l'œil.	Grain de cautère, puis incision de l'eschare ; il sort deux ou trois cuillerées de lymphe ; huit ou dix jours après la chute des	Mort de méningite.

			envahissement de la cavité cranienne.		eschares, il apparaît une éminence qui est ouverte avec une lancette, puis une troisième.	
49	MASSEY *in* HEWITT On exostoses of the skull (*S'Georges Hosp. Rep.*, 1867, t. II, p. 18).		Exostose à la partie antéro-inférieure et médiane du front.		Mise à nu de la tumeur; un sillon est creusé avec la scie de Iley, puis, à l'aide du ciseau et du maillet, elle est facilement détachée.	Guérison en huit jours.
50	MOTT (Alexandre) Case of exostosis occupying the orbit and nasal cavity; successfully removed and incision restored (*Am. J. of med. Sciences*, 1857, t. XXXIII, p. 34).		Ostéome ayant probablement son point de départ dans les cellules ethmoïdales.	Depuis dix-huit mois, la narine gauche est bouchée; apparaît une tumeur qui peu à peu déplace l'œil; hémorragies par la narine gauche; violentes douleurs de tête; abcès au-dessous de l'angle interne de l'œil gauche; par son ouverture, devenue fistuleuse, de même que par la narine, on arrive sur une tumeur osseuse.	Incision depuis l'aile du nez jusqu'à 1/2 pouce au-dessus du sourcil et incision perpendiculaire partant du milieu de la paupière supérieure et allant aboutir au-dessus et au niveau de l'angle interne du canthus droit; dissection des quatre lambeaux comprenant tous les tissus jusqu'à l'os, le lambeau inféro-interne enlevant l'aile du nez à partir de son attache à l'os; puis les os propres du nez sont écartés l'un de l'autre avec une pince de Liston et séparés de leur attache au frontal par une petite scie flexible. La tumeur est détachée en deux fragments à l'aide de quelques coups de ciseau et de maillet; elle englobait complètement l'os lacrymal, mais n'avait pas envahi la voûte orbitaire. L'issue de la partie orbitaire de la tumeur est accompa-	Guérison avec restauration complète au point de vue plastique et fonctionnel.

Nos d'ordre	INDICATION BIBLIOGRAPHIQUE	AGE SEXE	NATURE DE LA TUMEUR	MARCHE DE L'AFFECTION	INTERVENTION	RÉSULTAT
					gnée de l'écoulement d'un peu de pus. L'œil est remis en place; sutures.	
51	NAKEL, Ein Fall von rechtseitigem Stirnhöhlenosteom (*Deutsche Zeitschrift für Chirurgie*, 1892, t. XXXIII, p. 308).		Ostéome du sinus frontal droit, de 7 c. sur 2, du poids de 33 gr.	Depuis 3 ans, saillie de la région frontale droite, avec maux de tête; la tumeur est devenue du volume d'une pomme, complètement lisse. L'œil droit est refoulé en bas et en dehors.	Incision parallèle au rebord orbitaire supérieur, puis incision verticale; réclinaison du lambeau; une masse lisse apparait, ressemblant absolument à ce que serait la paroi antérieure du sinus refoulée en avant; mais c'est la tumeur, et de la paroi antérieure du sinus ne persiste qu'un pont osseux, large de 1/2 c., qui surplombe la masse; une large résection de l'os environnant qui ouvre en un point la cavité permet d'arriver jusqu'à la base de la tumeur; avec un raspatoire manié énergiquement, on peut l'énucléer; son point d'adhérence est largement réséqué avec la pince de Luer; hémorragie abondante, tamponnement.	Tardivement, érysipèle et ensuite empyème du sinus frontal, qui est incisé et drainé pendant de longues semaines, à deux reprises; résection de petits polypes nasaux et destruction galvanocaustique d'une hypertrophie muqueuse du cornet moyen.
52	VON ŒTTINGEN, Mittheilungen aus der chirurgischen Abtheilung der	H. 24 ans.	Ostéome du sinus frontal droit.	Tumeur avec refoulement de l'œil en bas, en dehors et en avant.	Ablation de la partie oculaire, pour permettre à l'œil de reprendre sa place.	Mort de méningite, le 29e jour; le sinus frontal est rempli des

	Universitætsklinik in Dorpat betreffend das Jahr 1858 (*Beitræge zur Heilkunde*, 1860, Bd IV, Til. 5).					restes de la tumeur ; sa paroi postérieure est perforée, la dure-mère fait défaut à ce niveau ; abcès cérébral correspondant.
53	PAGET, *Lectures on Surgery*, t. II, p. 236.	F. 20 ans.	Exostose du sinus frontal gauche.	Tumeur de consistance osseuse, développée à la partie interne de l'orbite gauche.	Sciage d'une petite partie.	Mort de méningite suppurée.
54	PANAS, Des exostoses fronto-orbitaires (*Arch. d'ophtalmologie*, 1883, p. 289).	F. 18 ans.	Exostose du sinus frontal gauche, avec prolongements cranien et orbitaire et envahissement de toute la masse correspondante de l'ethmoïde ; adhérences multiples et larges.	Depuis 5 ans, tumeur à la partie supéro-interne de l'orbite, et refoulement de l'œil en bas et en dehors ; deux tentatives d'ablation partielle n'ayant permis d'enlever que de petites parties de la portion orbitaire, la tumeur finit par atteindre	Incision courbe, partant du bord inférieur des os propres du nez pour aller se terminer à 1 c. environ en dehors de la queue du sourcil ; en rabattant le lambeau, y compris le périoste, on aperçoit deux saillies distinctes, confondues avec les parties voisines du frontal ; l'interne descend profondément dans l'orbite. Après ablation à la gouge et au maillet de plusieurs couches osseuses éburnées, on constate que le prolongement orbitaire est absolument inséparable de la voûte. Vers la queue du sinus, on tombe sur un petit pertuis muqueux, dépendant probablement	Mort le 5e jour, de méningite

Nos d'ordre	INDICATION BIBLIOGRAPHIQUE	AGE SEXE	NATURE DE LA TUMEUR	MARCHE DE L'AFFECTION	INTERVENTION	RÉSULTAT
				l'apophyse orbitaire externe du frontal et par se prolonger du côté opposé, jusqu'au niveau du sourcil; consistance dure, rugosités à la surface, pas d'adhérence à la peau; bruit parcheminé; diminution de l'acuité visuelle du côté de l'œil dévié; pas de symptômes cérébraux, pas d'occlusion des fosses nasales, odorat diminué à gauche.	du sinus frontal. On ne va pas plus loin, l'ablation de la partie orbitaire ayant permis au globe de reprendre sa position normale. Sutures au fil d'argent; drain à la partie interne.	
55	POPPERT, Zur casuistik der Stirnhöhlen osteome (*Münchener medici-*	H. 26 ans.	Ostéome du sinus frontal droit.	Tumeur apparue à l'âge de 17 ans et ayant rapidement grossi dans les der-	La paroi postérieure du sinus frontal était criblée de petites perforations, et une large partie de cette paroi fut entraînée avec l'ostéome enlevé à coups de ciseau.	Guérison; à la place du sinus frontal droit reste une dépres-

	nische Wochenschrift, 1892, p. 35).			niers 18 mois; œil projeté en avant, en dehors et en bas.		sion à la partie supérieure de laquelle on sent les pulsations cérébrales.
56	REGNOLI, *in* HEWITT, On exostoses of the skull (*St-Georges Hosp. Rep.*, 1867, t. II, p. 14).	F. 24 ans.	Exostose du sinus frontal.		La table antérieure du sinus ainsi que les parties correspondantes des os du nez et des apophyses montantes du maxillaire supérieur, envahies par la tumeur, furent enlevées.	Nécrose de la tumeur mise à nu; guérison en 19 mois.
57	RICHET, *in* OLLIVIER PAUL, *Sur les tumeurs osseuses des fosses nasales et des sinus de la face* (Th. Paris, 1869, p. 18-23).	H. 20 ans.	Ostéome éburné du sinus frontal droit, du poids de 19 gr.	Saignements de nez; depuis 6 mois, l'œil droit est plus saillant que l'autre; conjonctivite; au-dessous de la partie interne du rebord orbitaire, on sent une saillie dure et mamelonnée, qui s'enfonce dans l'orbite; pas d'adhérences à la peau; narines libres.	Au-dessous du sourcil, incision légèrement convexe en haut. Après incision de la peau, l'instrument tombe sur une membrane au-dessous de laquelle se trouve une quantité considérable de mucosités, au milieu desquelles baignait la tumeur. En passant un lévier entre elle et le bord supérieur de l'orbite, Richet la détache en produisant un craquement; la tumeur enlevée, le doigt pénètre dans le sinus frontal. Une anse de tube à drainage, dont les deux bouts restent au dehors, est enfoncée dans la plaie.	Un peu de sang par le nez; guérison très rapide.
58	ROUGE, Exostose	H.	Non exostose,	Fracture du re-	Incision en ∩ mettant à nu toute	Guérison sans

Nos d'ordre	INDICATION BIBLIOGRAPHIQUE	AGE SEXE	NATURE DE LA TUMEUR	MARCHE DE L'AFFECTION	INTERVENTION	RÉSULTAT
	éburnée du frontal ; ablation ; guérison (*Bull. de la Société médicale de la Suisse romande*, 1870, p. 292).	35 ans.	comme le ferait croire le titre, mais hyperostose ayant une ostéite pour point de départ.	bord orbitaire supérieur droit ; vaste décollement ; fistules persistantes ; le stylet arrive sur un séquestre hyperostosique.	la partie malade du crâne. Une couche osseuse, de 4 à 6 mm d'épaisseur est enlevée sur toute l'étendue du décollement et un petit séquestre extrait du bord orbitaire.	fistule et avec adhérence complète des téguments.
59	Roux, Exostose éburnée du sinus frontal droit, *in* Dolbeau, *loc cit.*, p. 6-18.	J. f.	Exostose éburnée du sinus frontal droit, ayant usé sa paroi antérieure et défoncé ses parois antérieure et orbitaire ; 8 c. dans tous les sens ; aucune adhérence au squelette.		Ablation tentée sans succès.	Mort.
60	Salzer, Extirpation of an osseous tumor from the orbit (*Lancet*, 1831, t. I, p. 671).	F. 17 ans.	Ostéome ayant pour point de départ la voûte orbitaire.	18 mois après un coup violent sur la région orbitaire se développe une tumeur	Incision ; on enlève péniblement 2 onces de la tumeur.	L'œil reprend peu à peu sa place, spontanément.

				dure et indolente, repoussant peu à peu l'œil en bas et en dedans, au point de toucher l'aile gauche du nez.		
61	SCHOLZ, Subperiostale Exstirpation einer elfenbeinernen Exostose des Stirnbeins (*Berliner klinische Wochenschrift*, 1865, p. 438).	H. 21 ans.	Ostéome éburné du sinus frontal droit.	Depuis 1 an 1/2, début d'une tumeur immobile et dure à l'angle interne de l'œil droit; exophtalmie, ectropion.	Incision longeant en dessous le rebord orbitaire, commençant à 1/2 c. de l'angle externe de l'œil et allant aboutir à la racine du nez. On essaie, sans succès, d'attaquer au ciseau la base de la tumeur, qu'on écaille seulement très superficiellement. On la saisit alors avec une forte pince à os et on l'extrait, ce qui laisse un orifice de 1 c. 1/2 sur 3/4, conduisant dans le sinus frontal; sutures.	Guérison, malgré un érysipèle; l'œil reprend sa place normale. Un nouvel ostéome se forme au-dessus de la glabelle.
62	SPORING, Abhandlungen der koniglichschwedischen (Akademie der Wissenschaften, übersetz von Kœstner, 1778, t. IV, S. 206).	F.	Ostéome du sinus frontal (?).	Tumeur de consistance osseuse, située à l'angle interne de l'orbite et refoulant le globe de l'œil en dehors; début depuis 14 ans.	Tentative d'extraction infructueuse; puis circoncision et application d'un caustique à plusieurs reprises.	Au bout de plusieurs jours, chute spontanée de la tumeur.
63	SPRENGEL, Ein	H.	Ostéome des	Depuis la puber-	Sous le chloroforme, l'exploration	Guérison.

Nos d'ordre	INDICATION BIBLIOGRAPHIQUE	AGE SEXE	NATURE DE LA TUMEUR	MARCHE DE L'AFFECTION	INTERVENTION	RÉSULTAT
	Fall von Osteom des Stirnbeines (*Archiv. f. klin. Chirurgie*, 1887, t. XXXV, p. 224).	28 ans.	cellules ethmoïdales.	té, petite tumeur sur le rebord nasal de l'œil droit; tumeur, puis fistule lacrymales ; enfin, l'on constate une tumeur de consistance osseuse, sans lésions oculaires autres que le déplacement du globe.	de la narine gauche avec le doigt révèle la présence d'une tumeur correspondant, comme siège, à la tumeur externe et dont il est difficile de palper les limites interne et postérieure ; incision en C commençant et finissant à la partie moyenne des bords orbitaires supérieur et inférieur; incision complémentaire en haut et en dedans ; réclinaison facile du périoste et mise à nu de la tumeur, dont le prolongement orbitaire est entouré à sa base par les bords de l'orifice osseux qu'il a traversé ; pendant qu'on élargit cet orifice au ciseau, la masse devient mobile et peut être enlevée avec des pinces à os ; la cavité ainsi produite était si profonde que l'opérateur jugea prudent de drainer par la fosse nasale; drainage et suture de la plaie extérieure.	
64	TEXTOR, Ueber die Abtragung eines grossen kugeligen Knochenauswuchses des	F. 22 ans.	Ostéome du sinus frontal.	Tumeur datant de 10 ans, ayant débuté par le rebord orbitaire droit, devenue du	On cherche à scier la tumeur par sa moitié, sans succès; mais, en faisant des tentatives pour sectionner son pédicule, on la mobilise complètement et on l'extrait; il reste une cavité grosse	Malade en bon état le 12e jour.

	Augenhöhlen, theils des rechten Stirnbeins (*Würtz. med. Zeitschrift*, 1865, Bd VI, S. 319).			volume d'une tête d'enfant et refoulant l'œil en bas et en dehors; suppuration, élimination de petites parties de la masse.	comme le poing, couverte de muqueuse, occupant l'espace entre les yeux, le maxillaire supérieur et les fosses nasales.	
65	TILLMANNS, Ueber todte Osteome der Nasen und Stirnhöhlen (*Archiv f. klin. Chir.*, 885, t. XXXII, S. 677).	F. 53 ans.	Ostéomes morts du sinus frontal gauche, l'un de 10 c. sur 4, l'autre de 7 c. sur 2 c. 6.	Depuis le plus jeune âge, céphalalgie, surtout au niveau de la racine du nez et au-dessus, à gauche; depuis 8 ans, saillie de cette région; depuis 7 ans, déviation du globe oculaire gauche; depuis 6 mois, fistule au-dessous du rebord orbitaire; polypes nasaux; panophtalmie; la sonde conduit, à travers la fistule, sur de l'os nécrosé; concrétion osseuse, remplis-	Extirpation du globe oculaire; pas de saillie de la tumeur dans l'orbite; 15 jours plus tard, résection de la paroi antérieure du sinus, dont la cavité est du volume d'un œuf d'oie; elle contient deux ostéomes morts; les parois étaient très amincies du côté de l'orbite et de la cavité cranienne, mais nulle part détruites; on enlève quelques petits séquestres dépendant de l'os lacrymal et de l'ethmoïde; ablation des polypes de la narine gauche; une communication très large est ainsi établie entre le sinus et la narine, qui sont tamponnés à la gaze iodoformée; 6 jours plus tard, ablation de l'ostéome mort de la fosse nasale droite.	Guérison; lambeau autoplastique emprunté à la région temporale, pour fermer la plaie frontale.

Nos d'ordre	INDICATION BIBLIOGRAPHIQUE	AGE SEXE	NATURE DE LA TUMEUR	MARCHE DE L'AFFECTION	INTERVENTION	RÉSULTAT
				sant toute la narine droite.		
66	TORNROTH *Analecta clinica*, 1851, t. I, p. 32.	F. 50 ans.	Ostéome ayant pour point de départ le rebord supérieur de l'orbite gauche.	Accroissement progressif; le globe de l'œil est complètement détruit.	Avec la scie de Hey, résection de la partie saillante de la tumeur, recouverte d'une membrane fibreuse épaisse, et composée extérieurement de tissu compact, intérieurement de substance spongieuse.	En 3 mois, guérison par suppuration et élimination spontanée des parties restantes de la tumeur.
67	TWEEDY, On a case of large orbital and intra cranial ivory exostosis, removal of orbital portion, death twenty two days after operation; necropsy (*Opht. Hosp. Rep.*, 1882, t. X, p. 303-310).	H. 25 ans.	Ostéome s'étendant dans la cavité cranienne, jusqu'à la fente sphénoïdale et ayant le sinus frontal gauche pour point de départ.	Depuis 2 ans, l'œil gauche est refoulé en bas et en dehors; vision normale.	Une incision de 1 pouce 1/2 de long fut faite le long du rebord sus-orbitaire; la tumeur mise à nu occupait la partie supéro-interne de l'orbite et s'étendait en arrière aussi loin que le doigt pouvait atteindre; le périoste, incisé le long du rebord orbitaire, fut séparé de la tumeur; on fit de vains efforts pour attaquer au ciseau la base de la tumeur; enfin, à la drille, on arriva à séparer la partie orbitaire; l'opération ayant déjà duré 2 heures, on s'en tint là.	Le shock opératoire fut très bien supporté; 3 semaines plus tard, il ne persistait plus qu'un léger suintement lorsqu'apparurent des symptômes de méningite, qui enlevèrent rapidement le malade.

68	VERDALLE, Hydatides développées dans le sinus frontal et dans l'orbite ; incision du foyer, évacuation des poches hydatiques; guérison (*Bordeaux médical*, 1872, p. 226).	H. 22 ans.	Hydatides du sinus frontal droit.	A 15 ans, coup de bâton sur le front, carie du frontal, fistule, fluctuation profonde, exophtalmie droite.	Une sonde cannelée est introduite dans l'orifice de la fistule et la peau incisée sur une longueur de 2 à 3 c. ; l'incision laisse écouler du sang et du pus, puis se présente une masse blanchâtre qui sort ou rentre suivant les cris et les efforts du malade ; avec une pince, on la saisit et l'attire au dehors par des mouvements de bascule : c'est une hydatide ; en même temps, flot de pus ; la pression exercée sur l'œil fait sortir de la plaie du pus d'abord, puis de petites hydatides au nombre de six à huit, toutes intactes, d'une grosseur qui varie entre le volume d'un pois et celui d'une noisette ; l'œil rentre dans l'orbite ; une sonde cannelée est introduite par l'orifice du frontal et rencontre l'orifice qui fait communiquer l'orbite avec la cavité purulente ; incision au point où arrive le stylet, c'est-à-dire à la partie moyenne de la paupière supérieure ; quelques jours plus tard, nouvelle incision de la partie moyenne de la paupière inférieure.	Guérison rapide; perte de la vision de l'œil droit.
69	VERNEUIL, Exostose éburnée du sinus frontal, opérée avec	H. 23 ans	Exostose du sinus frontal droit, constituée par du	On sent, sous la voûte de l'orbite, une petite tumeur	Incision verticale au niveau de la tête du sourcil, réunie à une incision horizontale le long du rebord orbitaire ; décollement	Guérison

N° d'ordre	INDICATION BIBLIOGRAPHIQUE	AGE SEXE	NATURE DE LA TUMEUR	MARCHE DE L'AFFECTION	INTERVENTION	RÉSULTAT
	succès (*Bull. et Mém. Soc Chirurgie*, 1870, p. 181).		tissu éburné à la périphérie et du tissu diploïque au centre.	dure, du volume d'un noyau de cerise ; pas de phénomènes cérébraux ; vives douleurs sur le trajet du sus-orbitaire.	du périoste, défoncement de la paroi antérieure du sinus ; la tumeur apparaît, arrondie et lisse ; elle est adhérente à la face postérieure du sinus et est facilement enlevée à l'aide de la gouge et du maillet ; une rainure de la face antérieure de la tumeur servait à loger le nerf sus-orbitaire, qui se trouvait tiraillé.	
70	WALTON HAYNES, *Operative Ophtalmic surgery*; London, 1853, p. 345.	H. 40 ans.	Ostéome à large base, ayant pour point de départ le rebord orbitaire supérieur.	Refoulement de l'œil en bas et en avant.	Sciage de la tumeur.	Guérison, retour de la vision.
71	WATSON SPENCER, Specimen of exostosis occupying the left orbit and upper part of the cheek with deep attachments in the body of the sphenoidal and œthmoid bones (*Tr. of the*	H. 21 ans.	Ostéome énorme, à point d'attache sphénoïdienne. Deux tumeurs dans les fosses antérieure et moyenne. Le total pesait 387 gr. Tumeur mixte, avec parties éburnées, par-	Début depuis douze ans, par le côté interne de l'orbite gauche ; tumeur d'une dureté osseuse, avec déviation de l'œil en haut et en dehors ; cavité orbitaire entièrement remplie	Ablation par Fergusson. L'attache principale de la partie profonde de la tumeur était au niveau du corps du sphénoïde, au-dessus de l'apophyse ptérygoïde ; il y avait aussi des adhérences considérables aux parois supérieure et interne de l'orbite ; peu d'hémorragie.	Mort subite le 3e jour.

	Path. Soc. of London, 1868, p. 310).		ties spongieuses et cartilage.	par le néoplasme; déformation extrême de la région.		
72	WEINLECHNER, Demonstration eines durch Trepanation geheilten Cholesteatoms der Stinrhöhlen (*Wien. klin. Woch.*, 1889, t. II, p. 136-139).	H. 45 ans.	Cholestéatome du sinus frontal gauche.	A l'âge de huit ans, chute sur le côté gauche du front, qui toujours depuis est resté plus volumineux. Depuis douze ans, légères attaques d'épilepsie jacksonienne. En 1888, à deux reprises, gonflement de toute la région frontale gauche et de la paupière correspondante.	Une incision donne issue à du pus. La plaie reste fistuleuse et l'on fait, deux mois après, une nouvelle intervention destinée à enlever une large surface d'os carié. On trouve une perforation osseuse d'où l'on extrait un séquestre de 5 c. 5 sur 1 c. 5, puis une masse cholestéomateuse venue d'une cavité recouverte de muqueuse, et qui est la cavité du sinus frontal; le pus s'en écoule par saccades isochrones aux pulsations cérébrales; drainage; sutures.	Une demi-heure après l'opération, crampes généralisées; crachats sanglants; rétablissement spontané de la communication du sinus avec la fosse nasale; guérison rapide.
73	WUTH, *Beiträge für Medicin*, 1844, p. 116.	F. 10 ans.		Œil gauche complètement chassé de l'orbite; ulcère de la cornée; forte saillie en avant du frontal et des os du nez, tumeur dans la narine gauche.	Incision angulaire au niveau du sinus gauche, qu'on ouvre par deux couronnes de tréphine. Il en sort une grande quantité de polypes; la cavité qui les contenait aurait pu loger trois œufs de poule.	Peu à peu, la plaie se comble et l'œil rentre en place normale.

CHAPITRE VI

OPÉRATIONS APPLICABLES A LA MICROCÉPHALIE, A L'HYDROCÉPHALIE, A L'ENCÉPHALOCÈLE

Après la description des techniques applicables aux lésions de la voûte et aux lésions de la base du crâne, il nous reste, pour terminer l'étude opératoire de la chirurgie cranio-cérébrale, à signaler les interventions pratiquées pour la microcéphalie, l'hydrocéphalie et l'encéphalocèle.

Elles se rattachent par bien des points aux techniques étudiées dans les chapitres précédents ; en effet, le traitement de la microcéphalie consiste dans la craniectomie, qui n'est, en somme, qu'une résection cranienne à but particulier. Les ponctions méningées ou ventriculaires praticables dans l'hydrocéphalie exigent comme temps préliminaire une perforation pariétale peu différente des perforations craniennes habituelles. Seules les interventions pour encéphalocèles sont absolument spéciales.

Les opérations que nous allons étudier seront presque toujours faites chez des enfants. On ne devra donc pas oublier l'extrême minceur chez eux de la paroi cranienne, variable du reste dans des conditions que nous noterons.

I. — *Technique chirurgicale applicable à la microcéphalie (craniectomie).*

Entrevue par *Füller* (1878), *Lane* (1888) et par *Gueniot* (1889), la craniectomie, opération « destinée à faciliter l'expansion du cerveau et par suite le développement des facultés intellectuelles chez les microcéphales à crâne prématurément synostosé et à lésions intra-craniennes les plus diverses, hématomes, foyers séreux méningés, pachyméningite externe, scléroses cérébrales, limitées ou diffuses », a été dénommée et décrite pour la première fois par *le professeur Lannelongue*

Fig. 407. — Pince à craniectomie du professeur Lannelongue.

le 30 juin 1890, dans un travail présenté à l'Académie de médecine. C'est à une étude ultérieure du même auteur (Congrès français de chirurgie, 31 mars 1891) que nous emprunterons la description de la technique opératoire suivie par lui.

« J'ai eu recours, dit-il, à deux procédés de craniectomie : celui qu'on pourrait appeler linéaire et celui à lambeaux, que je pratique de plus en plus. Le linéaire trouve plus spécialement son application le long du sinus longitudinal supérieur, et on peut le prolonger à travers la suture coronale plus ou moins loin sur le frontal. J'ai pratiqué aussi une craniectomie linéaire sur l'occipital, entre la suture occipito-pariétale et le sinus latéral. La craniectomie linéaire est aussi le procédé à suivre si l'on veut débrider la zone motrice ou rolandique, ou mettre à découvert le centre de Broca. Une des dernières

craniectomies linéaires que j'ai pratiquées me paraît mériter d'être signalée à part; il s'agissait d'un très jeune enfant âgé de huit mois, venu au monde les fontanelles entièrement fermées, avec une synostose cranienne, paraissant très avancée, de la suture fronto-pariétale. Il en résultait un aplatissement considérable du frontal, tandis qu'au contraire les pariétaux continuaient à se développer en hauteur, ce qui constituait un crâne d'une forme bizarre, comparable à celui de certains oiseaux. J'ai pratiqué chez cet enfant une craniectomie linéaire transversale allant d'un côté à l'autre, depuis un point de départ correspondant à la suture du frontal avec la grande aile du sphénoïde (c'est à peu près le siège du centre de Broca chez les jeunes enfants) jusqu'à un point d'arrivée symétrique. La craniectomie était parallèle à peu près à la suture fronto-pariétale et à 1 centimètre environ en avant d'elle. J'ai traversé la région du sinus longitudinal en le décollant du crâne, et il n'a pas été ouvert. On remarquera en passant que, sur ce crâne, l'os frontal présentait sur la ligne médiane une crête verticale assez saillante dans le crâne, ce qui m'a contraint à procéder avec lenteur et grand soin au décollement du sinus. J'avais, d'ailleurs, préalablement expérimenté sur le cadavre, et je m'étais assuré qu'on pouvait décoller le sinus longitudinal dans toute sa longueur jusqu'au pressoir d'Hérophile, sans l'ouvrir.

« A moins d'indications spéciales, j'ai plus de tendance à pratiquer la craniectomie à lambeaux. Je comprends par là les incisions avec perte de substance du crâne, combinées de manière à dessiner des lambeaux qui restent adhérents par une base osseuse plus ou moins large; quelquefois, le lambeau ne comprend qu'un seul os, le pariétal par exemple, plus rarement le frontal, et ici, suivant les circonstances, c'est-à-dire suivant les indications qu'on veut remplir, on peut confectionner des lambeaux d'aspect différent. Dans un cas

d'hyperostose limitée du pariétal, j'ai confectionné un lambeau en fer à cheval en enlevant une zone du crâne partant de la base de la suture fronto-sphéno-pariétale au niveau du sphénoïde, remontant parallèlement à la suture frontale jusqu'à la voûte, suivant ensuite le sinus longitudinal pour se diriger plus loin le long de la suture pariéto-occipitale jusque vers la base du crâne. Le pariétal, dans ce cas, n'est resté adhérent que par un seul côté, celui qui le rattache au temporal.

« Sur le même os, j'ai pratiqué des incisions en T, la branche verticale suivant la ligne rolandique, la branche horizontale étant parallèle au sinus longitudinal et les deux petites extrémités du T descendant de quelques centimètres le long des sutures fronto-pariétale et occipito-pariétale.

« J'ai pratiqué des lambeaux à cheval sur deux os, le frontal et le pariétal. D'habitude, ces lambeaux ont la forme d'un U ou d'un V renversés, d'un rectangle. Il va de soi que les sutures sont traversées par la craniectomie dans ces cas. Enfin, j'ai pratiqué une fois un lambeau médian par une double craniectomie pariétale et parallèle, de chaque côté du sinus longitudinal. On remarquera que j'ai maintes fois constaté et fait constater à la fin de l'opération la mobilité d'un ou de deux lambeaux osseux.

« Relativement à la perte de substance, je dirai qu'actuellement j'excise plus d'os que dans les premiers temps ; je laisse environ de 8 millimètres à 1 centimètre d'écartement, et même davantage, entre les deux bords de l'incision osseuse.

« La durée moyenne de mes opérations a été de quarante minutes, pansement fait ; elle est moindre actuellement.

« Le crâne est attaqué par une couronne de trépan, de préférence à l'une des extrémités de la brèche qu'on veut produire, et je me sers ensuite de pinces coupantes de divers modèles, dont une latérale et une autre dite décollatrice parce qu'elle est munie d'une lame mousse à son extrémité. J'ai fait calculer la

courbure de ces pinces de manière qu'elles ne puissent déterminer une dépression cérébrale de plus de 3 ou 4 millimètres, chiffre maximum qui n'a aucun inconvénient au point de vue de la compression cérébrale, cette compression étant d'ailleurs douce et temporaire.

« Si l'on comprend les sutures dans l'opération, il importe

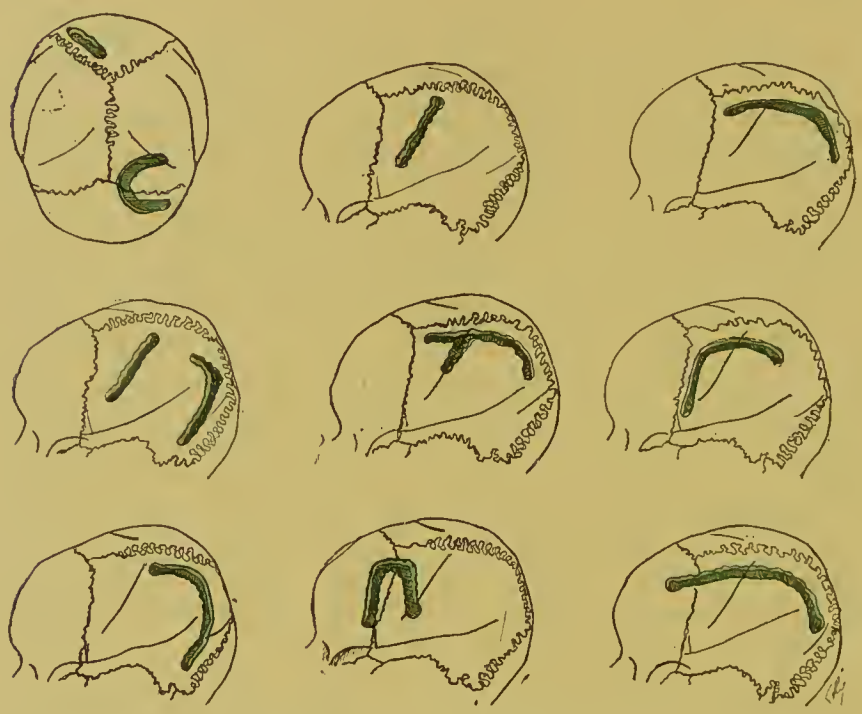

Fig. 408 à 416. — Divers types de craniectomies linéaires ou à lambeau (d'après le professeur Lannelongue).

de décoller la dure-mère. Je me suis servi, dans les premiers temps, d'une sonde cannelée spéciale, plate et mousse à son extrémité. M. Poirier a fait faire un instrument qui est préférable. Ce temps de l'opération demande à être exécuté avec lenteur et précaution si l'on ne veut pas ouvrir la dure-mère.

« Dans la craniectomie simple, on laisse la dure-mère intacte au fond de la brèche...

« Sur le sujet auquel j'ai pratiqué une craniectomie occipitale

immédiatement au-dessus du sinus latéral, j'ai eu l'idée, après avoir ouvert la dure-mère, d'aller débrider la tente cérébelleuse, chose parfaitement possible.

« Lorsqu'on incise la dure-mère, il importe d'en faire la suture avec soin au catgut. J'ai eu plusieurs fois la pensée de réséquer cette membrane, en vue de rendre plus facile l'expansion cérébrale et d'empêcher la formation de l'os. Mais, d'un côté, j'ai jugé que cette pratique pouvait avoir quelques inconvénients, quelques dangers même, eu égard à l'issue du liquide céphalo-rachidien au delà d'une limite raisonnable, et, d'autre part, les circonstances m'ont permis de m'assurer que la régénération des os par la dure-mère n'est pas la règle à la suite de l'opération que je propose. Deux de mes opérés sont morts du croup, l'un quatre semaines, l'autre six semaines après la guérison. L'examen du crâne témoigne qu'il n'y a aucune régénération des os par la dure-mère.

« C'est avec intention que je n'ai pas parlé du périoste jusqu'ici. Faut-il le réséquer? Je ne le pense pas, cette membrane décollée du crâne avec la rugine, après l'incision des téguments, se rapproche ensuite quand on fait la suture, mais elle est plus ou moins recroquevillée, et non pas jetée comme un voile sur l'espace compris entre les bords de l'os. Trois fois, d'ailleurs, je l'ai réséquée et l'examen de ces sujets ne m'a pas paru présenter de différence avec ceux où je ne m'en étais pas occupé. Lorsqu'on examine les malades opérés, un mois, deux mois, trois mois après l'opération, on ne constate pas de bourrelet osseux saillant; il y a une gouttière cranienne plus ou moins nette, selon ce qu'a été en travers la perte de substance, et l'examen cadavérique de deux crânes nous a fait voir, je le répète, que la dure-mère n'a pas fait d'os.

« Durant l'opération, il n'y a guère de complications à craindre. L'hémorragie provenant de l'incision des téguments sera provisoirement arrêtée à l'aide des pinces hémostatiques,

et, lorsqu'on procédera à la suture de la peau, le plus souvent il n'y aura pas chez les enfants de ligature à faire ; toutefois, il sera bon de laisser un drain à demeure pour éviter des phénomènes compressifs. L'hémorrhagie par le diploé n'a été inquiétante sur aucun de mes vingt-cinq opérés. Cinq fois cependant elle a été assez abondante, et elle s'est produite par jets continus dans quatre de ces cas. Dans une circonstance, j'ai eu recours à une boule d'une pâte antiseptique,

Fig. 417 et 418. — Craniectomie transversale dans un cas de microcéphalie avec dépression considérable de la partie frontale du crâne (d'après le professeur Lannelongue).

mais l'émiettage de la pâte a fait que j'ai renoncé à m'en servir. L'hémorragie a toujours cessé après une compression par un petit tampon maintenu entre les bords de l'os coupé.

« Je n'ai jamais ouvert l'artère méningée ou l'une de ses branches, mais je l'ai mise à découvert sept fois, et ses branches presque dans tous les cas ; elle serait très facile à lier si on venait à l'ouvrir. Une fois, une artériole de la dure-mère incisée donnant un jet saccadé, la compression avec une pince arrêta l'hémorragie.

« Une épaisseur du crâne parfois très considérable ne saurait être considérée comme une complication, mais elle rend l'opération plus laborieuse, surtout lorsque, le diploé faisant à peu près défaut, le crâne offre un état éburné. Certains crânes

d'enfants de trois, cinq ou sept ans présentent une épaisseur parfois aussi grande et quelquefois plus grande que celle des crânes adultes. J'ai constaté maintes fois 7, 8 millimètres et jusqu'à près de 1 centimètre sur le pariétal, non loin de la suture médiane. Je ne parle pas ici d'exostose proprement dite, mais de crânes dont la paroi est, dans son ensemble, plus épaisse et plus dure, et comme sclérosée. »

Quelque temps après la communication du professeur Lannelongue, M. Poirier ajoutait : « J'ai eu l'occasion de pratiquer la craniectomie avec le professeur Lannelongue ; nous

Fig. 419. — Craniectomie dans un cas de plagiocéphalie (d'après Jaboulay).

Fig. 420. — Craniectomie dans un cas de microcéphalie avec kyste séreux congénital (d'après Reboul).

avons même, de concert, modifié quelques points de la technique. » Voici quelles sont ces modifications : « Lorsque, par la rétraction des deux bords de la plaie des parties molles, un écartement d'un bon centimètre se sera produit entre les deux lèvres de la plaie, le périoste sera incisé sous la lèvre externe et récliné avec celle-ci sur une largeur de 1 centimètre, dans toute la longueur de l'incision. Le périoste et les parties molles ayant été ainsi incisées suivant deux lignes parallèles, mais séparées par un intervalle d'au moins 1 centimètre, on voit déjà que la brèche osseuse ne correspondra point à la plaie cutanée après la suture de cette dernière... Lorsque le décollement de la dure-mère a été commencé avec un instrument spécial pour l'engagement du mors inférieur de la pince-

gouge ou du craniotome, c'est ce mors lui-même qui continue le décollement sans qu'il y ait autrement à s'en préoccuper; cependant, au niveau des sutures fronto-pariétale et pariéto-occipitale, il est prudent, si l'on tient à ménager la dure-mère très adhérente au tissu même de la suture, de

Fig. 421. — Craniectomie cruciale de Wyeth.

procéder à ce décollement avant de continuer la section osseuse. »

Le manuel opératoire indiqué par le professeur Lannelongue a été suivi intégralement par presque tous ceux qui, depuis sa communication, ont fait des « craniectomies », et le total de celles-ci s'élève aujourd'hui à plus de cent.

La plupart ont été linéaires, en simple fossé para-médian plus ou moins long et large (Heurtaux, Keen, Bauer, Horsley, Clayton, Parkill, Lane, Bilhaut, Moulonguet, Prengrueber,

Piechaud, Barlow, Estor, Joos), quelquefois double (Wyeth), parfois en fossé transversal suivant la suture fronto-pariétale (Chenieux); plus rares ont été les craniectomies à lambeau, demi-circulaires (Gerster et Sachs), en fer à cheval (Largeau), en U (Reboul, Binney), en ⌐ (Jaboulay, Bæckel).

Dans quelques faits seulement, nous trouvons à noter de légères innovations de technique ou d'instruments : Heurtaux, après avoir enlevé une languette de périoste

Fig. 422. — Craniectomie quadrangulaire de Postempski.

de 8 centimètres et demi de long sur 7 à 8 millimètres de large, ouvrit le crâne à la gouge, au niveau de l'extrémité postérieure de la partie dénudée, puis, sur toute sa longueur, enleva au ciseau et au maillet une bande de 6 millimètres de large. « Pour cela, dit-il, le ciseau, tenu très obliquement, doit tracer, à la faveur de petits coups de maillet répétés, les limites interne et externe de la perte de substance osseuse. On veille à ce que le ciseau attaque seulement la table externe de l'os. Quand ce tracé est obtenu d'un bout à l'autre, on fait sauter toute la couche compacte superficielle en faisant agir à plat le petit ciseau, dont on insinue le tranchant dans le diploé. De très légers coups de maillet suffisent pour enlever cette

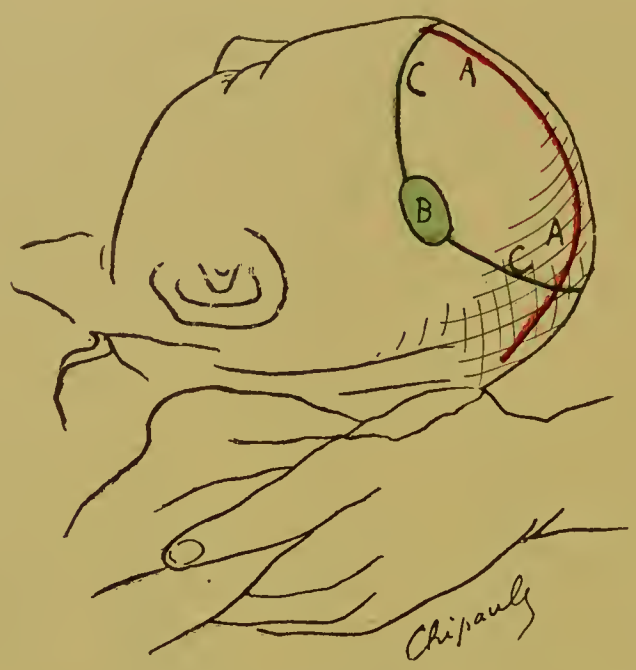

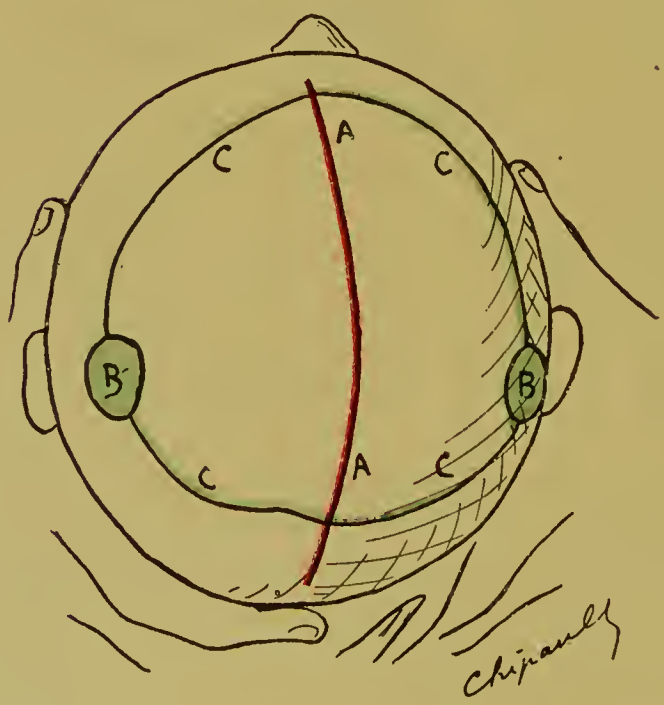

Fig. 423 et 424. — Craniectomie circulaire péricranienne de Dumont.

table externe. Quant à la table interne, je la détruis facilement en la brisant par petites portions avec les mors d'une pince à forcipressure, dont une des branches est placée avec précaution entre la dure-mère et la face profonde de l'os. » Maunoury, qui décolle la dure-mère à l'aide du herniotome de Bœckel, signale ce fait intéressant que, dans un cas où les branches de l'artère méningée moyenne étaient complètement entourées par l'os, il a pu en éviter la blessure en examinant avec soin la surface de l'os, qui, grâce à sa grande minceur, permettait de les apercevoir par transparence. D'autres chirurgiens, Th. Anger, Girard, trouvant au contraire un crâne très épais, ont été obligés de creuser le fossé craniectomique à l'aide de couronnes de trépan subintrantes. D'autre part, Keen a proposé un « rongeur-forceps » employé par Trimble, Schalders, Miller, Ransohoff, Mouisson, et ne différant de la pince coupante spéciale de Lannelongue que par la perforation de sa branche supérieure.

Enfin, Lanphear, qui conseille la double incision longitudinale, pense que l'opération ne doit pas être faite en même temps des deux côtés, mais en deux séances, à trois semaines d'intervalle : c'est, dit-il, le meilleur moyen d'éviter une hémorragie qui pourrait entraîner la mort de l'enfant.

Ajoutons que plusieurs chirurgiens ont pensé que les brèches faites par le professeur Lannelongue et ses imitateurs plus ou moins fidèles n'étaient pas suffisantes et en ont pratiqué de plus étendues. C'est ainsi que *Postempski* trace de longues incisions limitant des espaces carrés ou rectangulaires, avec quatre pédicules pour conserver la vitalité du lambeau ; la pièce osseuse, attaquée à son tour après réclinaison du périoste, est complètement dégagée, de façon à pouvoir obéir facilement à la pression intra-cranienne. *Dumont*, plus hardi encore, opère de la manière suivante : « Tout d'abord, incision sagittale depuis le front jusqu'à l'inion, allant jusqu'à

l'os. Cette incision a l'avantage, qui n'est point à mépriser, d'être la moins hémorragique possible, puisqu'elle n'atteint que les vaisseaux artériels terminaux. Les parties molles sont, en partant de cette incision longitudinale, décollées de l'os en même temps que le périoste, ce qui se fait sans la moindre difficulté, sauf au niveau des sutures, où il est nécessaire de se servir d'une rugine. Ensuite, un peu au-dessous de chaque bosse pariétale est appliquée une petite couronne de 2 c. 5 de diamètre, et de l'orifice créé, horizontalement en avant et en arrière, un canal de 3 à 4 millimètres creusé dans l'os ; au niveau du sinus longitudinal, la pince coupante est remplacée par la scie à chaîne et la dure-mère protégée avec une spatule. L'hémorragie est extrêmement minime et toute la voûte est ainsi mobilisée. » *Gensoud*, pour obtenir un résultat analogue, fait une incision circulaire péricranienne, avec pédicules au niveau des vaisseaux, et sectionne la calotte « comme dans une autopsie ». Enfin, une technique également très aventureuse et tout à fait différente a été pratiquée par *Wyeth*, puis par Mac Clintock et Keen; ces chirurgiens cherchent à décoller complètement la voûte de la dure-mère sous-jacente : « C'est, dit Wyeth, le seul moyen d'assurer l'expansion cérébrale, lorsqu'il y a synostose complète. Dans un cas de ce genre, je fis une incision médiane depuis la racine du nez jusqu'à la protubérance occipitale : le périoste fut décollé pour mettre l'os à nu sur une largeur de 2 pouces ; la suture sagittale était complètement ossifiée. Une petite couronne de trépan fut appliquée et deux longues tranches de crâne enlevées depuis le rebord orbitaire jusqu'à la protubérance, larges chacune de 1/4 de pouce et distantes l'une de l'autre de 3/4 de pouce, pour ne pas léser le sinus longitudinal. Puis, de chacune de ces branches, une incision osseuse à la pince coupante fut faite de chaque côté perpendiculairement, sur le pariétal, et

suivant la ligne bi-auriculaire, dans une longueur de 1 pouce 1/2. Quatre doigts furent introduits sous chaque lambeau osseux, de manière à le décoller de la dure-mère sous-jacente ; après cette manœuvre, la largeur des travées s'était élevée de 1/4 de pouce à 1 pouce. La dure-mère ne fut pas ouverte, des drains de catgut furent passés entre elle et le crâne, du front à l'occiput, et, après irrigation de la plaie au sublimé à 5/1000. le péricrâne suturé sur la ligne médiane. »

En somme, quel que soit le procédé employé, la craniectomie, opération « mobilisatrice », est et doit rester une opération pariétale. Ce n'est pas à dire que la brèche osseuse créée ne puisse servir, comme toute résection cranienne pénétrante, à traiter les lésions méningées et cérébrales sous-jacentes : hématomes ou ostéomes duraux (Lannelongue), kystes séreux congénitaux (Reboul), cavités porencéphaliques. Mais il s'agit là de temps complémentaires, destinés à parer à des lésions qui sont plus souvent un écueil qu'une indication de la craniectomie.

II. — *Techniques chirurgicales craniennes applicables au traitement des hydrocéphalies aiguës et chroniques.*

Le traitement chirurgical de l'augmentation de pression intra-cranienne par excès de liquide céphalo-rachidien comprend toute une série de procédés : les uns évacuent le liquide céphalo-rachidien au niveau du rachis lombaire ; nous en parlerons dans le second volume de ce travail, à propos de la chirurgie vertébrale ; les autres, plus nombreux, s'adressent directement au crâne. Ils relèvent de trois méthodes différentes : 1° *méthode compressive;* 2° *méthode évacuatrice;* 3° *méthode mixte, à la fois compressive et évacuatrice.*

1° MÉTHODE COMPRESSIVE. — La compression du crâne dans l'hydrocéphalie idiopathique infantile, méthode basée

sur l'absence de soudure des sutures et sur la réductibilité facile de la boîte osseuse, a été pratiquée par Brainard (1825), Engelmann (1842) avec des bandelettes de diachylon, par Philips (1857) avec la bande élastique. En 1880, Beelly réunissait une vingtaine de cas patiemment traités par ces procédés, aujourd'hui tout à fait abandonnés.

2° MÉTHODE ÉVACUATRICE. — Au contraire, la méthode évacuatrice a eu, ces temps derniers, un regain d'actualité comme thérapeutique supposée curative dans l'hydrocéphalie infantile et a été appliquée, ce qui est nouveau, moins ambitieux et peut-être plus heureux, comme moyen palliatif dans les diverses variétés d'hydrocéphalies symptomatiques, aiguës ou chroniques, par méningite toxique, méningite tuberculeuse, ou toute autre cause.

Cette méthode comprend deux procédés : ponction des ventricules et ponction de l'espace sous-arachnoïdien.

1° PONCTION DES VENTRICULES. — La ponction des ventricules est déjà citée dans Hippocrate. Les chirurgiens du milieu de ce siècle, invoquant à l'appui de leur hardiesse les faits rares et curieux de guérison spontanée de l'hydrocéphalie infantile par écoulement nasal du liquide céphalo-rachidien, l'employaient fort souvent dans cette affection, et nous avons pu, sans grande difficulté, réunir plus de deux cents cas ainsi traités de 1825 à 1860. Puis, la ponction ventriculaire fut à peu près oubliée pendant une trentaine d'années, pour redevenir à la mode après l'intéressant mémoire publié par Keen, de Philadelphie, en 1888, et être bien des fois tentée non seulement dans l'hydrocéphalie infantile, mais dans les diverses hydrocéphalies symptomatiques.

La technique à suivre est notablement différente suivant qu'il s'agit de l'une ou de l'autre de ces affections où la capacité des ventricules est très différentes : c'est là une notion capitale au point de vue opératoire et dont, à mon grand

étonnement, je n'ai même pas trouvé mention dans les auteurs.

A. *Ponction ventriculaire dans l'hydrocéphalie infantile.* — Dans l'hydrocéphalie infantile, la substance cérébrale est réduite à une mince écorce appliquée contre la face interne du crâne, lui-même souvent d'une minceur extrême.

On peut donc, pour arriver jusqu'à la cavité ventriculaire, ponctionner en tous les points de la paroi cranienne. Bouchut ponctionnait par les fosses nasales : « On introduit, dit-il, le trocart dans les narines, le long de la cloison, parallèlement au dos du nez, et l'on enfonce en inclinant légèrement en dehors. » Cette voie ne serait pas plus mauvaise qu'une autre si elle n'était difficilement aseptique. Les chirurgiens lui ont, du reste, presque constamment préféré la ponction par la voûte. Presque tous, autrefois, piquaient au niveau de la fontanelle antérieure, à droite ou à gauche de la ligne médiane, pour éviter le sinus longitudinal, et cet exemple a été suivi récemment par Robson, Picqué, Chaffey, Illingworth, Tordoff, Unverricht, Vinke ; d'autres ont choisi l'un des angles latéraux de cette même fontanelle ; Conquest préférait le trajet de la suture coronale à mi-chemin entre l'apophyse crista galli et la fontanelle antérieure ; Græfe, la fontanelle postérieure ; Lee, la suture fronto-pariétale ; Malgaigne concluait également en faveur de cette suture, en précisant un point situé à 24 millimètres au-dessus de l'arcade zygomatique, « hauteur à laquelle il n'y a à craindre ni le tronc, ni aucun des rameaux de l'artère méningée moyenne. » Keen a mis à la mode la ponction à 3 centimètres en arrière et 5 centimètres au-dessus du conduit auditif externe, faite par Broca, Thiriar, Picqué, Phocas, Audry, etc.

Les anciens chirurgiens ponctionnaient tous à travers les parois craniennes intactes. Actuellement, comme on n'a plus à craindre l'infection des plaies et qu'on ne redoute plus l'entrée de l'air dans le crâne, on incise crucialement, lors-

qu'on a choisi la fontanelle antérieure, la peau, puis la paroi membraneuse cranienne et la dure-mère ; lorsqu'on a préféré la voie latérale, on taille un lambeau cutané en ∩, on applique une petite couronne de trépan ou de tréphine, puis on divise en croix les méninges, bombant par l'orifice.

En tout cas, entre les quatre petits lambeaux duraux relevés, l'instrument évacuateur est enfoncé d'un coup sec, perpendiculairement à la surface et à une profondeur de 1 et demi à 2 centimètres. Brusquement, la résistance cesse, la pointe joue librement : elle a pénétré dans la cavité ventriculaire, et le liquide, ordinairement clair « comme de l'eau de roche », sort avec un jet très faible ou même en bavant, s'il n'est point aspiré.

Il faut préférer à l'évacuation rapide avec un gros trocart ou une aiguille aspiratrice l'évacuation avec le trocart moyen, lente, plus prudente, n'exposant point, comme l'autre, aux graves accidents des grandes ouvertures ventriculaires.

Pour cette même raison, presque tous les opérateurs ont pratiqué l'évacuation intermittente, par ponctions répétées à une ou deux semaines d'intervalle, en évacuant chaque fois de 50 à 250 grammes de liquide (Sym, Durand-Fardel, Brown, Brunhoff, Pfeiffer, Troczky) ; quelques-uns seulement ont fait le drainage permanent : autrefois avec des sétons (Chater, Demeaux, Grantham), plus récemment avec des crins de cheval (Keen), des crins de Florence (Phocas), un drain de caoutchouc (Haven, Chaffey, Thiriar, Picqué) introduit le long de la canule du trocart à l'aide d'une pince à forcipressure, retirée en deux pièces, après avoir désarticulé les branches (Broca). Du reste, l'orifice du drain peut être au besoin fermé avec une petite cheville en bois « présentant des échancrures en V, taillées de façon à permettre l'écoulement à raison seulement d'un certain nombre de gouttes par minute » (Keen).

La mise en place des crins ou du drain est souvent difficile, car, aussitôt la ponction faite, le cerveau, en partie vidé de son contenu, s'écarte de la paroi cranienne.

Le trocart ou le drain permettent de faire pénétrer dans les ventricules une solution boriquée tiède ou de l'eau bouillie, comme moyen de lavage ou pour s'opposer aux accidents dus à l'évacuation trop abondante du liquide céphalo-rachidien. L'histoire de l'un des opérés de Keen est, à ce point de vue, des plus instructives ; l'évacuation du liquide ayant provoqué des convulsions extrêmement violentes, il « se décida à remplacer le liquide drainé et, n'ayant pas le temps de préparer un liquide cérébro-spinal artificiel, utilisa simplement de l'eau bouillie. Celle-ci fut versée par un tube de la hauteur de 8 pouces. Dès que la solution chaude commença à couler dans les ventricules, les spasmes cessèrent. L'écoulement fut alors immédiatement arrêté en pinçant le tube, et, en quelques minutes, les convulsions réapparurent. Elles furent encore brusquement arrêtées par une légère irrigation d'eau chaude. Huit fois les convulsions se reproduisirent, et chaque fois elles furent arrêtées par l'irrigation d'une demi à une once de liquide ». Keen estima à presque une pinte la totalité du liquide ainsi injecté.

Dans un but tout à fait différent, pour modifier l' « exhalation » ventriculaire, les anciens opérateurs avaient proposé d'injecter dans les ventricules, après ponction, une solution iodée plus ou moins faible, ordinairement la solution aqueuse suivante :

Iode	2 milligrammes.
Iodure de potassium	5 —
Eau distillée	30 grammes.

dont quelques centimètres cubes remplaçaient une égale quantité de liquide céphalo-rachidien.

Ce procédé, conseillé par Velpeau, employé par Barnard (1856), Boinet (1856), Brainard (1859), Raeis (1865), Tournesko (1885), est aujourd'hui complètement tombé en désuétude.

B. *Ponction ventriculaire dans les hydrocéphalies symptomatiques (méningites séreuses).* — Dans les hydrocéphalies symptomatiques, le manuel de la ponction ventriculaire est ordinairement moins simple que dans l'hydrocéphalie infantile. On n'a plus, en effet, affaire à des ventricules énormes où toute ponction pénétrant à 2 centimètres dans la boîte cranienne arrive nécessairement, mais à des ventricules beaucoup plus petits et qu'on atteint seulement en dirigeant l'aiguille suivant une direction donnée. C'est dans ces cas, et dans ces cas seulement, que sont utilisables les recherches faites sur le cadavre pour savoir où sont accessibles les ventricules en traversant les couches cérébrales les moins épaisses et les moins importantes.

Malgaigne, en 1840, disait que, chez un enfant de six à sept ans, il faut, pour arriver jusqu'aux ventricules normaux, traverser à peu près la même épaisseur de cerveau (4 centimètres), qu'on parte de la suture frontale à 16 millimètres au-dessus du rebord orbitaire en se dirigeant obliquement, soit à droite, soit à gauche, avec un angle de 22°, ou qu'on parte de la fontanelle antérieure, ou bien encore de la suture sagittale, de l'angle de la suture lambdoïde, de la suture fronto-pariétale, à 24 millimètres au-dessus de l'arcade zygomatique. M. Poirier n'est pas absolument du même avis. « La pointe de la corne frontale du ventricule est, dit-il, sur une ligne horizontale et antéro-postérieure à 4 centimètres de l'endocrâne et à 5 centimètres de la peau frontale ; la pointe de la corne occipitale se rapproche davantage de la paroi osseuse ; elle est, en moyenne, à 3 centimètres de l'endocrâne et à 4 de la peau. Si nous envisageons les mêmes rapports sur des

coupes frontales, nous voyons que la portion principale de la cavité ventriculaire ainsi que la corne frontale se trouvent, en moyenne, à une profondeur de 6 à 7 centimètres, tandis que les cornes occipitale et temporale ne sont pas à plus de 4 centimètres de la peau. »

« A mi-chemin, dit Keen, entre l'inion et le bord supérieur de la scissure de Rolando, à 3/4 de pouce de la ligne médiane, une ponction dirigée vers l'extrémité interne du bord sus-orbitaire du même côté passe à travers l'avant-coin et atteint la corne ventriculaire postérieure à 2 pouces ou 2 pouces 3/4 de la surface ; au tiers de la distance entre la glabelle et l'extrémité supérieure de la scissure de Rolando, à 1/2 ou 3/4 de pouce de la ligne médiane, une ponction dirigée vers l'inion traverse la première circonvolution frontale et atteint le ventricule à 2 pouces ou 2 pouces 1/4 de la surface ; à 1 pouce 1/4 en arrière du méat et 1 pouce 1/4 au-dessus de la ligne basale, une ponction dirigée vers un point situé à 2 pouces 1/2 au-dessus du méat opposé traverse la deuxième circonvolution temporo-sphénoïdale et atteint le ventricule à 2 pouces ou 2 pouces 1/4 de la surface. » C'est à cette dernière voie que s'arrête Keen; c'est elle aussi que préconise Thiriar et que recommande M. Poirier dans son anatomie topographique : « Des trois prolongements ou cornes formées par le ventricule, l'une, dit-il, la corne frontale, doit être rejetée comme lieu de ponction, en raison de sa situation à la partie supérieure de la cavité. Restent les deux autres : la corne occipitale et la corne temporale. La corne temporale forme le point le plus déclive de la cavité, lorsque le sujet est dans l'attitude verticale; c'est la corne occipitale qui devient le point le plus inférieur dans le décubitus dorsal... Je pense que la corne temporale doit être regardée comme le lieu d'élection pour la ponction ventriculaire, puisque, par cette voie, on peut éva-

cuer le trop-plein sans vider complètement le ventricule, le sujet étant couché le plus souvent sur le dos. Par le procédé

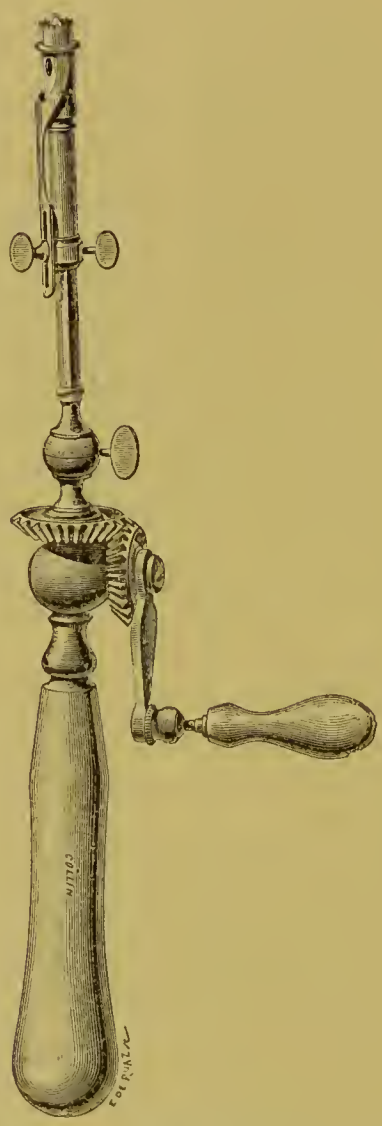

Fig. 425. — Tréphine à main, puur pratiquer la trépanation cranienne dans l'hydrocéphalie.

des tiges et des épingles, je me suis assuré des rapports de la corne temporale avec l'écorce. La corne temporale, portion

réfléchie du ventricule, descend obliquement de haut en bas et d'arrière en avant, suivant très exactement la direction de la deuxième circonvolution temporo-sphénoïdale, à laquelle elle répond dans toute son étendue, si bien que les tiges enfoncées sur le trajet de cette circonvolution pénètrent constamment dans la cavité ventriculaire. Il faut encore savoir

Fig. 426. — Points choisis par les divers opérateurs pour faire la ponction ventriculaire dans l'hydrocéphalie.

que la corne temporale se termine à environ 2 centimètres de la pointe du lobe temporal, que l'épaisseur de l'écorce formée par la deuxième circonvolution temporo-sphénoïdale et le tapis de Reil varie de 3 à 4 centimètres et, enfin, que la paroi interne de cette corne présente à sa partie supérieure l'extrémité latérale de la fente de Bichat, et au-dessous la corne d'Ammon, avec le corps frangé et le corps godronné. » On peut conclure de ces faits, continue M. Poirier, le procédé

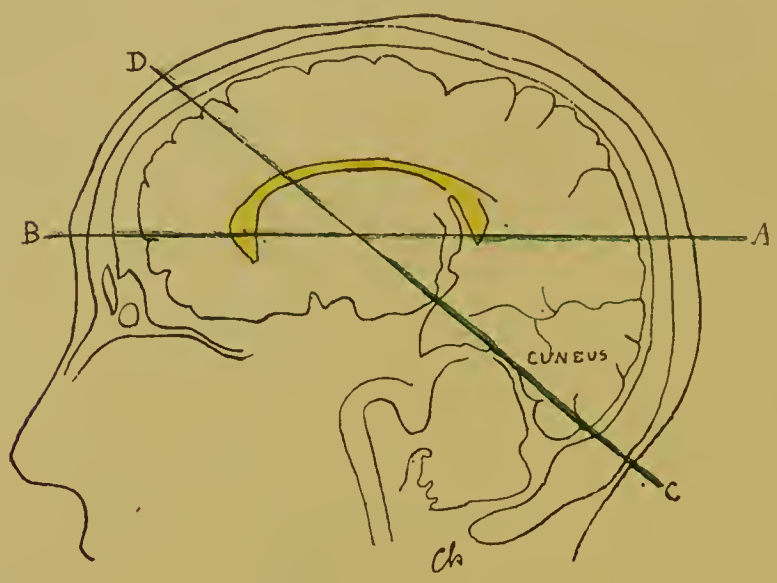

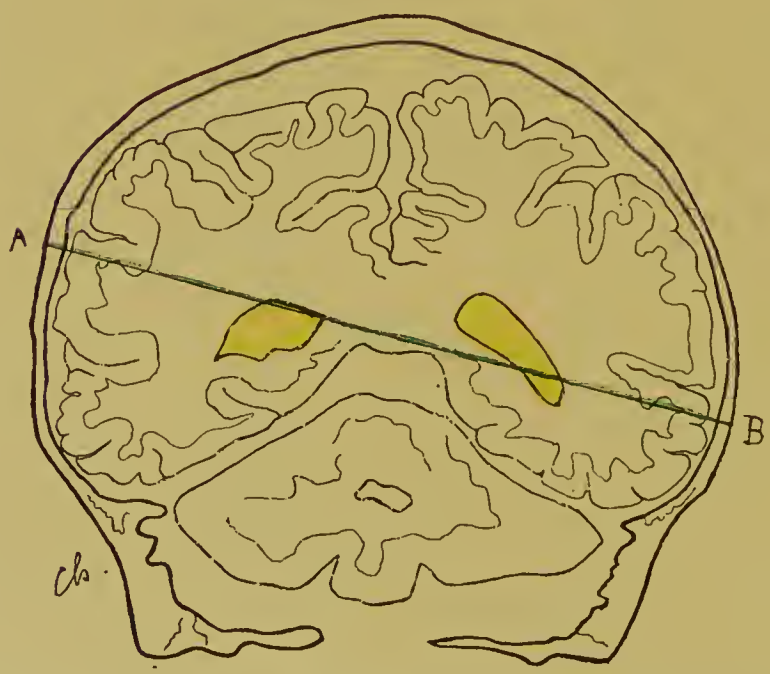

Fig. 427 et 428. — Lignes transcraniennes traversant les ventricules normaux (d'après Keen.)

suivant : « En appliquant une couronne de trépan à 3 centimètres au-dessus du conduit auditif externe chez l'enfant, à 4 centimètres chez l'adulte, on mettra à découvert, après incision de la dure-mère, la deuxième circonvolution temporo-sphénoïdale, en lieu propice. Sur la partie la plus saillante de

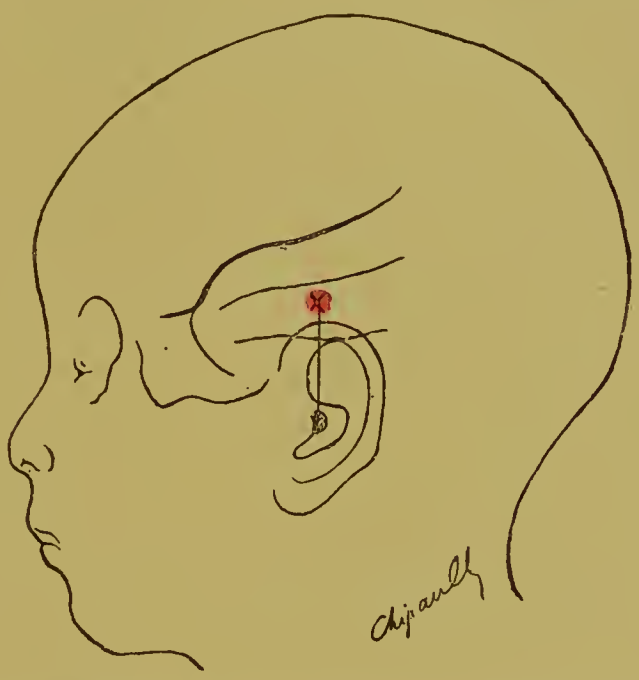

Fig. 429. — Point de choix pour la ponction des ventricules non dilatés : à 3 centimètres au-dessus du conduit auditif externe chez l'enfant, à quatre chez l'adulte, sur la 2e circonvolution temporo-sphénoïdale, à une profondeur de 3 centimètres.

cette circonvolution, très large et séparée de la troisième par un sillon en général peu marqué, on enfoncera, à une profondeur de 2 centimètres d'abord, un trocart de calibre assez fin (n° 7 ou 8 de la filière Charrière) et dont le mandrin sera terminé par une extrémité arrondie. Le mandrin sera alors retiré une première fois, et, vraisemblablement, aucun liquide ne s'écoulera, car il s'en faut de 1 centimètre que l'écorce ait été traversée. Le mandrin ayant été remis en place, ce trocart

sera enfoncé d'un nouveau (troisième) centimètre, et une nouvelle tentative sera faite par le retrait du mandrin. Un quatrième centimètre ayant été gagné, le liquide s'écoulera. Si l'écoulement ne se produisait pas alors, mieux vaudrait faire une seconde ponction qu'enfoncer plus avant. Mais on réussira toujours, pour peu que l'on prenne garde à ce que l'instrument soit et reste toujours perpendiculaire à la surface de l'écorce. Jamais on n'imprimera à l'instrument de mouvements latéraux. »

2° PONCTION DE L'ESPACE SOUS-ARACHNOÏDIEN. — On le voit, lorsque les ventricules ne sont pas énormément dilatés, comme dans l'hydrocéphalie infantile, leur ponction n'est pas toujours facile. Aussi a-t-on proposé récemment de substituer à cette opération délicate la simple ouverture de l'espace sous-arachnoïdien.

Cette nouvelle technique, naturellement la seule logique dans les cas rares d'hydrocéphalie externe sous-arachnoïdienne (Vautrin), est, dans les hydrocéphalies ventriculaires, basée sur ce fait que l'espace sous-arachnoïdien et les ventricules communiquent, ainsi que l'ont démontré Magendie, Lushka, Marc Sée, Mierzejewsky, par plusieurs orifices : orifice du toit du quatrième ventricule ; orifices latéraux de ce ventricule, placés entre les racines des nerfs mixtes et le lobule du pneumogastrique ; orifices situés à l'extrémité de la corne sphénoïdale des ventricules latéraux, au niveau du crochet de la corne d'Ammon ; il suffit donc d'ouvrir l'espace sous-arachnoïdien pour évacuer ce qu'on veut du liquide ventriculaire.

Cette ouverture peut se faire en divers points.

A. A LA VOUTE, en n'importe quel point : par trépanation ordinaire, résection d'un fragment de dure-mère, ponction de l'espace sous-arachnoïdien.

B. A LA BASE, en divers endroits qu il faut préciser :

a) *Au niveau du lac cérébelleux inférieur*, cavité limitée superficiellement par l'arachnoïde sautant du cervelet sur la face postérieure du bulbe.

Il y a quelques mois (mars 1893), Morton conseillait, pour étudier anatomiquement cette dilatation sous-arachnoïdienne et son orifice de communication avec le quatrième ventricule, la technique cadavérique suivante : « Une pièce osseuse, en forme de coin, est enlevée de la partie moyenne de l'occipital, avec la base en haut et le sommet, d'au moins 1 pouce de large, allant aboutir au trou occipital. Cette résection met à nu la dure-mère recouvrant l'extrémité supérieure de la moelle, le bulbe et le cervelet. Elle est incisée au-dessous de la tente, avec précaution, pour ne pas déchirer l'arachnoïde qui bombe au-dessous, et rabattue. S'il y a excès de liquide dans l'espace sous-arachnoïdien, l'arachnoïde est tendue au point qu'elle vient en contact immédiat avec la dure-mère. Elle est incisée à son tour, l'espace sous-arachnoïdien ouvert et le liquide étanché avec un fragment d'éponge, en prenant grand soin de ne pas toucher les parois de la cavité. On a ainsi, et surtout en écartant légèrement avec la pointe d'un scalpel les lobes latéraux du cervelet, directement sous les yeux la toile pie-mérienne qui recouvre le quatrième ventricule. Il n'y a pas de danger, avec cette technique prudente, de déchirer l'orifice ou d'en altérer la forme. »

Ce procédé d'étude fut, dès après sa publication, appliqué par Parkin à l'ouverture chirurgicale de l'espace sous-arachnoïdien. L'enfant sur lequel il opéra était atteint de méningite tuberculeuse avec hypersécrétion du liquide céphalo-rachidien : « Je fis, dit-il, une incision courbe au-dessous de la ligne courbe occipitale supérieure et à droite de la ligne médiane. Après rabattement du lambeau, une rondelle d'os de 3/4 de pouce fut enlevée et l'orifice agrandi en bas avec la

pince d'Hoffmann. L'os enlevé était remarquablement mince : à peine 1/10 de pouce d'épaisseur. La dure-mère, sans battements, saillit par l'orifice. Elle fut ouverte et il s'écoula un peu de liquide ; une sonde courbe fut glissée sous le cervelet, et, en soulevant un peu celui-ci, on obtint une notable quantité (2 à 3 onces) de liquide céphalo-rachidien, et les battements cérébraux reparurent. Un drain de très petit calibre fut insinué sous la dure-mère, qu'on sutura, ainsi que les parties molles. L'opération fut des plus simples et dura au plus trente minutes. Elle est beaucoup plus facile qu'on ne pourrait le supposer, car toute ouverture faite au-dessous de la ligne courbe supérieure expose la face inférieure du cervelet et est en relation directe avec le lac cérébelleux. En outre, si l'orifice entre le lac cérébelleux et le quatrième ventricule était trop étroit, on pourrait, avec cette technique, l'agrandir, ce qui sera du reste bien rarement nécessaire. Le drainage se fera avec quelques crins ou quelques fils de soie, de préférence au tube, qui peut donner un écoulement trop rapide de liquide. »

Morton ne tarda pas à protester contre l'application chirurgicale de son manuel. « Il me semble, dit-il, plutôt dangereux de manipuler une sonde si près du quatrième ventricule. » Nous sommes absolument de son avis : le procédé de Parkin ne deviendra jamais un procédé pratique et courant.

b) Nous conseillons de lui substituer l'*ouverture du lac sylvien*, cavité formée par l'arachnoïde lorsqu'elle passe, par-dessus la scissure de Sylvius, du lobe frontal sur le lobe temporo-occipital.

L'ouverture cranienne se fera à la jonction du premier et du deuxième dixième de notre ligne sylvienne ou, anatomiquement, à 1 centimètre 1/2 en arrière et au-dessus du tubercule rétro-orbitaire, pas plus en arrière, pour éviter l'artère méningée. Pour cette même raison, la dure-mère sera incisée suivant les 3/5 antérieurs de la circonférence de l'orifice et

rabattue en arrière. L'opération sera terminée par la ponction avec un trocart, l'incision avec un bistouri, ou la déchirure avec deux pinces à disséquer du feuillet viscéral de l'arachnoïde.

Les procédés d'ouverture de l'espace sous-arachnoïdien constituent sans doute la voie par laquelle on pourra, dans un avenir rapproché, modifier, à l'aide de *pansements ou d'injections appropriés* (iodoforme, acide borique, iodure de

Fig. 430. — Ponction du lac cérébelleux inférieur (d'après Parkin).

potassium), la composition du liquide céphalo-rachidien et agir par son intermédiaire sur les lésions pie-mériennes, ventriculaires ou même cérébrales diffuses.

Notre procédé de ponction du lac sylvien deviendrait alors particulièrement applicable aux méningites tuberculeuses, qui sont très souvent localisées autour du tronc et des branches basales de l'artère sylvienne et dont on pourrait, par une intervention uni ou bilatérale, faire bien réellement le pansement et le traitement directs.

Ajoutons du reste, fait curieux et de connaissance tout à fait récente, que, dans les cas où l'on veut simplement obtenir

l'écoulement du liquide céphalo-rachidien en hypertension, la ponction du feuillet viscéral de l'arachnoïde paraît inutile : sa mise à nu par ouverture de la dure-mère suffit. En effet, on a vu *le liquide filtrer à travers ce feuillet viscéral intact* « en gouttelettes analogues à celles de la sueur et plus ou moins abondantes » dans des cas de méningites septiques (Jaboulay),

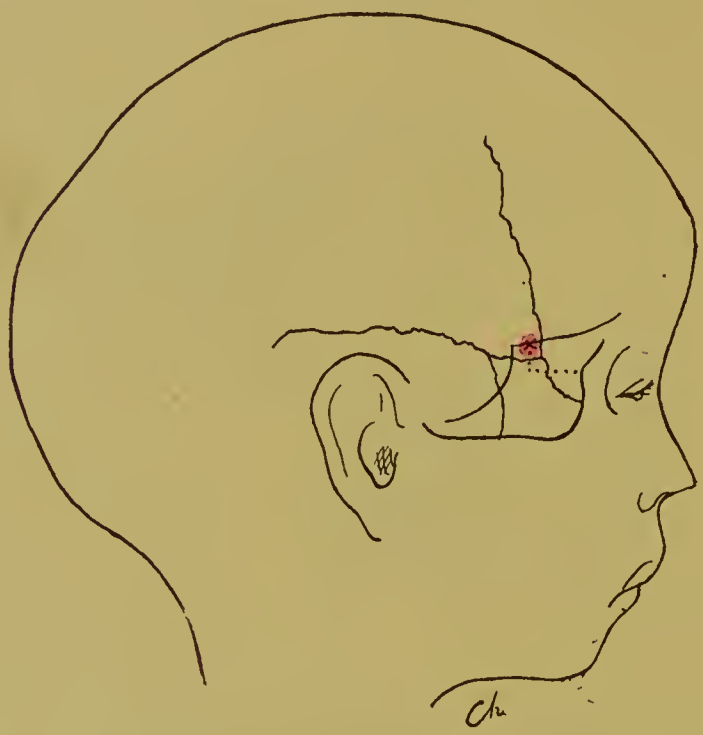

Fig. 431. — Ponction du lac sylvien (procédé de l'auteur).

de paralysie générale (Claye Shaw, Batty Tuke, Jaboulay), qui furent améliorés.

III. MÉTHODE PERMETTANT A LA FOIS D'ÉVACUER LE LIQUIDE CÉPHALO-RACHIDIEN ET DE DIMINUER LA CAPACITÉ CRANIENNE. — C'est, croyons-nous, vers les dernières techniques dont nous venons de parler, ou du côté des ponctions arachnoïdiennes lombaires que doit tendre, à l'avenir, le

traitement des hydrocéphalies symptomatiques, chroniques ou aiguës.

L'hydrocéphalie chronique infantile relève sûrement d'une méthode tout à fait différente, et distincte aussi des méthodes jusqu'ici proposées pour la traiter.

En effet, les faits publiés de ponction ou de drainage des ventricules dans cette affection sont souvent malheureux : il survient des convulsions, du coma, puis à l'autopsie on trouve le cerveau congestionné, parfois même présentant çà et là des ecchymoses, en tout cas affaissé sur la base du crâne et séparé de la calotte par un espace plus ou moins large, souvent considérable , la paroi n'a pu suivre qu'insuffisamment le retrait du contenu, et il en est résulté un appel de sang dans la cavité cranienne, avec congestion cérébrale intense.

L'intervention logique dans les cas de ce genre devrait donc comprendre non pas un seul temps, temps d'évacuation, mais deux : un temps de mobilisation pariétale, un temps d'évacuation du liquide.

On rendra tout d'abord la cavité cranienne largement réductible en y taillant, à droite et à gauche, deux grands lambeaux quadrangulaires dépressibles, analogues à ceux que pratique Postempski dans la microcéphalie ; puis, cette première opération menée à bien et les plaies guéries, on pratiquera des évacuations intermittentes de liquide céphalo-rachidien, de préférence par la ponction vertébrale lombaire, qui permet, pendant qu'on évacue les liquides, de faire une compression cranienne légère, diachylonnée ou de préférence ouatée.

Cette intervention méthodique éviterait, croyons-nous, à la fois les dangers de la décompression cérébrale et ceux de l'écoulement trop abondant du liquide céphalo-rachidien. Peut-être aussi empêcherait-elle, au moins en partie, la repro-

duction de ce liquide : l'expérience peut seule répondre sur ces divers points.

C. — *Encéphalocèle.*

L'encéphalocèle a, comme l'hydrocéphalie, suscité bien des tentatives chirurgicales ; il en est toute une série que nous laisserons complètement de côté, parce que leur technique n'exige pas une description spéciale, et surtout parce qu'elles sont détestables, sauf peut-être dans quelques cas de méningocèles pures à pédicule étroit et de petit volume. Ce sont : LA COMPRESSION, LES PONCTIONS SUCCESSIVES, L'INJECTION DE TEINTURE D'IODE OU DE GLYCÉRINE IODÉE, LA LIGATURE.

Notons aussi seulement l'INCISION SIMPLE, que nous trouvons pratiquée pour la première fois par Corvinus en 1749 et qui donna, en 1777, à Held, dans un cas d'encéphalocèle proprement dit, un succès presque incroyable. Il s'agissait d'une jeune femme de dix-neuf ans, « portant sur le devant de la tête, à gauche de la suture frontale, une tumeur. La peau ayant été incisée, on reconnut qu'il existait au crâne une ouverture placée au niveau de la fontanelle et que la tumeur sortait par cette ouverture. Elle était recouverte d'une membrane qui paraissait contenir un liquide. Cette membrane fut également incisée. Il en sortit deux onces de liquide jaunâtre, et la tumeur s'affaissa ; on put alors apercevoir à travers l'incision des battements évidents et l'on reconnut que ce qui restait de la tumeur était formé par le cerveau, lequel faisait hernie. Immédiatement, un pansement à sec fut appliqué et l'on employa une douce pression soutenue jusqu'à ce que le cerveau fût réduit. La plaie bourgeonna et, par la suite, l'ouverture du crâne se ferma complètement. »

Nous nous arrêterons plus longuement à L'EXCISION, seul

procédé applicable dans toutes les variétés d'encéphalocèle (méningocèle, méningo-encéphalocèle, hydrencéphalocèle), sauf certaines conditions, que nous n'avons pas à examiner ici, de volume de la tumeur, d'état général de l'enfant, de malformations concomitantes.

Le premier cas d'excision d'encéphalocèle que nous ayions trouvé dans les auteurs est le cas de *Thiébault* (1792), où il y avait à la région occipitale une double tumeur, l'une transparente, l'autre « de consistance lipomateuse ». « Je commençai, dit Thiébault, par disséquer la tumeur transparente à sa base, en prenant garde d'intéresser le péricrâne et de percer le kyste, ce que je ne sus pas cependant éviter, en approchant de la seconde tumeur que j'avais jugée lipomateuse et qui était contiguë à la première. Après avoir continué l'incision autour de la base de cette prétendue loupe, au lieu de trouver ce que j'avais imaginé, j'aperçus une portion considérable du cerveau qui sortait par un trou rond, d'un demi-pouce de diamètre, qui se trouvait à la partie moyenne et latérale droite de l'occipital, et dont le bord était parfaitement uni et garni à sa circonférence d'une membrane qui paraissait sortir de l'intérieur du crâne. Cet état de choses me surprit, mais ne m'arrêta point, l'opération étant trop avancée pour en rester là ; en conséquence, après avoir lié les vaisseaux, je fis la section de la masse tout auprès du trou, je rapprochai ensuite les bords de la plaie en ramenant les téguments que j'avais fait tirer légèrement sur les parties supérieures et latérales de la tête, pendant l'opération, et je pansai le malade. » La mort survint, du reste, au bout de quelques heures. Il en fut de même dans les cas de Lallemant, de Thiery, qui excisa la tumeur au-dessus d'un plan de sutures enchevillées, et de presque tous ceux qui ont été opérés avant la période antiseptique.

La question de la cure opératoire des encéphalocèles par

excision n'est devenue somme toute, intéressante qu'à la suite du travail de Larger (1877), de la discussion à la Société de Chirurgie de Moscou, à propos d'une communication de Sklifasowsky (1881), des présentations d'Alberti et de Bergmann au Congrès de chirurgie allemand de 1888, des faits de MM. Périer et Berger, consignés dans les *Bulletins de l'Académie de Médecine* et dans un mémoire capital de la *Revue de Chirurgie* (1890).

Voici, d'après M. *Berger*, la technique à suivre pour cette cure opératoire :

« L'enfant étant maintenu dans l'anesthésie chloroformique, la région ayant été rasée et lavée avec soin, on trace, de part et d'autre du pédicule de la tumeur, deux lambeaux latéraux, que l'on dissèque rapidement jusque vers sa base en pratiquant une hémostase aussi complète que possible. Ces lambeaux ne comprennent que la peau. Le pédicule membraneux du sac méningé est alors reconnu et isolé jusqu'à ce qu'on sente le contour tout entier de l'orifice osseux au travers duquel il se prolonge ; au ras de cet orifice, on traverse le pédicule avec une aiguille mousse, armée d'un fil de catgut double, qui permet d'étreindre le pédicule, dans l'orifice osseux lui-même, au moyen de deux ou de plusieurs ligatures entrecroisées, disposées en chaîne. Toute la partie du sac qui déborde la ligature est alors enlevée d'un coup de ciseau, la surface de section du pédicule est touchée avec une solution antiseptique et l'on ramène sur elle les lambeaux cutanés, qui sont réunis et maintenus exactement au contact par un certain nombre de points de suture assez serrés au crin de Florence. Tout drainage doit être rejeté ; on recouvre la ligne de réunion de salol ou d'iodoforme et d'une occlusion collodionnée, mieux encore d'une compression ouatée assez épaisse. »

Cette technique est certainement supérieure à celle de

Larger, qui, après avoir disséqué de chaque côté de la tumeur un petit lambeau destiné à recouvrir sa base, appliquait une ligature élastique sur le pédicule au niveau de l'orifice osseux, excisait, puis, réunissant les lambeaux par suture, plaçait le pédicule étreint par la ligature élastique vers l'angle inférieur de la ligne de réunion. « Ce procédé. dit M. Berger, pourrait être mis en usage à la condition de protéger la ligature élastique et le pédicule, jusqu'à leur élimination, par un pansement à l'iodoforme et au salol, fait avec le plus grand soin; mais le temps nécessaire à la chute du pédicule est un inconvénient qui doit être pris en considération et d'où résulte, pour ce mode opératoire, une infériorité marquée. » La technique un peu spéciale de *Sklifaswosky* : « incision directe de la tumeur, réduction de son contenu, suture profonde soignée des bords de l'orifice méningé et suture superficielle des téguments », n'est, d'autre part, applicable qu'aux cas exceptionnels où les parties cérébrales contenues dans la tumeur sont réductibles.

La conduite plus radicale qu'on doit habituellement adopter est justifiée par ce fait que « les parties cérébrales entrant dans la constitution de la tumeur ne sont pas des portions de cerveau normal, mais une sorte de néoplasme qui s'est isolé du reste de l'encéphale dès les débuts de la période embryonnaire, et qui, depuis lors, a vécu d'une existence à part, n'ayant pas la même structure que les parties avoisinantes du cerveau et ne participant probablement en aucune façon à leur fonctionnement physiologique » (Berger).

Les opérateurs qui ont étudié depuis M. Berger la cure opératoire de l'encéphalocèle n'ont que peu modifié la technique adoptée par lui. Point de données nouvelles dans les travaux de Mittendorf, Kowalzig, Hapersberg, Manega, Fegen, etc., et seulement quelques conseils de second ordre dans d'autres auteurs : *Trechsel* remarque l'hémorragie vei-

neuse considérable qui peut se faire par les parois quelquefois éléphantiasiques de la tumeur, et qui, dans son cas, exigea plus de vingt ligatures. *Bayer* croit « qu'il ne faut pas systématiquement et de prime abord lier la base de la tumeur ; souvent la hernie cérébrale est minime, et la majeure partie de la tumeur est composée de tissu caverneux ou conjonctif, extra ou intra-méningé ; on peut, dans ces cas, éviter l'ouverture de la cavité cranienne, ou du moins ménager la partie du cerveau qui fait hernie, ce qui a surtout de l'importance dans les cas où l'on n'est pas fixé exactement sur la valeur physiologique de la partie herniée. Du reste, il sera toujours temps, au cours de l'opération, si l'on s'aperçoit qu'on ne peut conserver la partie cérébrale herniée, de la réséquer. En outre, on devra apporter toute sa sollicitude à fermer la plaie opératoire, pour éviter les infections secondaires, et au besoin, pour assurer l'obturation de l'orifice cranien, recouvrir les sutures du sac de lambeaux périostiques. » Dans ce même but, *Lea*, lorsque les parois méningées de la poche ne sont pas trop minces, en conserve, au-dessus des parties contenues excisées, une collerette qu'il refoule et fixe dans l'orifice, tandis que *Témoin*, après avoir placé une pince à longs mors sur le pédicule allongé et sectionné la tumeur au delà, fait deux plans de sutures en surjet à la soie et « abandonne le pédicule qui remplit exactement l'orifice congénital ».

BIBLIOGRAPHIE

I. — Craniectomie

Anger (Th.), Craniectomie (Congrès français de chirurgie, 1891, p. 81). — Akermann, Et Tilfœlde of Kraniotomi for Mikrocefali ; med. Bemœrkingen om Lannelongue's operation (*Hosp. Tid. Kjobenh*, 1893,

4 R.-I., 772). — Barlow, A case of microcephalus in which the operation of linear craniotomy (craniectomy) was performed (*Glasgow med. Journ.*, 1893, t. I, p. 401). — Bartlett, Five cases in cerebral surgery (*Hahnemann Monthly med. Journ.*, 1890, p. 282-303). — Bauer, Craniectomy (*Saint-Louis clinic of pysicians and surgeons*, 1890, p. 432). — Bilhaut, Observation de craniectomie (*Ann. d'Orthopédie et de Chirurgie pratiques*, 1892, t. I, p. 162-177). — Binnie, Report of a case of microcephalus; operation; death (*Kansas City med. Index*, 1892, t. XIII, p. 125-126). — Bœckel, Statistique raisonnée des observations pratiquées pendant l'année 1892 (*Gaz. méd. de Strasbourg*, 1893, p. 27). — Bourneville, Du traitement chirurgical et médico-pédagogique des enfants idiots et arriérés (*Progrès médical*, 1893, p. 465). — Cerné, Note sur un cas de craniectomie pratiquée depuis un an chez une enfant de trois ans (*Normandie médicale*, 1891, p. 481). — Chenieux, Deux observations de craniectomie (Congrès français de chirurgie, 1892, p. 389). — Clayton-Parkill, Linear craniotomy (*Med. News*, 1892, t. I, p. 236). — Dumont, Die circulære craniectomie (*Cor. Bl. f. Schweizer Ærzte*, 1893, p. 778). — Estor, Un cas de craniectomie pour microcéphalie (*Montpellier médical*, 1892, t. I, p. 445-452). — Fuller (*Presse médicale belge*, 1878, p. 376). — Gerster and Sachs, *in* Keen, Linear craniectomy, Obs. IV (*Am. Journ. of med. Sc.*, 1891, t. I, p. 553). — Girard, Craniectomie exploratrice et temporaire; ouverture d'un kyste intra-cranien Congrès français de chirurgie, 20 avril 1892; (*Procès-verbaux*, p. 329). — Gray, Cases that should be treated upon by craniectomy (*Am. Journ. of med. Sc.*, 1893, p. 613). — Gueniot, Microcéphalie et ossification prématurée du crâne chez un enfant nouveau-né; Acad. de médecine, 1889 (*Bulletin*, p. 407) — *Ibid.*, Réclamation de priorité au sujet de la craniectomie (*Comptes rendus Acad. Sc.*, 1890, t. XI, p. 199). — Heurtaux, Craniectomie pratiquée chez un enfant de cinq mois et demi pour microcéphalie (*Congrès français de chirurgie*, 1891, p. 91). — Hill, Case of craniectomy (*Alabama M. and S. Age*, 1893, t. V, p. 315-18). — Horsley, On craniectomy in microcephaly (*Bristish med. Journ.*, 1892, t. II, p. 579). — Jaboulay, Trente cas de chirurgie intra-cranienne (*Archives provinciales de Chirurgie*, 1893, t. I, p. 60). — Joos Bernhardt, Ein Fall von Craniectomie bei Microcephalie (*Cor. Bl. f. Schweizer Ærzte*, 1893, p. 734). — Keen, Craniectomy for microcephalus (*Med. News*, 1890, t. II, p. 557). — *Ibid.*, Linear craniectomy (miscalled craniectomy) for microcephalus (*Am. Journ. of med. Sc.*, 1891, t. I, p. 554). — Kurz, Eine Craniektomie wegen Microcephalie (*Wiener med. Presse*, 1892, t. XXXIII, p. 1697-1700). — Lane, Pioneer craniotomy for relief of mental imbecility due to premature sutural closure and microcephalus (*Journ. Am. med. Assoc.*, 1892, t. XVII, p. 49). — Lanphear, Craniotomy (*Medical Brief;* Saint-Louis, 1892, p. 281). — Lan-

NELONGUE, De la craniectomie dans la microcéphalie chez les enfants arriérés et chez les jeunes sujets présentant, avec ou sans crises épileptiformes, des troubles moteurs ou psychiques (*Nouvelle Iconographie de la Salpêtrière*, 1891, p. 89, et *Congrès français de chirurgie*, 1891, p. 73). — LARGEAU, Craniectomie à lambeau chez un enfant arriéré (*Congrès français de chirurgie*, 1892, p. 337). — MAC CLINTOCK, Report of a case of linear craniotomy for microcephalus (*Kansas med. Journ.*, 1891, t. III, p. 278-280). — MAUNOURY, Sur la craniectomie (*Congrès français de chirurgie*, 1891, p. 85). — MULLER, Craniectomy for double optic neuritis with microcephaly (*Bristish med. Journ.*, 1892, t. II, p. 176). — MORRISSON, Linear craniotomy for defective mental developpement (*New-York med. Record*, 1891, t. II, p. 63). — MORSELLI, Die chirurgische Behandlung des Idiotismus (*Intern. klin. Rundschau Wien*, 1893, t. VII, p. 1657). — NUIGENS, Une craniectomie chez une idiote microcéphale (*Ann. Soc. med. Anvers*, 1893, t. LV, p. 131-156). — PARK, Clinical contributions to the subject of brain surgery : linear craniotomy or craniectomy (*Med. News*, 1892, t. III, p. 649). — PARKHILL, Linear craniotomy in microcephalus with a report of two cases (*Intern. m. Mag.*, 1893, t. II, p. 898). — PERRY, A case of microcephaly treated by craniectomy (*British med. Journ.*, 1893, t. I, p. 580). — PICCIONI, Epilessia, idiotismo, operazione; craniectomia bilaterale (*Gaz. med. di Roma*, 1893, t. XIX, p. 456). — *Ibid.*, Microcefalia, convulsioni epilettoriali con prevalenza nella meta destra del corpo; operazione sec. M. Lannelongue, miglioramento (*Ibid.*, p. 457). — POSTEMPSKI, Nuovo processo d'osteotomia cranica nei microcefali (*Riforma medica*, 1893, t. I, p. 628). — PRENGRUEBER, Résultats immédiats d'une craniectomie (*Bulletin médical*, 1892, p. 81). — RANSOHOFF, Linear craniectomy for microcephalus (*Med. News*, 1891, t. I, p. 653). — REBOUL, Un cas de craniectomie pour kyste cérébral (*Archives provinciales de Chirurgie*, 1893, t. I, p. 402). — SCHALDERS-MILLES, Craniectomy for double optic neuritis with microcephaly (*British med. Journ.*, 1892, t. II, p. 176). — STARR, *Brain surgery*, 1893, Obs. XVI, p. 146. — TRIMBLE, Craniectomy for microcephalus (*Med. News*, 1891, t. I, p. 26). — TUHOLSKE, Linear craniotomy for microcephalus (*Weekly M. Rev. Saint-Louis*, 1891, t. XXIV, p. 421). — WYETH, Craniectomy for microcephalus (*Med. Record*, 1891, p. 233). — WYMAN, Linear craniotomy and the treatment of idioty (*Toledo Med. and. S. Reporter*, 1893, t. IV, p. 659-661).

II. — HYDROCÉPHALIE INFANTILE ET SYMPTOMATIQUE.

AUDRY (Ch.), Hydrocéphalie chronique apparue après la guérison spontanée d'un spina bifida; tentative inutile de réincision de ce

dernier; trépanation ; drainage des ventricules ; mort (*Progrès médical*, 1892, t. I, p. 1503). — Barnard, Case of chronic hydrocephalus successfully treated by pressure (*London med. Repository*, 1825, p. 262).— Battersby, Observations on chronic hydrocephalus, acquired, sanguineous and congenital, with an account of three cases in which the head was punctured and an examination of the effects of that operation (*Edinburgh med. and surg. Journ.*, 1850, t. LXXIV, p. 46-73). — Bellingham, Case of chronic hydrocephalus; operation of tapping the head (*Dublin med. Press.*, 1849, t. XXII, p. 210). — Blackman, On chronic hydrocephalus, with an account of a remarkable case in which paracentesis was performed, and on the statistics of this operation (*New-York med. Journ.*, 1854, 2e Série, t. XII, p. 219-349). — Boinet, Rapport sur deux cas d'hydrocéphales congénitaux, dont l'un a été traité et guéri par l'injection iodée (*Bull. Soc. Chir. Paris*, 1856-57, t. VII, p. 386-392). — Bouchut, Traité pratique des maladies des nouveau-nés, des enfants à la mamelle et de la seconde enfance, 7e éd., 1877, p. 241. — Brainard, On the treatment of chronic hydrocephalus by injections of iodine (*Chicago med. Journ.*, 1859, t. XVI, p. 198-216).— Broca, Drainage des ventricules cérébraux pour hydrocéphalie (*Revue Chir.*, 1891, p. 36). — Brown, Case of hydrocephalus in a child, six months old, in which the head was tappedeight times (*Assoc. med. Journ. London*, 1854, t. II, p. 945). — Brunhoff, Zur localen Behandlung des chronischen Hydrocephalus mittelst Operation (*I. D. Greifswald*, 1881). — Chaffey, Tapping the ventricles in hydrocephalus (*British med. Journ.*, 1891, t. I, p. 102). — Chater, Case of hydrocephalus ; treatment by punction and seton ; autopsy (*Prov. med. and surg. Journ. London*, 1845, p. 599-602). — Conquest, The result of tapping the head in nineteen cases of hydrocephalus (*London med. Gazette*, 1837-1838, t. XXI, p. 967-969). — Demeaux, De l'emploi des sétons multiples dans le traitement de l'hydrocéphalie chronique accidentelle ; guérison ; de l'emploi de ce moyen dans diverses affections médicales et chirurgicales (*Moniteur des Hôpitaux*, 1854, t. II, p. 1147). — Debrou, Observation d'hydrocéphalie chronique acquise, traitée par la ponction et la compression (*Gazette des Hôpitaux*, 1859, t. XXXII, p. 602).—Dunn, Paracentesis cranii in cases of hydrocephalus (*Lancet*, 1882, t I, p. 779). — Durand-Fardel, Sur le traitement de l'hydrocéphalie chronique par la ponction du crâne (*Bull. général de Thérapeutique*, 1842, t. XXIII, p. 190-199). — Edward, Case of hydrocephalus in a child, tapping, cure (*Month Journ. med. Sc.*, 1846, t. III, p. 398). — Gibson, Case of spina bifida, with postnatal hydrocephalus, in which the operation of paracentesis capitis was performed (*Edinburgh med. and surg. Journ.*, 1821, t. XVII, p. 240-243). — Grantham, A case of hydrocephalus externus treated with repeated puncturing and the

seton (*Med. Times and Gazette London*, 1854, t. IX, p. 110). — Greatwood, Hydrocephalus cured by puncture (*Lancet*, 1829, t. II, p. 238). — Hahn, *De hydrocéphalo chronico, novaque punctionis ejus methodo;* in-8°; Berolini, 1859. — Haven, Chronic hydrocephalus, permanent antiseptic drainage (*Boston med. and surg. Journ.*, 1888, t. CVI, p. 266). — Hayden, Hydrocephalus in which paracentesis was repeatedly performed and a solution of iodure injected (*Dublin Hospital Gazette*, 1856, t. III, p. 168). — Illingworth, Tapping the ventricles (*British med. Journ.*, 1891, t. I, p. 755). — Karnitzky, Contributo a trattamento operativo dell idrocefalo cronico nei bambini. Trans. from Russian (*Archiv. Ital. di Pediatr. Napoli*, 1891, t. IX, p. 97-145). — Keen, Exploratory trephining and puncture of the brain almost to the lateral ventricle (*Med. News*, 1888, t. II, p. 603). — Lowson, Tapping the ventricles (*British med. Journ.*, 1891, t. I, p. 636). — Macdonald, Trephining for acute hydrocephalus (*New Zealand med. Journ.*, 1890-91, t. IV, p. 181). — Malgaigne, De la ponction du crâne dans l'hydrocéphalie chronique (*Bull. général de thérapeutique*, 1840, t. XIX, p. 226-238). — Morton, The opening between the fourth ventricle and subarachnoid space, and its condition in tuberculous meningitis (*British med. Journ.*, t. I, p. 741). — *Ibid.*, The relief of intra ventricular pressure by draining the subarachnoid space in tuberculous meningitis (*The Lancet*, 1893, t. II, p. 194). — Ord and Waterhouse, A case diagnosed as tubercular meningitis, treated by trephining and drainage of the subarachnoïd space; recovery (*Lancet*, 1894, t. I, p. 597). — Parker, The relief of intra-cranial pressure by the withdrawal of cerebro-spinal fluid from the basal subarachnoid cavity (*The Lancet*, 1893, t. II, p. 21). — Parkin, The treatment of chronic hydrocephalus by basal drainage (*Lancet*, 1893, t. II, p. 1244). — Phillips, Treatment of infantile hydrocephalus by elastic pressure (*Lancet*, 1857, t. II, p. 543-545). — Pfeiffer, Ueber den Werth der Aspirations methode bei Hydrocephalus chronicus (*Wiener med. Presse*, 1888, t. XXIX, p. 1569-1574). — Phocas, Contribution à l'étude du traitement chirurgical de l'hydrocéphalie (*Revue des maladies de l'enfance*, 1892, t. X, p. 75-81). — Picqué *in*, Chapdelaine, *Contribution à l'étude et au traitement de l'hydrocéphalie vraie*. Th. Paris, 1892. — Raeis, Hydrocéphalie chronique chez un enfant; ponctions répétées, suivies d'injections iodées (*Procès-verbaux Soc. méd. Strasbourg*, 1865-1866, t. III, p. 64-76). — Rieke, Guérison de l'hydrocéphalie aiguë par un écoulement de liquide aqueux par l'une des oreilles (*Wochenschrift für die gesammlte Heilkunde*, d'après *Gazette médicale de Paris*, 1843, p. 59). — Robson, Tapping and draining the ventricles in certain cases of brain disease (*British med. Journ.*, 1890, t. II, p. 1292-1295). — Sym, Case of congenital hydrocephalus in which the operation of

puncturing was repeteadly performed (*Med. Record*, 1826, t. IX, p. 87-80). — THIRIAR (Voir BROCA). — TORDOFF, Tapping the ventricles (*British med. Journ.*, t. I, p. 849). — TOURNESKO, *Du traitement de l'hydrocéphalie par les injections de teinture d'iode*. Th. Paris, 1855. — TRICOMI, Idrocefalo ventricolare, drenaggio dei ventricoli laterali (*Therap. mod. Padova*, 1892, t. VII, p. 180-186). — TUKE, Remarks on the surgical treatment of intracranial fluid pressure (*British med. Journ.*, 1892, t. I, p. 105). — VAUTRIN, Traitement chirurgical de l'hydrocéphalie congénitale (*Gazette hebdomadaire*, 1893, p. 487).

III. — ENCÉPHALOCÈLES.

ALBERTI, Heilung einer Meningocele bei Neugeborenen, durch radicale Operation (*Verh. d. deutsch Ges. für Chir.*, 1888, t. XVII, p. 94-96). — ANNANDALE, Encephalocele successfully removed (*Edinburgh medical Journ.*, 1867, t. XII, p. 906-908). — BAYER, Zur Technik der Operation der Spina bifida und Encephalocele (*Prager medicinische Wochenschrift*, 1892, p. 345). — BERGER, Considération sur l'origine, le mode de développement et le traitement de certains encéphalocèles (*Revue de Chirurgie*, 1890, p. 209). — *Ibid.*, Sur une communication de M. Picqué, intitulée : Considérations sur l'anatomie pathologique, le diagnostic et le traitement des encéphalocèles (*Bull. et Mém. Soc. Chirurgie Paris*, 1891, t. XVII, p. 252-274). — BERGMANN, Heilung der Encephalocele, mit Vorstellung geheilter Fœlle (*Verh. d. deutsch Ges. für Chir.*, 1888, t. XVII, p. 96). — CAMERON, A case of occipital meningocèle (*Montreal m. J.*, 1893, t. XXI, p. 896-899). — CORVINUS, *De hernia cerebri*. Inauguratio medica Strasbourg ; 1749, in 4°, fig. — COULSON, Encephalocele with congenital hernia ; removal (*Lancet*, 1859, t. II, p. 413). — DE RUYTER, Schœdel und Rücksgratsspalten (*Archiv für klin. Chirurgie*, Bd XI, t. I, p. 72). — DEZEIMERIS, Du traitement de l'encéphalocèle et de l'hydrencéphalocèle congénitales par l'opération chirurgicale (*L'Expérience*, 1837, t. I, p. 113-122). — FEGEN, A case of hydrencephalocele ; removal ; recovery (*Lancet*, 1892, t. I, p. 1240). — FLOTHMAN, Ein Beitrag zu den Operationen der Cephalocelen (*I. D. Neuwied*, 1887). — HAPERSBERG, A case of meningocele ; operation ; recovery (*Occidental med. Times, Sacramento*, 1891, t. II, p. 650-652). — HELD, De hernia cerebri in adulto feliciter sanata (*Diss. Inaug. Giessen*, 1777). — HILDEBRAND, Zur Operativen Behandlung der Hirn und Rückenmarksspalten (*Deutsche Zeitschrift für Chirurgie*, 1888, t. XXVIII, p. 439). — JACOBI, Encephalocele ; operation ; death after eleven days ; congenital rachitis (*Am. med. Times* ; New-York, 1863, t. VI, p. 127). — KOWALZIG, Zur Œtiologie und Thérapie der Encephalocele (*I. D. Kiel*, 1890). — LARGER, De l'exencéphale : encéphalocèle congénitale

(*Arch. gén. de médecine*, 1877, t. I, p. 432, 569; t. II, p. 55). — LAZZARI, Meningocele del cranio; ligatura elastica; guarigione (*Gazeta medica di Torino*, 1885, t. XXXVI, p. 124). — LEA, The treatment of meningocele, with reports of two cases treated by excision (*British med. Journ.*, 1893, t. I, p. 949). — LEE, Three cases of encephalocele (*Lancet*, 1893, t. I, p. 327). — MACKIE. A case of encephalocèle; removal; hydrocephalus; death (*British med. Journ.*, 1894, t. I, p. 510). — MANEGA, Idromeningocele alla radice del naso; escisione; guarigione (*Riv. veneta di Sc. med. Venezia*, 1892, t. XVI, p. 428-434). — MAYE, Report of a case of hydrencephalocele subjected to excision; recovery (*Ann. of Surg.*, 1893, t. XVIII, p. 209). — MITTENDORF, The successful removal of an anterior encephalocele (*Med. Record*, 1890, t. XXXVII, p. 374-376). — MUIJENS, Les tumeurs du crâne (méningocèle, encéphalocèle, hydrencéphalocèle) et les tumeurs du rachis (spina bifida, tumeurs congénitales du sacrum). Treize observations, douze opérations, neuf guérisons (*Ann. de la Soc. de Méd. d'Anvers*, 1893, p. 520). — PÉRIER (Voir BERGER, *loc. cit.*). — RADON, *De l'encéphalocèle congénitale et de son traitement*. Th. Paris, 1865. — SLIFASOWSKY (Voir BERGER, *loc. cit.*). — SMITH, A new plan of operating upon meningocele (*Lancet*, 1884, t. II, p. 320). — TÉMOIN, Hydro-encéphalocèle occipitale (Encéphalome) (*Arch. prov. Chir.*, 1894, p. 43). — THIÉBAULT, Encéphalocèle double occipital, traité par l'excision (*Journal de chirurgie de Desault*, 1792, t. II, p. 327). — THIERY, Observation pour un cas d'encéphalocèle remarquable (*L'Expérience*, 1837-38, p. 54). — TILLMAN, Hydromeningocele occipito-congenital; eczema capitis; operation; helsa (*Hygiea*, 1890, t. III, p. 484-486). — TRECHSEL, Die Behandlung der angeborenen Cephalocelen und Operation einer grossen occipitalen Meningocele (*Cor. Bl f. Schweizer Ærzte*, 1889, t. LXXXVII, p. 743-749).

TABLE DU TOME PREMIER

Pages.

PRÉFACE DU PROFESSEUR TERRIER VII
AVANT-PROPOS DE L'AUTEUR XI

INTRODUCTION

L'ANTISEPSIE, LE SHOCK, L'ANESTHÉSIE EN CHIRURGIE DU SYSTÈME NERVEUX XIII

PREMIÈRE PARTIE

CHIRURGIE CRANIO-CÉRÉBRALE

CHAPITRE PREMIER

HISTORIQUE DE LA CHIRURGIE CRANIO-CÉRÉBRALE 1
Perforations craniennes préhistoriques 1
Perforations craniennes chirurgicales chez les peuples sauvages. 14
Histoire du trépan 20
Bibliographie 35

CHAPITRE II

TOPOGRAPHIE CRANIO-ENCÉPHALIQUE 39
I. — Ce qu'on a à chercher à l'aide des méthodes de topographie cranio-encéphalique 41
1° Des organes ou des portions d'organes faisant partie des centres nerveux 41
2° Des vaisseaux intra-craniens 51
II. — Comment on peut trouver chirurgicalement les organes précédents 51
1° Rapport des organes intra-craniens avec divers points de

repère précis et appréciables à la surface du crâne revêtu de ses parties molles..... 52
A. Étude des points de repère utilisables..... 52
B. Utilisation des points de repère précédents..... 78
Nouveau procédé de cranio-topographie..... 119
2° Rapport des organes intra-craniens avec les points de repère appréciables sur le crâne dépouillé de ses parties molles..... 128
Bibliographie..... 137

CHAPITRE III

RÉSECTIONS PÉNÉTRANTES DE LA VOUTE CRANIENNE..... 141
I. — Préparatifs cranio-topographiques et antiseptiques..... 141
II. — L'opération..... 142
Incision des parties molles..... 142
Quelques mots sur les variations d'épaisseur du crâne normal et sur les variations d'adhérence des méninges.... 146
Ouverture du crâne au trépan..... 149
La grandeur de l'orifice fait avec le trépan; les procédés pour agrandir cet orifice..... 157
Résection cranienne au ciseau et au maillet..... 167
L'hémorragie diploïque..... 167
III. — Ostéoplastie cranienne..... 166
1° Procédé permettant de fermer un orifice cranien de trépanation ordinaire..... 170
2° Résections temporaires..... 175
Procédé de l'auteur..... 187
Étude physiologique des procédés d'ostéoplastie cranienne. 191
Bibliographie..... 197
Statistique I : Des ostéoplasties craniennes..... 202

CHAPITRE IV

LES MODIFICATIONS DE LA RÉSECTION DE LA VOUTE LORS DE LÉSIONS PARIÉTALES. LE TRAITEMENT DES LÉSIONS INTRACRANIENNES ACCESSIBLES PAR CETTE VOUTE..... 233
I. — Modifications de la technique de la résection lors de lésions pariétales siégeant à la voûte..... 234
1° Traumatismes..... 234
2° Ostéites..... 240
3° Tumeurs..... 245

II. — Traitement des lésions intra-craniennes accessibles par la voûte 249
A. Lésions situées en dehors de la dure-mere 249
B. On n'a rien trouvé entre l'os et la dure-mère ; exploration de celle ci 256
C. Incision de la dure-mère 257
D. Lésions immédiatement sous-durales 258
E. Lésions de la pie-mère et de la surface cérébrale : hémorragie pie-mérienne, tumeurs de la pie-mère et de la surface cérébrale; lésions traumatiques de celle-ci ; corps étrangers cérébraux; foyers purulents de la surface cérébrale 255
F. L'opérateur est arrivé jusqu'à la surface cérébrale sans rien trouver; exploration de celle ci 275
G. Lésions intra-cérébrales. Abcès non otitiques, tumeurs.. 281
H. Le chirurgien doit, dans les interventions intra-cérébrales, reculer devant l'ouverture large des ventricules..... 285
I. Quelle est la conduite à tenir lorsqu'on redoute d'ouvrir les ventricules 289
J. Le chirurgien n'a rien trouvé dans le cerveau ; ponction des ventricules; exploration électrique et excision des centres corticaux 293
K. Précautions communes à toutes les opérations portant sur le cerveau lui-même 303
a) Antiseptiques à mettre en contact avec la substance cérébrale 303
b) Précautions à prendre pour arrêter les hémorragies venant des vaisseaux cérébraux 304
c) Pansement cérébral 305
L. Hernie cérébrale 309
Bibliographie 310
I. — *Lésions de la voûte cranienne* 311
II. — *Lésions méningo-cérébrales accessibles par la voûte* 314
Statistique II : Tumeurs intra-craniennes traitées chirurgicalement ... 320
Statistique III : Tumeurs craniennes traitées chirurgicalement 382
Statistique IV : Quelques résections de centres corticaux épileptogènes sans lésions macroscopiques 420

CHAPITRE V

TECHNIQUES APPLICABLES AUX LÉSIONS DE LA BASE DU CRANE 430

I. — Techniques applicables aux lésions infectieuses de la base du crâne 434
1° Lésions infectieuses de la région des sinus frontaux.... 434
A. Description des sinus frontaux..... 434
B. Procédés de traitement des lésions infectieuses siégeant dans les sinus frontaux..... 442
I — Procédés nasaux..... 443
II. — Procédés cutanés 448
Variations et temps complémentaires de l'ouverture des sinus frontaux suivant les lésions trouvées..... 451
C. Lésions intra-craniennes consécutives aux lésions infectieuses des sinus frontaux..... 457
2° Lésions infectieuses de la région des cellules ethmoïdales. 458
A. Description des cellules ethmoïdales..... 458
B. Procédés de traitement des lésions infectieuses siégeant dans les cellules ethmoïdales et des lésions intra-craniennes consécutives..... 461
3° Lésions infectieuses du sinus sphénoïdal et du sphénoïde. 465
A. Description du sinus sphénoïdal..... 465
B. Procédés de traitement des lésions infectieuses du sinus sphénoïdal..... 471
1° Procédés nasaux..... 471
2° Procédé naso-pharyngien..... 476
3° Procédés orbitaires..... 477
4° Procédé sphéno-maxillaire..... 478
C. Vue d'ensemble sur la chirurgie du sinus sphénoïdal et du sphénoïde ; infections intra-craniennes ayant cet os pour point de départ 479
4° Technique permettant d'ouvrir par une seule opération, les annexes frontale, ethmoïdale et sphénoïdale..... 482
5° Procédés opératoires applicables aux lésions infectieuses de la mastoïde et du rocher..... 484
A. Incision de Wilde..... 485
B. Résections mastoïdo-pétreuses..... 485
a) Résections de la pointe et de la surface mastoïdienne..... 486
b) Antrectomie..... 487
c) Antro-atticotomie..... 487
d) Résection du rocher..... 525
C. Lésions intra-craniennes, consécutives aux lesions infectieuses mastoïdo-pétreuses..... 529

a) Traitement des abcès intra-craniens d'origine mastoïdo-pétreuse 530
1° Collections extra-durales 530
2° Collections encéphaliques 535
b) Cure opératoire de la pyohémie otitique avec ou sans sinusite 547
II. — Techniques applicables aux tumeurs de la base du crâne. 559
Tumeurs de la partie basale de l'occipital 559
Tumeurs de la zone osseuse péri-auriculaire 559
Tumeurs de l'apophyse basilaire et du corps du sphénoïde. 560
Tumeurs de l'ethmoïde 562
Tumeurs de la région des sinus frontaux 569
Tumeurs de la voûte orbitaire 579
III. — Traitement chirurgical des fractures de la base du crâne. 579
A. Fractures de la base du crâne, ouvertes dans les fosses nasales, le pharynx, l'oreille moyenne 580
B. Fractures de la base, ouvertes au dehors 597
— sans corps étranger 597
— avec corps étranger 598
Bibliographie 604
I. — *Interventions pour lésions infectieuses des sinus frontaux, ethmoïdaux, sphénoïdaux* 604
II. — *Résections mastoïdo-pétreuses* 605
III. — *Abcès cérébraux otitiques, traités chirurgicalement* 611
IV. — *Interventions pour fractures de la base* 613
Statistique V : Interventions chirurgicales pour phlébites et pyohémies sinusales d'origine otitique 616
Statistique VI : Interventions pour tumeurs de la base du crâne 656

CHAPITRE VI

TECHNIQUES APPLICABLES A LA MICROCÉPHALIE, A L'HYDROCÉPHALIE, A L'ENCÉPHALOCÈLE

1° Technique applicable à la microcéphalie : craniectomie 699
2° Techniques chirurgicales craniennes, applicables au traitement des hydrocéphalies aiguës et chroniques 711
a) Méthode compressive 711
b) Méthode évacuatrice 712
1° Ponction des ventricules 712
2° Ponction de l'espace sous-arachnoïdien 722
c) Méthode permettant à la fois d'évacuer le liquide céphalo-rachidien et de diminuer la capacité cranienne 720

3° Techniques chirurgicales applicables au traitement de l'encéphalocèle 728
Bibliographie 732
I. — *Craniectomie* 732
II. — *Hydrocéphalie infantile et symptomatique* 734
III. — *Encéphalocèles* 737

CORBEIL. — IMPRIMERIE CRÉTÉ-DE L'ARBRE.

TAB-(D)
RUN INTO
JUTTER